Za/2

Roy 216

# Vorlesungen
über die
# Ophthalmologie
in
Verbindung mit vielen Aerzten
herausgegeben
von
Dr. Friedrich Arlt — Jäger

# Zeitschrift

für die

# Ophthalmologie

in

## Verein mit vielen Aerzten

herausgegeben

von

**Dr. Friedrich August von Ammon**

Professor an der chirurgisch-medicinischen Akademie zu Dresden, und Director des damit verbundenen Poliklinikums, Arzt und Wundarzt der königlichen Blinden-Erziehungs- und Versorgungs-Anstalt daselbst, der königl. Societät der Aerzte zu Stockholm, und medicinisch-chirurgischer und physicalischer Gesellschaften zu Berlin, Bonn, Dresden, Erlangen, Frankfurt a. M., Hanau, Leipzig, Marburg, Minden und Zürich Mitglied und Correspondent.

---

*Variis et ingentibus casibus oculi nostri patent; qui cum magnam partem ad vitae simul et usum et dulcedinem conferant, summa cura tuendi sunt.*

A. C. Celsus de medic. lib. VI. c. 6.

---

*Erster Band.*

Mit 5 lithographischen Tafeln.

---

Dresden,

im Verlage der Waltherschen Hof-Buchhandlung.

1831.

# Zeitschrift

für die

# Ophthalmologie

in

## Verbindung mit vielen Aerzten

herausgegeben

von

**Dr. Friedrich August von Ammon**

Professor an der chirurgisch-medicinischen Akademie zu Dresden, und Director des damit verbundenen Poliklinikums, Arzt und Wundarzt der königlichen Blinden-Erziehungs- und Versorgungs-Anstalt daselbst, der königl. Societät der Aerzte zu Stockholm, und medicinisch-chirurgischer und physicalischer Gesellschaften zu Berlin, Bonn, Dresden, Erlangen, Frankfurt a.M., Hanau, Leipzig, Marburg, Minden und Zürich Mitglied und Correspondent.

---

*Variis et ingentibus casibus oculi nostri patent; qui cum magnam partem ad vitae simul et usum et dulcedinem conferant, summa cura tuendi sunt.*

A. C. Celsus de medic. lib. VI. c. 6.

---

*Ersten Bandes Vierter Heft.*

Mit 1 lithographischen Tafel.

Dresden,

im Verlage der Waltherschen Hof-Buchhandlung.

1831.

WELLCOME
LIBRARY
INSTITUTE

31631 6

Sr. Hochwohlgeboren

dem Herrn

# Dr. Burkhardt Wilhelm Seiler

Königl. Sächs. Hof- und Medicinalrathe, der chirurgisch-medicinischen Akademie zu Dresden Director, der Anatomie, Physiologie und gerichtlichen Arzneikunde Professor, der anatomischen und zoologischen Sammlungen Inspector, des Königl. Sächs. C. V. O. Ritter, und vieler gelehrten Gesellschaften des Inlandes und Auslandes Mitgliede

widmet

den ersten Band dieser Zeitschrift für die Ophthalmologie

als

öffentlichen Beweiss wahrer Hochachtung

der Herausgeber.

# Inhalts-Anzeige.

## Erster Heft.


Vorwort.

I. Der Orbiculus capsulo-ciliaris, eine Verbindung welche im menschlichen Auge zwischen der hintern Fläche der Ciliarfortsätze und der vordern Linsenkapselwand besteht, vom Herausgeber. (Hierzu Tab. I. Fig. 1. 2.) Seite 1 — 9.

II. Die drei Häute des menschlichen Auges, Sclerotica, Choroidea und Retina, vom Hern. Prosector Fränzel in Dresden. (Hierzu Tab. I. Fig. 3. 4. 5.). 12 — 35.

III. Ueber Lagophthalmos und Ectropium a carie marginis orbitalis et synechia palpebrae inde orta, vom Herausgeber. (Hierzu Tab. II.). 36 — 51

IV. Vorläufige Notiz über den Irismangel bei drei Geschwistern, vom Herrn Dr. Henzschel in Chemnitz. 52 — 54.

V. Ueber die angebornen Spaltungen in der Iris, Choroidea und Retina des menschlichen Auges, vom Herausgeber. (Hierzu Tab. I. Fig. 6. 7. 8. 9. 10.). 55 — 64

VI. Beobachtungen, Ansichten und Zweifel über die Entstehung der Xerosis conjunctivae, vom Herausgeber. 65 — 79

VII. Die Abtragung des Hornhautstaphyloms in operativer und anatomisch-pathologischer Beziehung, vom Herausgeber. 80 — 102.

VIII. Zur Lehre von den spontanen Blutergiessungen im Innern des Auges, vom Herausgeber. 103 — 110.

IX. Ophthalmologische Miscellen vom Herausgeber.

1. Nerven der Hornhaut, vom Prof. Dr. Schlemm in Berlin. 113 — 114.
2. v. Sömmerring's Centralloch der Netzhaut vom Herausgeber. 114 — 115.
3. Anfrage die Linsenkapsel betreffend, vom Herausgeber. 115 — 116.
4. Ausgang eines Medullarsarcoms des Auges in Atrophia bulbi, vom Herrn Dr. Weller und vom Herausgeber. 117 — 118.
5. Ueber krankhaften Consens der Hornhaut, der Krystallinse und ihrer Kapsel, oder dem Marasmus dieser Organe, von Hrn. Dr. Schön in Hamburg, Hrn. Dr. Behre in Altona und vom Herausgeber. 119 — 120.

6. Ophthalmia mercurialis, vom Herausgeber. 120—121.
7. Hyperkeratosis s. Ochlodes vom Herausgeber. 122—124.
8. Mydriasis, prodromus eines bösartigen Scharlachfiebers, vom Herausgeber. 124—125.
9. Consens der Augenlider, vom Herausgeber. 125.
10. Zur Casuistik der Keratonyxis, vom Herausgeber. 126—127.
11. Ueber die Nothwendigkeit, bisweilen bei Staaroperationen nach der Keratonyxis sogleich die Keratotomie zu machen, v. Herausgeber. 127—128.

Kritiken und Anzeigen.

C. M. Lusardi Mémoire sur la cataracte congéniale III. edit. Paris 1827. in 8. 131—146.
A. C. Bech. De cataracta centrali. Lipsiae apud L. Voss. 1830. in 4. 147—148.
C. R. Lechla. De staphylomate scleroticae. Lipsiae apud Hartmann. 1830. in 4. 148—149.

---

## Zweiter Heft.

X. Ueber den Marasmus senilis der Kapsel und Linse im menschlichen Auge. Vom Hrn. Dr. Schön in Hamburg. 151—169.
Nachschrift hierzu v. Herausgeber. 170—171.
XI. Beiträge zur Verpflanzung der Hornhaut, v. Hrn. Dr. Dieffenbach in Berlin. 172—176.
XII. Ueber die Excision der Central-Leucome aus der Hornhaut von Ebendemselben. 177—178.
XIII. Ueber eine merkwürdige Eigenthümlichkeit im Bau der Augen und Thränenwerkzeuge bei den Jeckonen, v. Hrn. Prof. Johannes Müller in Bonn. 179—182.
XIV. Die Sclerectomie, oder die künstliche Pupillenbildung in der Sclerotica, nach eigenen Erfahrungen und Operationsversuchen, vom Herausgeber. Mit einem Zusatze über eine mit bleibenden Glaskörpervorfalle zu Stande gekommene Scleroticalpupille in Folge einer Augenverletzung, vom Herrn Dr. Lechla in Mitweida. 183—229.
XV. Ueber das Coloboma Iridis, als Nachtrag zu der Abhandlung des Herausgebers: über die angebornen Spaltungen des menschlichen Auges, vom Herrn Prof. Dr. Johannes Müller zu Bonn. 230—237.
XVI. Ueber die Mondblindheit, vom Herrn Dr. Behr in Bernburg. 238.
XVII. Ophthalmologische Miscellen aus eigener und fremder Erfahrung vom Herausgeber.

Ophthalmopathologie.

12. Coloboma Iridis mit gleichzeitiger Cataracta lenticularis, und zur Genesis der Irisspaltung v. Hrn. Dr. Lechla in Mitweyda, Hrn. Prof. Dr. Wutzer in Halle, und Hrn Dr. Jahn in Meiningen. Seite 253.
13. Drei Pupillen im rechten Auge einer 36jährigen Frau, vom Herausgeber. 258.
14. Spontaner Vorfall einer Krystallinse in die vordere Augenkammer, vom Herausgeber. 260
15. Ueber einen geheilten Fleischschwamm in der Orbita, v. weiland Dr. J. A. Schmidt in Wien. Mitgetheilt vom Herrn Dr. Eble daselbst. 263.

Ophthalmotherapie.

16. Tinctura Galbani gegen Augenschwäche, vom Hrn. Oberhofrath Dr. Kopp in Hanau. 266.
17. Cadmium sulphuricum, v. Ebendemselben. 267.
18. Extr. Conii maculati und China gegen Photophobia scrophulosa, von Ebendemselben und dem Herausgeber. 268.
19. Opium, auf kranke Augen gebracht, erregt in dem einen Falle Schlafsucht, in dem andern Verstopfung und Schwindel, von Ebendems. und dem Herausgeber. 270.
20. Augenpulver gegen Pannus, vom Hrn Prof. Dr. Benedict in Breslau. 274.
XVIII. Berichtigung vom Herrn Prosector Fränzel in Dresden. 275.

---

## Dritter Heft.

XIX. Ueber die Mondblindheit, vom Hrn. Dr. Behr in Bernburg. 277—306.
XX. Ophthalmologische Beobachtungen, vom Hrn Dr. Eble etc. in Wien. 307—312.
XXI. Zwei Fälle von angeborner Atrophie der Augäpfel, vom Hrn. Dr. Schön in Hamburg. 313—318.
XXII. Zur Diagnose der Chorioidalverknöcherung bei noch vorhandener Durchsichtigkeit der vordern Augenkammer, vom Herausgeber nebst einem Beitrage vom Hrn. Rath Dr. Unger in Wildenfels. 319—335.
XXIII. Beitrag zu den Beobachtungen über das Verweilen fremder Körper im Augapfel, vom Hrn. W. A. Grüllich. 336—339.
XXIV. Ein Paar Fälle von geheilter Amaurose vom Hrn. Dr. Martini in Lübeck. 340—344.

XXV. Erfahrungen über Excrescenzen der Sclerotica, v. Hrn. Hofr. Dr. Ruppius in Gotha, mit einer Nachschrift des Herausgebers. Seite 345—349.

XXVI. Die Cataracta. Eine Abhandlung aus den hinterlassenen Papieren des weil. Dr. J. A. Schmidt in Wien, mitgetheilt durch Herrn Dr. Eble in Wien. 350—399.

XXVII. Opthalmologische Miscellen vom Herausgeber.

21. Beitrag zur Lehre von dem psychischen Zustande Erblindeter, vom Hrn. Prof. Sachs in Königsberg. 403—405.

22. Ueber die Heilung der Thränenfistel durch Hautüberpflanzung; vom Hrn. Dr. Dieffenbach in Berlin. 405—409.

23. Zur Lehre von der Amaurose in Folge organischer Fehler im Gehirn, vom Hrn. Medicinalrath Andrae in Magdeburg. 409—411.

24. Anfrage wegen Burgmann's und Blumenbach's Prolapsus oculorum, vom Herausgeber. 411—412.

25. Ueber den Orbiculus capsulo-ciliaris im menschlichen Auge, vom Hrn. Prof. Johannes Müller in Bonn. 413.

26. Die äussere Anwendung des Chlorkalks gegen Ophthalmia neonatorum und purulenta, vom Hrn. Prof. Haase in Dresden und dem Herausgeber. 413—417.

27. Prof. Dr. Wutzer's in Halle Salbe gegen Photophobia scrophulosa. 417—418.

28. Desselben neue Praecipitatsalbe. 418.

29. Ueber die Wirkung des Bärenfetts gegen Hornhautflecken und des Olei Jecoris Aselli gegen gewisse Ophthalmieen, vom Herausgeber. 419—420.

Kritische Anzeigen ophthalmologischer Schriften von Wutzer, Radius, Froriep, Kuhl, Flarer, Ritterrich, Hueck, Fabini, Bauer, Gruelmann, Heiberg. 425—436.

Litterarische Notizen. 436.

Correspondenznachrichten. 436.

---

## Vierter Heft.

XXVIII. Die Cataracta eine Abhandlung aus den hinterlassenen Papieren des weiland Dr. Johann Adam Schmidt, mitgetheilt von Hrn. Dr. Eble in Wien. (Schluss.) 435—479.

XXIX. Ueber Bildungsfehler der Augen und Augenlider, v. Hrn. Dr. Heyfelder in Trier. 480—485.

XXX. Ergänzung zu der vom Herausgeber dieser Zeitschrift (Hft. II. S. 190) mitgetheilten Geschichte der Sclerectomie, v. Hrn. Prof. Dr. Wutzer in Bonn. 486—411.
XXXI. Zur Ophthalmopathologie, v. Dr. Stöber in Strassburg. 411—411.
XXXII. Physiologische und anatomische Deutungen über den gelben Fleck, das Centralloch und die Falte in der Netzhaut des menschlichen Auges, v. Hrn. Hofr. Dr. K. W. Stark in Jena. 411—508.
XXXIII. Ueber das Ectropium im Allgemeinen und insbesondere über die, vom Herrn Dr. Dieffenbach in Berlin vorgeschlagene Operationsweise in Vergleich mit andern darauf sich beziehenden Methoden, von Dr. Franz Arnold. Nebst Andeutungen des Herausgebers über die nächste Ursache des Ectropiums und eine neue Art diese Augenlidkrankheit auf operativem Wege zu beseitigen. (Mit Abbildungen Tab. V.) 509—532.
XXXIV. Der Epicanthus ein noch nicht beschriebener gewöhnlich angeborner Fehler des innern Augenwinkels und die Rhinnorrhaphe die sicherste Methode denselben auf operativem Wege zu beseitigen, vom Herausgeber. (Mit Abbildungnn Tab. V.) 533—539.

Ophthalmologische Miscellen.

30. Ueber den Kanal in der Verbindungsstelle von Sclerotica und Cornea, von Hrn. Dr. Schlemm. 543.
31. Untersuchung zweier mit Hyperkeratosis behafteten Augen, v. Hrn. Prof. Dr. Jäger in Erlangen. 544—549.
32. Coloboma iridis mit Partialtrübung der Linse beobachtet vom Herausgeber, beschrieben von Hrn. Dr. Gescheidt. 549—550.
33. Merkwürdige Bildungshemmung beider Augäpfel bei einem dreijährigen Mädchen, v. Hrn. Dr. Gecheidt. 551—554.
34. Ueber eine neue operative Behandlung des Pannus u. chronischer Ophthalmieen und Blepharophthalmieen, vom Herausgeber. 554—556.
35. Neue Operationsweise der Verwachsung der Thränenpunkte v. Hrn. Prof. Dr. Jüngken, beschrieben v. Hrn. Dr. Gescheidt. 556—558.
38. Unterschied des einfach-drittel und sechstel essigsauern Bleioxyds, v. Hrn. Dr. Tünermann. 558—560.
37. Ophthalmologische Lesefrüchte, v. Hrn. Dr. Behr. 561.
38. Ueber die emporgerichtete Stellung des Kopfes bei Blinden, von Hoffmann. 562.

Kritiken und Anzeigen.

Jan. Joh. Hiort. De Functione retinae. Christianiae 1830 in 8. 565.
Anton Rosas. Handbuch der theoretischen und praktischen Augenheilkunde, Wien 1830. gr. 8. 3 Bde. 566—579.

Carl Schmidt. Die Hyperkeratosis. Erlangen 1830. in 8. Seite 580.

Heinrich von Escher. Ueber den angebornen und theilweisen Mangel der Iris. Erlangen 1830. in 4. 580.

Feod. Alex. Rosenmüller. De staphylomate scleroticae nec non de melanosi et cataracta nigra nonnulla exhibens. Erlangen 1830. in 4. 580.

# Zeitschrift

für die

# Ophthalmologie

in

## Verbindung mit vielen Aerzten

herausgegeben

von

**Dr. Friedrich August von Ammon.**

Professor an der chirurgisch-medicinischen Akademie zu Dresden und Director der damit verbundenen policlinikischen Anstalt, Arzt und Wundarzt der königl. Blinden-Erziehungs- und Versorgungs-Anstalt daselbst, und der medicinisch-chirurgischen Gesellschaften zu Berlin, Bonn, Dresden, Frankfurt a. M. Minden und Zürich Mitglied und Correspondent.

---

*Variis et ingentibus casibus oculi nostri patent; qui cum magnam partem ad vitae simul et usum et dulcedinem conferant, summa cura tuendi sunt.*

A. C. Celsus de medic. lib. VI. c. 6.

---

*Ersten Bandes Erstes Heft.*

Mit 2 lithographischen Tafeln.

---

Dresden,

im Verlage der Waltherschen Hof-Buchhandlung.

1830.

# Vorrede.

In einer Zeit wie die unsrige, in welcher durch vereinte Bemühungen vieler Aerzte die schwierigsten Aufgaben in allen Fächern der Medicin gelöst werden, in welcher durch unermüdliche Regsamkeit fast aller Kunstgenossen die wichtigsten Lehren unserer Wissenschaft Riesenschritte zu ihrer Vervollkommnung machen, glaubt der Herausgeber etwas Nützliches zu unternehmen, wenn er hiermit eine neue, von Manchem gewünschte Zeitschrift für die Forschungen über den gesunden und kranken Zustand eines Organs eröffnet, welches von den besten Aerzten aller Zeiten als Organismus im Organismus anerkannt worden ist. Es beabsichtigt diese neue Zeitschrift die Forschungen auf dem ophthalmologischen Gebiete zu concentriren, um mit vereinten Kräften den Kampf gegen das Dunkel fortzusetzen, welches noch so viele Theile desselben bedeckt. Denn wird das Studium der Ophthalmologie jetzt auch mit seltnem Fleisse und mit gros-

sem Erfolge betrieben, so ist doch nicht in Abrede zu stellen, dass in der Anatomie und Physiologie des Auges noch sehr Vieles zu leisten ist, dass die Lehre von den wichtigsten Augenleiden (z. B. von der Amaurose) noch in der Wiege liegt, dass in der pathologischen Anatomie erst ein Anfang gemacht worden ist, dass die Therapie vieler Augenleiden dem Drehen des Glücksrades zu vergleichen seyn dürfte, und dass endlich das Psychische der Augenkranken und der Erblindeten fast unberücksichtigt geblieben ist.

Es wird sonach Aufgabe dieser Zeitschrift seyn: durch tiefe und gründliche Untersuchungen die Anatomie und Physiologie des Auges zu fördern, wobei es ein Hauptwunsch ist, dass Männer, wie Purkinje, J. Müller, Tourtual jun. u. A. aus jener tiefern Quelle der Erkenntniss für die höhere Physiologie des Auges recht häufig schöpfen und unsern Lesern mittheilen möchten, die sie für ihre Zeitgenossen geöffnet haben.

Es wird sich ferner darum handeln müssen, ein sorgsames Studium der Semiotik des Auges im weitesten Sinne des Wortes zu pflegen, und die pa-

thologische Anatomie dieses Organes fleissig zu bearbeiten, um Alles das zu erforschen, was zwischen dem herrlichen ungetrübten Bau des Auges und dessen Rückfall in die gemeine Cellulosa liegt. Möchten hierin viele der unermüdlichen Arbeiter auf diesem Gebiete dem Herausgeber sich anschliessen.

Aber auch in der Ophthalmotherapie ist allen Freunden unserer Kunst noch ein weites Feld der Thätigkeit geöffnet, dessen Cultur nicht Nebenzweck dieser neuen Zeitschrift seyn darf. Auch hierzu erbitten wir uns die Unterstützung unserer verehrten Kunstgenossen von nah und fern, und machen sie zugleich mit dem Wunsche bekannt, ihre Aufmerksamkeit den psychischen Verhältnissen Erblindeter und Blindgeborner, mehr als es bis jetzt geschehen ist, zu widmen, da Arbeiten aus diesem Theile der Ophthalmologie eben so interessant als heilbringend seyn dürften.

Was die Einrichtung dieser neuen Zeitschrift betrifft, so soll und wird sie sich nur mit der Aufnahme von Originalarbeiten befassen. Die Kritik anderer ophthalmologischer Bestrebungen kann und wird nur als Zugabe zu betrachten seyn.

Vier Hefte, von denen vierteljährig einer von 8 bis 10 Bogen ausgegeben wird, machen einen Band. An den nöthigen Steindrücken oder Kupferstichen wird es nicht fehlen.

Möge dieser neuen Zeitschrift, welche nur durch das Zusammwirken vereinter Kräfte gedeihen kann, der Beifall der Sachverständigen werden und die Unterstützung vieler Kunstgenossen sich zuwenden.

Dresden, im August 1830.

Dr. v. Ammon.

# Inhalts-Anzeige.

Vorwort.

I. Der orbiculus capsulo-ciliaris, eine Verbindung, welche im menschlichen Auge zwischen der hintern Fläche der Ciliarfortsätze und der vordern Linsenkapselwand besteht, vom Herausgeber. (Hierzu Tab. I. fig. 1. 2.). Seite 1—9.

II. Die drei Häute des menschlichen Auges, Sclerotica, Choroidea und Retina, vom Hrn. Prosector Fränzel in Dresden. (Hierzu Tab. I. fig. 3. 4. 5.). 10—35.

III. Ueber Lagophthalmos und Ectropium a carie marginis orbitalis et Synechia palpebrae inde orta, vom Herausgeber. (Hierzu Tab. II.). 36—51.

IV. Vorläufige Notiz über den Irismangel bei drei Geschwistern, vom Hrn. Dr. Henzschel in Chemnitz. 52—54.

V. Ueber die angebornen Spaltungen in der Iris, Choroidea und Retina des menschlichen Auges, vom Herausgeber. (Hierzu Tab. I. fig. 6. 7. 8. 9. 10.). 55—64.

VI. Beobachtungen, Ansichten und Zweifel über die Entstehung der Xerosis conjunctivae, vom Herausgeber. 65—79.

VII. Die Abtragung des Hornhautstaphyloms in operativer und anatomisch-pathologischer Beziehung, vom Herausgeber. 80—102.

VIII. Zur Lehre von den spontanen Blutergiessungen im Innern des Auges, vom Herausgeber. 103—110.

IX. Ophthalmologische Miscellen, vom Herausgeber.

1. Nerven der Hornhaut, vom Prof. Dr. Schlemm in Berlin. 113—114.

2. v. Sömmerring's Centralloch der Netzhaut, vom Herausgeber. 114—115.

3. Anfrage die Linsenkapsel betreffend, vom Herausgeber. Seite 115—116.
4. Ausgang eines Medullarsarcoms des Auges in Atrophia bulbi, vom Hrn. Dr. Weller und vom Herausgeber. 117—118.
5. Ueber krankhaften Consens der Hornhaut, der Krystallinse und ihrer Kapsel, oder dem Marasmus dieser Organe, von Hrn. Dr. Schön in Hamburg, Hrn. Dr. Behre in Altona und vom Herausgeber. 119—120.
6. Ophthalmia mercurialis, vom Herausgeber. 120—121.
7. Hyperkeratosis s. Ochlodes vom Herausgeber. 122—124.
8. Mydriasis, prodromus eines bösartigen Scharlachfiebers, vom Herausgeber. 124—125.
9. Consens der Augenlider, vom Herausgeber. 125.
10. Zur Casuistik der Keratonyxis, vom Herausgeber. 126—127.
11. Ueber die Nothwendigkeit, bisweilen bei Staaroperationen nach der Keratonyxis sogleich die Keratotomie zu machen, v. Herausgeber. 127—128.

## Kritiken und Anzeigen.

C. M. Lusardi Mémoire sur la cataracte congéniale. III. edit. Paris 1827. in 8. 131—146.
A. C. Bech. De cataracta centrali. Lipsiae apud L. Voss. 1830. in 4. 147—148.
C. R. Lechla. De staphylomate scleroticae. Lipsiae apud Hartmann. 1830. in 4. 148—149.

## Nachricht.

Von diesem Journale für die gesammte Ophthalmologie erscheint alle drei Monate ein Heft von 8 bis 10 Bogen mit den nöthigen Kupferstichen oder Steindrücken. Vier Hefte machen einen Band. Der Jahrgang von 4 Heften kostet 3 Thlr. Bestellungen darauf nehmen alle Buchhandlungen an. Litterarische Anzeigen auf dem Umschlage oder in einer besondern Beilage besorgt die unterzeichnete Buchhandlung und berechnet die Zeile mit 1 Gr. sächs. oder 4 1/2 Xr. rhein.

Dresden, im August 1830.

Die Walthersche Hof-Buchhandlung.

# I.

# Der *orbiculus capsulo-ciliaris* eine Verbindung welche im menschlichen Auge zwischen der hintern Fläche der Ciliarfortsätze und der vordern Linsenkapselwand besteht.

Vom

Herausgeber.

Quaestio hic discutitur num processus ciliares in capsulam lentis inserantur?

*Zinn in descript. anat. oculi. humani ed. Wrisberg. Gotting. 1780. in 4. p. 66.*

Es ist eine sehr alte Meinung, dass die Ciliarfortsätze mit der Linsenkapsel in Zusammenhange stehen [1]). Heister soll sich in seiner Schrift über die Choroidea (§. XII, XIII.) nach Zinn's Aussage zuerst gegen diese Ansicht geäussert haben; dasselbe erzählt derselbe Schriftsteller von Camper (Dissert. de quibusdam oculi partibus c. II. §. 1. c. III. quaest. 4. n. 3.) und von Cassebohm. Zinn selbst hegte diese Meinung [2])

1) Zinn descript. anatomica oculi humani ed. Wrisberg. Gottingae 1780. in 4. p. 57. Dieser Ansicht huldigten Petit, Sharp u. v. a.

2) In seiner Beschreibung des Auges sagt er hierüber p. 67. „Firmissime sum persuasus extrema processuum ciliarium

(Programma de ligamentis ciliaribus. §. VII. und VIII.) und freute sich nicht wenig darüber, dass Haller dieselben theilte (Descript. arter. oculi p. 48.). S. Th. von Sömmerring scheint ähnliches anzunehmen, und W. Sömmerring der Sohn [3]), lässt über seine Meinung keinen Zweifel übrig, wenn er sagt: „die Kapsel ist gar nicht an die Spitzen der Ciliarligamente geheftet, da diese bei den Menschen und den meisten damit versehenen Thieren nur ganz locker, nicht einmal auf dem Capselrande, sondern nur auf dem canalis Petiti aufliegen; die straffen, fast elastischen, sie festhaltenden Fäden der zonula Zinnii, des ligamenti suspensorii liegen gerade innen zwischen den Ciliarfortsätzen. Andere Beobachter und Zergliederer, von denen wir Horrebow [4]), Bärens [5]), Reuss [6]),

---

capsulae lentis libere incumbere etc." ne unica tamen fibra, aut ullo vinculo capsulae lentis adnectuntur."

3) Beobachtungen über die organischen Veränderungen im Auge nach Staaroperationen. Mit 3 Steindrucktafeln. Frankfurth a. M. 1828. p. 51. In seiner bekannten Comentat. de oculorum hominis animaliumque Sectione horizontali. Gottingae 1818. in fol. p. 24 übergeht er den Punkt ganz mit Stillschweigen; auch findet sich in dem schönen Durchschnitte des Kopfes und der Augen, der auf der 1. und 2. Tafel dort dargestellt ist, keine bildliche Andeutung einer Verbindung zwischen den Ciliarfortsätzen und dem Linsenkapselrande.

4) Tractat. de oculo humano ejusque morbis. Havn. MDCCXCII. in 8.

5) B. F. Baerens Dissert. sistens systematis lentis crystallinae monographiam physiologico-pathologicam. Pars prima. Tubingae. in 4. rec. in Radius script. ophthalmologic. min. T. I. Lipsiae 1826. in 8.

6) De systemate lentis crystallinae humanae. Gottingae 1825. in 8.

Schneider [7]), Weber [8]), Leiblein [9]), Rudolphi [10]), Döllinger [11]), Salomo [12]) u. s. w. nennen, übergehen den in Rede stehenden Gegenstand mit Stillschweigen, obgleich Weber in Bonn, der mit grosser Gründlichkeit a. a. O. die Anatomie des menschlichen Auges revidirt hat (S. 380.), von der Jacobschen Membran, die er für einen membrana serosa ansieht, sagt, dass sie sich bis zur Krystalllinse erstrecke, und sich daselbst mit der die hintere Augenkammer auskleidenden Membran verbände, so dass man annehmen möchte, die Demourssche und Wrisbergsche Haut selbst sey nur eine Fortsetzung der Jacobschen Membran. Friedrich Meckel [13]) scheint jedoch eine solche Verbindung nicht ganz in Abrede zu stellen. E. A. Lauth [14]) in Strassburg, der hinsichtlich des

---

7) Das Ende der Netzhaut im menschlichen Auge. München 1827. in 4.

8) Ueber das Strahlenblättchen im menschlichen Auge. Bonn 1827. in 8. und derselbe „Ueber die wichtigsten Theile im menschlichen Auge" in v. Gräfe's und v. Walther's Journal, B. XI, Heft 3.

9) Bemerkungen über das System der Krystalllinse bei Säugethieren und Vögeln. Würzburg. in 8. und in das Lateinische übersetzt in Radius Script. ophthalmologic. min. T. I. in 8. pag. 73.

10) Grundriss der Physiologie. 2. Band, 1. Abtheil. Berl. 1823. §. 309.

11) Ueber das Strahlenblättchen im menschlichen Auge, in: Nova acta physico-medica Academiae Caesareae Leopoldino-Carolinae etc. T. IX. Erlangae 1818. p. 271.

12) Beiträge zur Anatomie des Auges, in v. Gräfe's u. v. Walther's Journal. B. XVII. Heft 3. S. 437.

13) Handbuch der menschlichen Anatomie. IV. Band. 1820. S. 78—79.

14) Nouveau manuel de l'anatomiste, à Paris 1829. in 8. pag. 262 etc. und Tab. IV. Fig. 1.

bildlich dargestellten Durchschnitts eines menschlichen Auges und der Beschreibung des bulbus und seiner Theile, vorzüglich Weber's (in Bonn) Ansichten, jedoch mit einigen Abweichungen zu theilen scheint, spricht über den in Rede stehenden Gegenstand sich ausführlich aus; lässt aber auch die Jacobsche Haut sich mit der tunica humoris aquei verbinden.

Untersuchungen vieler Menschenaugen haben mich aber sehr oft [15]) ganz deutliche Verbindungen zwischen der, nach innen gekehrten Seite der Ciliarfortsätze und der vordern Linsenkapselwand wahrnehmen lassen. Dass hier keine Täuschung zu Grunde liegt, glaube ich um so bestimmter behaupten zu können, je gespannter meine Aufmerksamkeit bei der Untersuchung dieses Gegenstandes war, je häufiger ich diese Untersuchungen mit fortdauernd gleichem Resultate wiederholte, und je unpartheiischer die Prüfung war, der ich diese Wahrnehmungen unterwarf, ich meine die meines Zeichners. Jedoch haben auch Sachverständige dasselbe mit mir beobachtet, von denen ich nur Hrn. Professor Dr. Jäger aus Erlangen, Dr. Sharpey ans Edinburgh, Dr. Huek aus Dorpat und Hrn. Prosector Fränzel von Dresden nenne.

Entfernt man an einem möglichst frischem Auge die cornea und ein Stückchen der sclerotica, so dass der orbiculus ciliaris sichtbar wird und man eine freie Aussicht auf die der sclerotica zugekehrten Seite des

---

15) S. hierüber Oken's Isis 1829. Heft III und IV. p. 432., wo sich eine vorläufige Notiz über die in Rede stehende Verbindung findet, die der Verfasser in der Versammlung der Naturforscher und Aerzte in Berlin (1828) gegeben hatte. Vergl. ebenfalls die Versammlung der deutschen Naturforscher und Aerzte in Berlin im J. 1828 kritisch beleuchtet, Leipzig 1829. in 8. S. 23.

Ciliarkörpers hat, entfernt man ferner die Iris aus ihrer Verbindung mit der Choroidea, so dass die innere Seite der Ciliarfortsätze sichtbar wird, so scheint es allerdings anfangs, als wenn dieselben frei an dem Rande der Linsenkapsel und ohne Verbindung mit ihr lägen. Man nimmt jedoch bei genauerer Ansicht, oft schon mit blossen Augen, bestimmter jedoch durch die Lupe, bei einem gelinden Druck auf die Linsenkapsel einen Kranz einzelner von der innern oder hintern Seite der Ciliarfortsätze zur Linsenkapsel gehende Fäden wahr; dieselben sind fein, wie Spinnengewebe, und bald stärker, bald schwächer von den hintern Enden der Ciliarfortsätze ausgehend, erstrecken sie sich häufig nur zum Linsenkapselrande, jedoch reichen sie öfters bis auf den dritten Theil der Linsenkapsel, vom Rande derselben aus gerechnet, und gewähren dann einen herrlichen Anblick (Fig. I. Tab. I.).

Untersucht man diese Verbindung zwischen den Ciliarfortsätzen und der Linsenkapsel unter dem Mikrosskope (Fig. II. Tab. I.), so findet man, dass diese Fäden nach der Linsenkapsel zu breiter, nach den Endigungen der Ciliarfortsätze hin dagegen schmaler sind, und dass diese Verbindung gewöhnlich so geschieht, dass von der innern Seite eines Ciliarfortsatzes 1 — 2 Linien von seiner vordern Endigung entfernt, die Verbindungsfäden gerade zu dem gegenüber liegenden Theil der Linsenkapsel gehen. Es haben sonach diese Verbindungen eine mehr konische Form.

Nicht immer habe ich diese Verbindungen von allen Ciliarfortsätzen zum ganzen Kapselrande gehen sehen, so dass daraus ein wirklicher orbiculus capsulo-ciliaris entstanden wäre, jedoch ist dieses mir mehrere Male gelungen (Fig. I. Tab. I.); dagegen habe ich diese Verbindung theilweis immer in wenigstens zwan-

zig Menschenaugen gesehen, und zwar in der Art, dass einige Ciliarfortsätze keine Verbindungsfäden hatten, dass dagegen dann wieder eine grosse Zahl derselben mit dem Linsenkapselrande in Zusammenhange stand. Ich weiss nicht, ob dieses an der Untersuchung lag, oder ob es ein Vorkommen in der Natur ist. Letzteres scheint mir wahrscheinlicher, und hat, wie ich glaube, dazu Veranlassung gegeben, dass viele Anatomen diese Verbindung ganz übersehen haben, und daher läugnen, indem sie von einer freien Stelle zwischen den Ciliarfortsätzen und der Krystalllinse auf den ganzen Kreis schliessen.

Es entstehen nun folgende Fragen:

1. Sind die in Rede stehenden Verbindungen zwischen Linsenkapsel und der hintern Fläche der Ciliarfortsätze Gefässe?

2. Oder stehen sie mit dem Strahlenblättchen in Verbindung und sind sie ein Theil desselben?

3. Oder bestehen sie aus blosser cellulosa?

4. Oder werden sie durch die von Schneider beschriebenen Endigung der Netzhaut gebildet?

5. Oder sind sie ein Ligament, welches die Linsenkapsel mit dem processibus ciliaribus verbindet, ein ligamentum suspensorium capsulae lentis?

Die Antwort hierauf ist folgende:

Gefässe können desshalb jene Verbindungen nicht seyn, weil die keilförmige Gestalt derselben (s. Fig. II. Tab. I.) der Natur des Gefässbaues ganz widerspricht, davon abgesehen, dass man auch bei den gelungensten Augeninjectionen die Masse nie bis in diese Verbindungen dringen sah.

Dass sie blosse cellulosa seyen, welche erst durch die Einwirkung des Weingeistes sich zur beschriebenen regelmässigen Verbindung gestalte, wird dadurch widerlegt, dass man sie schon sehr gut an frischen

Augen wahrnehmen kann, und dass diese Verbindungen, wenn sie in Weingeist liegen, stets zu regelmässig und gleichförmig hervortreten, als dass sie für eine zufällige Gestaltung einer feinen cellulosa gelten könnten.

Dass es ein Theil der von Schneider beschriebenen Endigung der Netzhaut sey, dagegen spricht die ganz verschiedene Structur derselben, die aus lauter Kügelchen besteht, während die in Rede stehenden Verbindungen durch das Mikrosskop betrachtet, streifig erscheinen; auch ist ferner zu erwähnen, dass die Endigung der Netzhaut sich hinter der in Rede stehenden Verbindung bis zur Linsenkapselwand verbreitet, ohne mit dieser in Berührung zu kommen.

Die in Rede stehenden Verbindungen zwischen dem hintern Theile der Ciliarfortsätze sind nach vielen genauen Untersuchungen, die der Verfasser dieser Zeilen theils allein, theils in Verbindung mit dem Herrn Prosector Fränzel an der hiesigen chirurgisch-medicinischen Akademie angestellt hat und von dem er hierauf zu wiederholten Malen aufmerksam gemacht ward, nichts anderes, als die Fortsetzung eines sehr feinen, die nach innen gekehrte Fläche der Choroidea überziehenden Häutchens, welches vom Hintergrunde des Auges ausgehend, sich nach vorn erstreckt, die Falten des Ciliarkörpers überzieht, sich bis fast zu den Spitzen der Ciliarfortsätze, jedoch ohne diese Spitzen zu überziehen, auf die hintere Fläche derselben begiebt, und von da aus zur vordern Linsenkapselfläche in der angegebenen Weise sich fortsetzt [16]). Es ist mehr als ein Grund vorhanden,

16) S. hierüber die folgende Abhandlung vom Hrn. Prosector Fränzel in Dresden. Die drei Häute des menschlichen Auges, Sclerotica, Choroidea und Retina, wo der sich von selbst aufdringende Einwurf beseitigt wird, dass man, wenn

dieses Häutchen für eine serosa zu halten, die nach ihrem angegebenen Verlaufe auch das Eigenthümliche hat, dass sie einen Sack darstellt. Die Ausbreitung der tunica serosa choroideae vom fundus choroideae bis zur Verbindung mit dem vordern Linsenkapselrande zu ersetzen oder darzustellen, davon wird in dem folgenden Aufsatz ebenfalls die Rede seyn, und es ist hierüber Weber's gründliche Arbeit a. a. O. zu vergleichen.

Die Functionen dieser Fortsetzung der tunica serosa von den Ciliarfortsätzen zur vordern Linsenkapselwand, wie die Krankheiten derselben darzustellen, soll der Gegenstand einer künftigen Arbeit seyn. Indem ich nun diese Ansicht der Prüfung Anderer unterwerfe, schlage ich den Namen

Orbiculus capsulo-ciliaris

für die besprochene Verbindung zwischen den Ciliarfortsätzen und der vordern Linsenkapselwand vor.

---

eine serosa die innere Fläche der choroidea überziehe, nicht immer bei der Herausnahme des Glaskörpers und der Linse die corona ciliaris mit schwarzem Pigment bedeckt sehen würde, indem diese die schwarze Farbe verhindern müsse, sich abzudrücken. Es reisst nämlich die tunica serosa, die fest mit der zonula Zinnii zusammenhängt, vom hintern Rande des corpus ciliare los und bleibt nun mit dem schwarzen Pigmente, das ihre hintere Fläche bedeckt, nun aber zur obern Fläche wird, auf der zonula Zinnii liegen. (Hierauf hat ebenfalls Weber schon aufmerksam gemacht a. a. O.).

## Erklärung der Figuren. Tab. I.

Fig. I. Abbildung eines menschlichen Auges, welches mit feiner Masse injicirt ist, und von dem bald nach der Injection sclerotica cornea und Iris entfernt wurden. Nachdem dieses geschehen war, ward das Präparat in Weingeist gelegt, um eine recht deutliche Anschauung von der Verbindung zwischen den Ciliarfortsätzen und der Linsenkapsel zu erhalten. So und zwar im Sonnenschein durch eine starke Lupe vergrössert stellt diese Abbildung das Präparat dar.

a a a a. Injicirte Choroidea.

b b b b. Die Endigungen der Ciliarfortsätze, die dadurch sichtbar geworden sind, dass Iris und orbiculus ciliaris abgetragen sind.

c. Endigung der Netzhaut. Hier sind einige Ciliarfortsätze entfernt worden.

d d d d. Verbindungsfäden zwischen der hintern Seite der Ciliarfortsätze und der vordern Linsenkapselwand. Sie gehen bis auf die Hälfte derselben. Der weisse Rand, der hinter denselben um die Linse herumgeht, ist der durch die Einwirkung des spiritus vini schnell geronnene humor Morgagni.

Fig. II. Durch das Mikrosskop vergrössert gezeichnete Ansicht der Verbindungen zwischen processus ciliares und der vordern Linsenkapselwand.

a a. Theil des Linsenkapselrandes.

b b. Endigungen der Ciliarfortsätze.

c c. Verbindungen keilförmiger Art zwischen beiden.

d d. Theil des ligamenti ciliaris.

# II.

## Die drei Häute des menschlichen Auges *Sclerotica Choroidea* und *Retina.*

Vom

Herrn Prosector Fränzel in Dresden.

---

Wenn man die verschiedenen Meinungen, welche über den Bau des Auges in den verschiedenen Schriften über Anatomie sich vorfinden, vergleicht, und dabei bemerken muss, dass nicht selten die Lehre des Einen der des Andern gerade entgegenläuft, und doch Beide das Gesagte als unumstösslich gewiss durch genaue Untersuchungen dargethan zu haben glauben, so dürfte es nicht zu verwundern seyn, wenn ein Dritter und Vierter um die in ihm entstandenen Zweifel zu lösen, die sich ihm darbietende Gelegenheit, selbst Hand an's Werk legen zu können, benutzte. Die innere Organisation des Auges ist so fein und ihre Untersuchung mit so viel Schwierigkeiten verknüpft, dass Jeder, der nicht zu seiner Selbstbelehrung dieselbe mit Liebe unternimmt, bald davon abstehen und lieber auf gut Glück hin der Autorität des Einen oder Andern vertrauend etwas nachsagen wird, von dessen Richtigkeit zu überzeugen, es ihm, wenn auch nicht an Gelegenheit, doch an Kraft und Willen gebrach.

Bei den verschiedenen Ansichten, die unter den grössten Anatomen der ältern und neuern Zeit, z. B. über die Ausbreitung der Retina herrschten und noch herrschen, ist schon a priori abzunehmen, dass unter mancherlei Umständen und Zufälligkeiten das zu un-

tersuchende Auge das untersuchende müsse täuschen können; ein Umstand der in der That leicht eintritt, da auf ersteres während der Untersuchung mancherlei chemische Einflüsse einwirken und letzteres sich mit Gläsern und microsscopischen Instrumenten bewaffnen muss. Am meisten hüte man sich aber, mit irgend einer vorgefassten Meinung zu Werke zu gehen; man giebt dadurch zur Täuschung Gelegenheit und findet dann sehr leicht, was man grade finden will.

Bekennen muss ich, dass ich oft selbst etwas für wahr gehalten habe, was bei einem spätern Nachsehen mir sogleich anders erschien. Durch eigne Erfahrung belehrt, bin ich demnach weit entfernt, das, was ich in nachfolgenden Zeilen mittheilen werde, als unumstössliche Wahrheit auszugeben, auch würde ich angestanden haben, meine Meinung öffentlich auszusprechen, wenn ich nicht in Platner's [1]) Worten „*excusatius imo honorificentius peccare videtur is, qui falsam sententiam proponit, quam qui propositam ab aliis temere sectatur*" den Muth dazu gefunden hätte. Belohnt würde ich mich aber fühlen, wenn ich dadurch nur Einigen das Bekannte in's Gedächtniss sollte zurückgeführt, Andere aber zu einer abermaligen Untersuchung des in Rede stehenden Gegenstandes veranlasst haben.

---

*Der Augapfel*, *Bulbus oculi*, wird nach der gewöhnlichen Annahme, mehrere Flüssigkeiten und durchsichtige Körper abgerechnet, aus *drei sich deckenden Häuten:* der *Sclerotica*, *Choroidea* und *Retina* gebildet, deren speciellere Untersuchung, die mir selbst gestellte Aufgabe war. Hier die erhaltenen Resultate!

---

1) Platneri quaestiones phys. pag. 215.

Was *erstere*, die *Sclerotica* anlangt, so ist sie eine feste zähe, undurchsichtige Sehnenhaut, von der man sagte, dass sie auf ihrer innern Fläche von einem zarten, durch die Choroidea braun gefärbten Zellgewebe, lamina scleroticae fusca [2]) bedeckt werde. Doch schon Le Cat [3]) erwähnt einer eignen Hautplatte, welcher Ansicht Haller [4]), Zinn [5]) und in der neuern Zeit Hildebrandt [6]), Friedr. Meckel [7]), Schlemm [8]) etc. beitraten. Ich glaube nicht sie abläugnen zu können, doch muss ich auch bekennen, dass es mir nicht gelungen ist, dieselbe im Auge des Erwachsenen besonders darzulegen. In einem Auge eines Neugebornen, welches einige Tage in Weingeist gelegen, und dann im Wasser bis zur beginnenden Maceration aufbewahrt gewesen war, ist es mir doch gelungen, sie stellenweis zu trennen. Zinn sagt, dass man sie im Fötus-Auge *integra usque ad corneam*, *facili quidem negotio* bloslegen könne. Gegen das *integra* habe ich mich schon ausgesprochen, wohl aber glaube ich gesehen zu haben, dass sie sich unmittelbar in die hintere Haut der Cornea, von welcher Schlemm sagt, sie treffe am Rande der Iris mit dem vordern

---

2) Rosenmüller im Piererschen anatomisch-physiologischen Realwörterbuch. B.I. p.548. Rosenmüller-Weber, Handbuch der Anatomie, Leipzig 1829. in 8. p. 431.

3) Traité des sens.

4) Commentatio de tunicis et musculis oculorum, in den Comm. Reg. Soc. Sc. Gotting. T. III.

5) Descriptio anatomica oculi humani, editio Wrisbergiana, pag. 4 u. 10.

6) Lehrbuch dar Anatomie, 3te Ausgabe. III. p. 63.

7) Handbuch der menschlichen Anatomie. IV. pag. 73.

8) Im encyclopädischen Wörterbuche der medizinischen Wissenschaften, herausg. von den Berliner Professoren. B.IV. 1830. pag. 21.

Plättchen derselben zusammen, sich fortsetzt, also mit dieser ein und dasselbe Gebilde und somit ein in sich geschlossenes Ganze ist.

Seit Demours und Descemet die innere Haut der Cornea beschrieben, wird sie allgemein und wohl auch mit Recht, als membrana humoris aquei, sonach als eine serosa anerkannt. Jene der Selerotica halten Haller, Zinn, Hildebrandt etc. für eine Fortsetzung der pia mater, und Meckel sieht sie für die fortgesetzte Arachnoidea an. Muss ich mich auch von beiden Meinungen entfernt halten, so schliesse ich mich doch dem darin enthaltenen Ausspruche *sie sey eine serosa*, gern an, *die sich allerdings zur Sclerotica eben so verhält, wie die arachnoidea zur dura mater, wo sie sich als der letztern lamina serosa darstellt.*

Dass aber unsere in Rede stehende Haut eine *serosa* ist, erhellt aus ihrem Bau, ihrer Structur, ihrem Verhalten zum Nachbargebilde, der Cornea und Sclerotica, und aus ihrer Function.

In jeder dieser Beziehungen entspricht sie allen Anforderungen, welche wir an eine serosa machen müssen. Sie stellt ein sackförmiges Ganze dar, woran wir eine innere, freie und glatte, und eine äussere unebene an die Sclerotica und cornea anhängende Fläche unterscheiden können. Rothes Blut führende Gefässe können wir in ihr nicht auffinden. Sie steht aber, wie alle serosae, der Absonderung einer serösen Flüssigkeit vor, die wir als humor aqueus der Augenkammern anzusehen schon längst gewohnt sind. Wo in den grössern Thieren der Canalis Fontanae deutlich sichtbar ist, finden wir auch in ihm einige Tropfen serum, eben so wie zwischen der Sclerotica und Choroidea ergossen. Im Menschen ist hier die Quantität desselben zu gering, als dass es zu Tropfen

zusammenfliessen könne; es bleibt über Sclerotica und Choroidea ausgebreitet und giebt ihnen das wässrige, glänzende Ansehen. Nur einmal fand ich bei einem Kinde, welches an Hydrocephalus verstorben war, an den eben genannten Stellen einige Tropfen jener Flüssigkeit vor.

Ehe wir weiter gehen, müssen wir noch mit einigen Worten der Cornea, als fast integrirenden Theil der Sclerotica erwähnen. Nach der gewöhnlichen Ansicht heisst es, sie verbinde sich schuppenartig mit der Sclerotica, und zwar so, dass sie nach innen die Sclerotica decke, woselbst sie zugleich einen Falz bilde, der den vordern Rand des ligamenti ciliaris aufnehme. Wer da weiss, wie innig und fest die Verbindung beider Häute ist, der zweifelt gewiss auch an dem blos schuppenartigen Aufeinanderliegen.

Die ältern Aerzte nahmen nach Celsus [9]) und Galen [10]) an, dass die sclerotica unmittelbar in die cornea so übergehe, dass man durchaus beide für ein und dasselbe Gebilde halten müsse, daher die Namen cornea opaca und pellucida. Fallop [11]) wies zuerst das Irrige in dieser Lehre nach, indem er sagt: *se sibi persuadere non posse, corneam esse tunicae durioris partem, cum non solum substantia sed et crassitie et figura differat.*

Von nun an wurden sie als verschiedene Gebilde gehalten, die aber doch auf das genaueste verbunden seyen. Und so schreibt auch Zinn [12]). *Origo enim corneae pellucidae non ita definita est, ut locus, ubi cornea incipiat, possit accurate determinari. Sed li-*

9) De medicina, lib. 7.

10) De usu partium, X. 3.

11) Observationes anatomicae.

12) A. a. O. pag. 15.

*mites inter se confluunt et fibrae scleroticae albae, opacae, corneae nunc proximae, paullatim et sensim in pellucidam corneam transeunt.* Von den neuern Schriftstellern sind Sömmerring [13]), Döllinger [14]) und Weber in Bonn [15]) als solche zu erwähnen, die sich deutlicher über diesen Gegenstand aussprachen.

Aus ihren Angaben scheint hervorzugehen, dass bei dieser Verbindung mancherlei Verschiedenheiten vorkommen müssen; doch nach dem, was ich selbst gesehen habe, glaube ich Weber's Worte, als die Wahrheit bezeichnende, hier wiederholen zu dürfen: „*Nach innen legt sich die Hornhaut schuppenartig an* „*die harte Haut an. Daselbst bildet sich der Falz,* „*der den vordern aufgeworfenen Rand des Strahlen-* „*bandes — ligamentum ciliare — aufnimmt. Nach* „*aussen verweben sich die Fasern der harten Haut mit* „*der Hornhaut und es kommt so die innige und feste* „*Verbindung beider Häute zu Stande*“ [16]).

---

*Die zweite Haut* ist *die Gefässhaut, Choroidea.* Sie beginnt wo der Sehnerv in's Auge tritt und umfasst den hintern grössern Abschnitt des Augapfels bis zum vordern Rande der Sclerotica hin. Sie ist eine dünne und weiche, doch feste Haut von schwarzbrauner Farbe mit vielen Gefässen durchflochten, die be-

---

13) Abbildungen des menschlichen Auges.

14) Illustratio ichnograph. fabricae ocul. hum.

15) Journal der Chirurgie und Augenheilkunde von v. Gräfe und von v. Walther. X. Band. 2. Heft. pag. 368.

16) Der Herausgeber d. Z. hat bei Gelegenheit der Beschreibung der Entzündung des orbiculi ciliaris hierüber ebenfalls Untersuchungen und auch eine Abbildung der Vereinigungspuncte zwischen sclerotica und cornea bekannt gemacht. S. Rust's Magazin, B. XXX. 2. Hft. S. 124 - 143. (Note d. H.).

stimmt sind, das pigmentum nigrum abzusondern. Sie ist durch Gefässe und lockeres Zellgewebe mit der Sclerotica verbunden. Nach vorn tritt dies Zellgewebe stärker hervor, verdichtet sich und bildet einen weissen Ring — Ligamentum ciliare — wodurch sich die Choroidea fester mit der harten Haut verbindet. Von dem vordern Rande dieses Ligaments hängt die Iris frei in das Auge herab. Im Innern des Auges faltet sich die Choroidea in der Gegend des weissen Ringes, und bildet die processus ciliares, die im Umkreise der Linse sich frei endigen. Jene schon erwähnten Gefässe haben aber einen eigenthümlichen Verlauf. Als arteriae ciliares breves treten sie durch den hintern Umfang der Sclerotica zur Choroidea, laufen auf dieser fast parallel nach vorn und bis zu den process. ciliares hin. Auf diesem Wege sich in mehrere Aeste theilend, bilden sie doch vorzugsweise hier eine netzförmige Ausbreitung, woraus die rückführenden Blutadern, Venae, ihren Ursprung nehmen, die auf der äussern Seite verlaufen und bald zu vier einzelnen Stämmen zusammentreten. Das sternförmige und gewundene Ansehen dieser Venen gab ihnen den Namen der vasa vorticosa.

Dies ist die gewöhnliche unter den Aerzten herrschende Ansicht. Untersuchen wir aber die Sache nur etwas genauer; so springt bald das Unzureichende dieser eben gegebenen Beschreibung in die Augen; suchen wir aber Aufklärung in den Schriften der Anatomen, so werden wir in ein Labyrinth geführt, aus dem man sich nur durch Selbstsehen mühsam herausarbeiten kann.

Zinn [17]) sagt, die innere Fläche der Choroidea schien ihm mit *einem eignen, zarten, flockigten Häut-*

17) a. a. O. pag. 37.

*chen* bedeckt zu seyn, was in den grössern Thieren durch einen blauen, grün schillernden oder silberfarbenen Glanz sich auszeichne und von den Franzosen den Namen des Tapetum erhalten habe.

Deutlicher spricht sich Ruysch [18]) aus, indem er sagt, dass es ihm gelungen sey, die Choroidea, wenn auch nur theilweis, in *zwei Platten zu trennen, von denen jede ihre eigenthümlichen Gefässe besitze, die sowohl in ihrem Ursprung als Verlauf sehr von einander abwichen.* Der äussern von diesen Platten liess er den Namen *Choroidea* geben, die innere nannte sein Sohn Ruyschiana.

Rau, ein Zeitgenosse von Ruysch, erklärte sich dagegen. Dies gab nicht nur Gelegenheit zu Erörterungen, sondern reizte auch Andere zu genauern Untersuchungen des in Rede stehenden Gegenstandes an, wodurch mannigfaltige Resultate gewonnen wurden, indem sich die berühmtesten Anatomen der Folgezeit, bald für — Heister, Winslow etc. — bald gegen — Albin, Haller etc. — diese Ansichten aussprachen.

Ja, Hovius [19]) fand nicht nur die Angabe richtig, sondern brachte sogar *fünf einzelne Schichten* heraus. *Constat*, sagt er, *e quinque lamellarum ordinibus, actu distinctis aut saltem distinguendis. Prima et exterior, quae tenuissima e vasis subtilissimis subjacentis tunicae undiquaque ortis constructa, tenui pigmento nigro, aquae ope dilubili, simili eo, quo papilionum alae obducuntur, involuta; neque choroidea stricte sumpta, verum et ipsa uvea tam externa, quam interna hac privatur; at quod magis suis tenuissimis*

18) Responsio de oculorum tunicis, pag. 14.

19) Tractatus de circulari humorum motu in oculis; edit. nova. Lugdun. Batavorum. 1716. in 8. p. 29 etc.

*expansionibus pigmentosis processus ciliares, cum ligamento ejusdem oblevat.*

*Secunda et tertia tunica una perlustrandae erunt, quae etiamsi tenuissimae, et a pia meninge, ut veranda credidit antiquitas, productae suas intra duplicaturas expansas, omnia vascula arteriosa, e gyris et anfractibus supra scleroticam, nec non e duobus illis vasculis, intra scleroticae duplicaturam, ad uveae circulum arteriosum ascendentibus dimissa; quae oblique et densa serie protrusa caudae equinae ad instar, praedictas intra se expandunt tunicas ac longe lateque divagantur; haud aliter ac nervi tunicis propriis spoliati, urinaque macerati, dilatari assolent.*

*Quartam et tertiam inter, ubi separantur, contextum mirabile, et quasi reticulosum se offert, e vermicularibus arteriarum et venarum ortum; cujus vascula, una cum neurolymphaticis hanc tunicam quartam, veluti vascula per excarnata arborum folia, perreptant: vascula inquam, haec vermicularia arteriosa hanc ingressa, diversimodo dividuntur ac praedictam integerrime pervadunt tunicam, in quo percursu neuro-lymphatica longe lateque dimittunt sua, eaque copia non tali, qualis in aliis corporis partibus, ubi soli nutritioni dicata, est longe maxima ad totius ferme humoris vitrei systematis formationem sufficientia, donec tandem venosa fiunt. Merito tunicam hanc, ob neurolymphaticorum vim, quam capiat ingentem, neuro-lymphaticam diximus. A parte interiori tegitur haec alia membrana, ordine quinta, e striis oblongioribus quasi nerveis constructa, papillosa a me vocata etc.*

Es würde mich zu weit führen, wenn ich alle die einzelnen Männer, die sich entweder für oder gegen Ruysch aussprachen, aufzählen wollte; es sey mir daher nur erlaubt, einige aus der neuern Zeit hier noch nahmhaft zu machen.

Rosenmüller [20]) läugnet jede Theilung der Choroidea in mehrere Lamellen, er sagt mit klaren Worten: *die äussere Fläche der Choroidea ist bräunlich schwarz gefärbt, die innere hingegen nicht nur sehr glatt und glänzend, sondern hat auch ein besonderes Farbenspiel, das im Menschenauge vom Schwarz in's Grünliche schillert, beim Ochsen und Kalbe hingegen mehr in's Blaue übergeht. Dieser innern Fläche hatten die ältern Zergliederer den Namen der Traubenhaut, Uvea, die neuern aber die Benennung Tapetum gegeben; eine Benennung, die Anlass zu einem falschen Begriffe giebt, indem sie eine besondere Lage vermuthen lässt, die doch nicht statt findet.*

Derselben Meinung ist Meckel [21]).

Döllinger [22]) hingegen lässt die Choroidea aus *zwei deutlich neben einander gelegenen Schichten, der äussern gefässreichen, eigentlichen Choroidea, und der innern lockern, schleimartigen, der Ruyschiana bestehen.* Eigentlich nimmt er aber *drei Häute* an, denn wenden wir in der angeführten Abhandlung nur ein Blatt vorwärts um, so finden wir eine Stelle, wo er sagt, es breite sich, über die ganze äussere Fläche der Choroidea eine *eigne, wiewohl sehr dünne und nur an den Stämmchen der Ciliarnerven zu zeigende Haut, von der Natur der serösen Häute* aus. Diese verdicke sich nach vorn und gehe bis zum Rande der Sclerotica, wo sie sich mit der unter ihr gelegenen Drüsen- oder Knorpelmasse zum ligamentum ciliare umgestalte. Die Ruyschiana ist nach ihm Secretions-

---

20) l. j. c. pag. 548.

21) a. a. O. B. IV.

22) Nova acta physico medica naturae curiosorum. Tom. IX. pag. 268. Ueber das Strahlenblättchen im menschlichen Auge.

organ des schwarzen Pigments, welches sie auf ihrer äussern, der Choroidea zugewandten Fläche absondere, weswegen auch die Retina nie davon beschmutzt würde. Nach vorn aber gehe mit ihr eine merkwürdige Veränderung vor; sie werde hier nicht nur dicker, lege sich in theils längere, theils kürzere Fältchen, Strahlen- oder Faltenring, annulus ciliaris, sondern sondere auch auf ihrer innern Fläche Pigment ab. Der Anfang dieser Metamorphose sey durch einen schönen rundlich gezackten Rand bezeichnet. Die Choroidea hingegen gehe bis zum vordern glatten Rande dieses Strahlenringes hin, hier angekommen endige sie sich aber in viele dünne zahnartige Fortsätze, processus ciliares, welche um die Ruyschiana nach rückwärts geschlagen, sich auf deren untern Fläche zwischen ihren Falten andrücke, so dass der vordere Rand der Ruyschiana bedeckt werde. Die Processus ciliares seyen mithin weder Falten der Choroidea, noch der Ruyschiana, und am besten mit dem Namen des Peristoma choroideae vielleicht zu belegen. (S. Fig. 3. auf der I. Tafel).

Weber in Leipzig [23]) weicht von der gewöhnlichen Ansicht über die Choroidea nicht ab, doch sagt er, dass das aus den gleich dicken, verflochtenen kleinsten Arterien und Venen gebildete Netz sich auf den grössern Zweigen der Arterien und Venen so hin ziehe, dass es gleichsam eine eigne feine Schicht auf der choroidea bilde, die sich auch wohl stellenweis durch Maceration, wie ein Blättchen, losgebe, aber nicht für eine besondere Haut, membrana Ruyschii, gehalten werden dürfte.

---

23) Rosenmüller-Webersches Handbuch der Anatomie, 1829. in 8. pag. 433.

Weber in Bonn [24]) hingegen behauptet, die Choroidea bestehe wirklich aus *zwei Lamellen*, beweisst aber, dass die von Döllinger genannte Ruyschiana nicht die von Ruysch selbst gemeinte, sondern die später von Jacob in Dublin zuerst beschriebene und nach ihm benannte Jacob'sche Haut sey. Nach Weber sind beide Lamellen mit Gefässen versehen. Die äussere Platte endige sich vorn im Ligamento ciliari, einem eigenthümlichen, selbstständigen Gebilde von hoher Bedeutung, worin sich ein eignes Gefäss- und Nervensystem verbreite, aus welchem erst die Gefässe und Nerven zu den Processus ciliares und wahrscheinlich auch zur Iris träten. (S. Fig. 4. auf der I. Tafel). Die innere Lamelle, Ruyschiana, endige sich vorn an der Iris, und von ihrer innern Fläche gehen die Processus ciliares ab, welche eine höhere Entwickelung dieser innern Fläche der Ruyschiana, aber durchaus keine Falten derselben, sondern Gefühls- und Nervenknäuel eigner Art seyen.

Hören wir noch Schlemm, so erfahren wir auch von ihm, dass eine Zerlegung der Gefässhaut *in zwei Blätter* wirklich statt findet, deren äusseres, eine zellige Schicht, die zum Blendungsbande und zur Blendung verlaufenden Gefässe, das innere hingegen, Membrana Ruyschii, als eigentliche Gefässhaut, die vasa vorticosa enthalten soll.

Ehe wir nun aber diese verschiednen Ansichten vergleichen und unsere eigene aussprechen können, müssen wir zu erfahren suchen, was es mit der schon oben erwähnten Jacob'schen Haut für ein Bewandniss habe?

Wenden wir uns aber zunächst an Jacob [25])

---

24) l. j. c.

25) Account of a membrane in the eye, now first described by Arth. Jacob, W. D. Philosoph. Transact. 1819.

selbst, so erfahren wir von ihm nur, *dass es eine sehr zarte, mit blossen Augen kaum zu erkennende, zwischen der Choroidea und Retina liegende Haut sey, die ferner im Neugebornen schwer darstellbar, in der Jugend durchsichtig und kaum durch das Pigment gefärbt, im Erwachsenen jedoch fester und von fast gleicher Farbe mit der Aderhaut sey.*

Rudolphi erwähnt in seiner Physiologie S. 173. der Aderhaut als einer aus *zwei Lamellen* bestehenden, deren äussere mit den Orbiculus ciliaris zusammentrete, deren innere, Ruyschiana, aber an die Ciliarfortsätze gehe, bestätigt aber S. 174., dass er nach Jacob an alten Augen, nach mit zwei Pincetten gefasster und zerrissener Choroidea ein Häutchen auf der Netzhaut gesehen habe, doch halte er es für einen Niederschlag des Pigments.

Mein hochverehrter Lehrer, der Director hiesiger chirurgisch-medizinischen Akademie, Hof- und Medizinalrath Dr. Seiler [26]), sprach sich im J. 1824 öffentlich gegen diese Haut aus, indem er der Döllinger'schen Lehre beipflichtet, d. h. die von Jacob *neu* genannte Haut, für nichts als für die Döllinger'sche Ruyschiana hält. Zugleich erwähnte er eines Briefes von Rudolphi, worin dieser die gleiche Ansicht mit ihm theilen soll.

Weber in Leipzig sagt von dieser Jacobiana, sie komme auf der convexen Seite der Retina, als ein stellenweise von dieser trennbares, durchsichtiges Häutchen vor, und Schlemm sagt: die äussere Seite der Netzhaut ist von einem schleimigen, in alten Augen von dem Pigment schwärzlich gefärbten, mit dem Scallpelstiele leicht abzustreichenden Gewebe, der Membrana Jacobi bedeckt.

---

26) Zeitschrift für Natur- und Heilkunde, III. Band, p. 129.

Gegen alle diese Ansichten erklärt sich nun Weber in Bonn, denn er erklärt die Döllinger'sche Ruyschiana geradezu für die Jacob'sche Haut, lässt sie aber nicht, wie Döllinger, vorn in einen Annulus ciliaris und bedeckt von den processus ciliares enden, sondern über diese Processus und zwischen ihnen und der fest an sie anklebenden Zonula Zinnii bis zu der die hintere Augenkammer auskleidenden Membran hinlaufen; ja ist sogar geneigt, sie mit der Demours'schen Haut *als ein zusammenhängendes Ganze, als eine sehr entfaltete Membrana serosa zu betrachten.*

Gehen wir nun aber jetzt zu einer Vergleichung dieser verschiednen Ansichten, so ergiebt sich, dass die seit Rau über die Ruyschiana entstandene Differenz unter den Aerzten bis jetzt, also nach Ablauf eines übervollen Jahrhunderts noch nicht ausgeglichen ist. Denn während noch in der neuesten Zeit Rosenmüller, Meckel, Weber in Leipzig u. A. m., jede Trennung der Choroidea in zwei Platten abläugnen, gesteht Rudolphi ihr Daseyn zu, und während Schlemm von einer äussern zelligen und einer innern Gefässschicht spricht, nennt Döllinger *a.*) eine äussere zellige seröse Haut, *b.*) die Choroidea κατ' ἐξοχήν und *c.*) eine innere Schleimplatte; und während Rudolphi und Schlemm ihre innere Schicht, als Ruyschiana in die processus ciliares sich fortsetzen lassen, lässt Döllinger seiner Schleimschicht, auch als Ruyschiana am Anfange der processuum ciliarium das Ende erreichen. Weber in Bonn endlich glaubt die Theilung der Choroidea im Ruysch'schen Sinne bewerkstelligt zu haben und hält Döllinger's Schleimschicht für die Tunica Jacobi, während Weber in Leipzig und Schlemm dieselbe Jacobiana auf die Retina versetzen.

Wer hat nun Recht?

Nach meinen Untersuchungen glaube ich Folgendes annehmen zu dürfen. Eine äussere von Döllinger und Schlemm angenommene seröse Schicht existirt nicht, sondern es ist hier nur ein lockeres Zellgewebe, welches die Choroidea unvollkommen mit der Sclerotica verbindet und in welchem die nervi und arteriae ciliares longiores nach vorn, zu den Ligamentum ciliare und der Iris hin verlaufen. Ersteres aber besteht nur aus condensirten Zellstoff, nicht aber, wie Döllinger angiebt, zugleich aus Drüsen- und Knorpelmasse. Mittelst seines vordern und hintern Randes befestigt es sich an die Sclerotica, durch welche Befestigungsart ein freier Raum, der Canalis Fontanae, gebildet wird.

Was nun die fragliche Choroidea anlangt, so hat Döllinger Unrecht, seine Schleimschicht als Membrana Ruyshii auszugeben, da Ruysch ja ausdrücklich von Gefässen in seiner innern Lamelle der Choroidea spricht. Ohne Weber in Bonn zu nahe zu treten, bemerke ich nur, dass es mir nicht gelungen ist, die Choroidea nach seiner Angabe in zwei gesonderte Lamellen zu trennen, sondern dass ich mit Weber in Leipzig über die Vertheilung der Gefässe übereinstimmend, die Choroidea als eine *einfache Haut* dermalen noch ansehe, *welche, indem sie äusserlich am Ligamento ciliari aufhört, nach innen gegen die Achse des Auges hin sich aber forterstreckt, in Falten, als Corpus ciliare zusammentritt, welche nach vorn in die der Linsenkapsel zugekehrten processus ciliares sich endigen.* Auf der concaven Seite der Choroidea und vorzüglich zwischen und auf den Falten derselben findet die grösste Pigment-Ablagerung statt, doch ist hievon auch die ganze Haut durchdrungen. Der Verlauf der Gefässe ist mit der gewöhnli-

chen, eben ausgesprochenen Ansicht übereinstimmend. Die ganze innere Fläche der Choroidea wird mit *einem feinen Häutchen* überzogen, was jedoch nicht, wie Döllinger sagt, eine Schleimhaut, sondern nach Weber in Bonn eine serosa ist; Unrecht hat aber der letztere, wenn er sie als Tunica Jacobi beschreibt, da Jacob seine Haut doch mehr der Retina zugetheilt zu haben scheint. Angenommen aber auch, es sey von Jacob die Döllinger'sche Haut gemeint gewesen, so durfte Weber sie nicht Jacob'sche Haut nennen, sondern musste diese Ehre Döllingern ertheilen, wenn er sie nicht gar den Hovius, der dieselbe Haut schon ein volles Jahrhundert vorher als papillosa aufführt, hätte zukommen lassen sollen.

Wir wollen sie *Tunica serosa* nennen.'

Dass Döllinger ihre Ausbreitung nach vorn nicht kannte, hat Weber gezeigt, doch glaube ich, dass letzterer zu weit geht, wenn er sie mit der Demours'schen Haut in Verbindung setzen will. Sie müsste dann von den process. ciliaribus ab, sich über die hintere und vordere Wand der Iris nach der Cornea hin verbreiten. An Präparaten will ich aber nachweisen, *dass sie allerdings die Falten des Ciliarkörpers überkleidet, dass sie aber auch, wenn sie das vordere Ende der process. ciliar. erreicht hat, sich von ihnen ab nach der Linsenkapsel hin begiebt, und so die processus ciliares mit der Linsenkapsel verbindet* [27]).

Es ist nicht ganz leicht und gelingt keineswegs immer, diese angegebene Ausbreitung der serosa

---

27) S. hierüber die Abhandlung des Herausgebers: Ueber die Verbindung zwischen Ciliarfortsätzen und Linsenkapsel, S. 1—S. dieses Heftes. d. H.

nachzuweisen. Schon die oberflächliche Untersuchung des Auges, wird Mancher ausrufen, spricht dagegen, denn man findet ja immer die corona ciliaris mit schwarzem Pigment gefärbt. Erwiedern muss ich, dass hiervon gerade jene oberflächliche Untersuchung die Schuld trägt, weil dabei die serosa, welche hier fest mit der zonula Zinnii zusammenhängt, am hintern Rande des Corpus ciliare abreisst und auf der Zonula liegen bleibt; jenes Pigment also nur scheinbar die Zonula deckt. Unter sehr vielen zu diesem Behuf durchschnittenen frischen Augen, sah ich den angegebenen Verlauf der serosa nur einigemal deutlich; haben hingegen die Augen einige Zeit in gutem Weingeiste gelegen, so lässt sich dieselbe, wenn man nur mit einiger Vorsicht die Choroidea nebst der serosa von hinten her aufhebt, von der darunter gelegenen Zonula Zinnii trennen, und so integra ad lentis capsulam usque darstellen, wo dann auch die Zonula unbeschmutzt sich zeigt.

Für die Ansicht, dass diese neue Haut eine *serosa* ist, glaube ich, sprechen folgende Thatsachen. Seit Verle [28]) im Jahre 1650 zuerst auf eine Flüssigkeit aufmerksam machte, die sich zwischen der Retina und Choroidea vorfände, haben gewiss alle Anatomen dieselbe gesehen, aber als etwas sehr Unbedeutendes mit Stillschweigen übergangen; vielleicht auch, dass sie dieselbe mit Zinn als ein Erzeugniss nach dem Tode ansahen. In der neuern Zeit hat uns aber Jacobson [29]) zuerst gelehrt: „*inter retinam et choroideam, ubi in illa tunica plica est, humorem occurrere et ipsius plicae cavitatem replere. Copia hujus fluidi*, sagt

28) Anatomia artificialis oculi humani, pag. 25.

29) Supplementa ad ophthalmiatriam. Hafniae 1820. in 8. pag. 5.

er zwar ferner: *etiam in dictis locis inter retinam et corpus vitreum adest*," was ich jedoch nicht gesehen habe. Wird diese Flüssigkeit in abnormer Menge angehäuft, so ist sie nach Jacobson als Ursache des staphyloma posticum Scarpae zu betrachten. Wo aber seröse Flüssigkeiten abgesondert werden, da zweifelt Niemand, dass auch eine membrana serosa sich vorfinden müsse. So lange wir aber keine andere als unsere Haut hier vorfinden, die einer solchen Absonderung vorstehen könne, wollen wir sie als serosa betrachten; für welche Annahme noch überdies ihre Structur, ihre nach innen glatte, und die nach aussen, nach der Choroidea hinsehende rauhe Fläche spricht. Freilich haben wir das sackförmige Ganze, was man bei einer serosa fordert, noch nicht ad oculos demonstriren können. Vielleicht ist dies einer spätern Zeit aufgehoben? Ich habe ein Präparat, wo bei scheinbar gesunder Choroidea, doch unsere Haut in ihrem ganzen Umfange verknöchert ist [30]). Niemand wird zweifeln, dass dies ein Beweis für die Selbstständigkeit derselben ist; mir scheint es aber überdies noch als Beweis für ihre seröse Natur gelten zu können, da Verknöcherungen der Schleimhäute nicht vorkommen [31]), ossifizirte seröse Häute hingegen nichts seltenes sind.

Nach vorn ist die Iris mit der Choroidea mittelst des Strahlenbandes verbunden; ihre Beschreibung übergehe ich jedoch mit Stillschweigen, weil ich

---

30) Ueber die Verknöcherung der choroidea und ihre Symptomatologie wird in einem der nächsten Hefte ausführlich gehandelt werden von

d. H.

31) Otto, Lehrbuch der pathologisch. Anatomie. Berl. 1829. in 8. 1. Band. S. 95.

durch meine Untersuchungen noch zu keinem sichern Resultate gelangt bin.

---

Das Ende des Nervi optici stellt in seiner Ausbreitung die dritte, längst bekannte Haut des Augapfels, die Retina dar. Sie besteht demnach aus reinem Nervenmarke, das jedoch auf der innern, dem Glaskörper zugekehrten Seite, von einem feinen Zellstoffhäutchen, in welchem sich auch die bekannten Gefässe der Retina verbreiten, zusammengehalten wird. In der Achse des Auges, also an der äussern Seite des Nervi optici, finden wir in der Retina den, unter den Deutschen zuerst von Sömmerring [32]) beschriebenen gelben Fleck, in dessen Mitte sich nach Sömmerring ein kleines Loch, foramen centrale retinae, vorfinden soll.

Der gelbe Fleck — Macula lutea — hat sich seit Sömmerring immer vorgefunden, und Niemand wird ihn gegenwärtig noch abläugnen wollen. Ein anderes Schicksal hat hingegen das in Rede stehende foramen centrale gehabt. In den ersten beiden Decennien nach der Sömmerring'schen Bekanntmachung erwähnen es fast alle Anatomen; nach und nach aber wird es mit Stillschweigen übergangen, gleichsam als ob man sich scheuete gegen Sömmerring Zweifel zu erheben, und nur erst nachdem sich Fr. Meckel [33]) und Rudolphi [34]) offen gegen das Vorkommen dieses Loches erklärten, wird es auch, so viel mir bekannt, von Allen verneint.

Der neueste Schriftsteller in dieser Beziehung ist

---

32) Göttinger gelehrte Anzeigen. 1795. S. 1430.

33) Physiologie, S. 176.

34) Handbuch der menschl. Anatomie. B. IV. 1820. in 8.

v. Ammon [35]), und doch verdanke ich es gerade diesem, dass ich das mehrerwähnte foraminulum gesehen habe. Nachdem er nehmlich vor Bekanntmachung seiner Schrift mehr als hundert, theils gesunde, theils kranke Augen secirt und weder er, noch diejenigen, denen er die Ansicht seiner Präparate zu gestatten die Güte hatte, nur irgend eine Spur eines Lochs gesehen hatten, fand er vor kurzer Zeit in einem kranken Auge jenes Loch vor. In der That, es war unverkennbar zugegen, aber zum zweitenmal habe ich es in keinen der von mir untersuchten Augen gesehen, ich kann mir sein einmaliges Erscheinen nicht erklären, zumal ich dasselbe ganz in Sömmerring'schen Sinne [36]) mitten im gelben Flecke, der in jenes Umkreise einen wulstigen Rand bildete, bei unverletzter Retina und nicht gesonderter Choroidea gesehen habe [37]).

Dass übrigens der gelbe Fleck weder im Fötus noch Neugebornen vorkommt, sondern nur erst nach zurückgelegtem ersten Lebensjahre sich zu entwickeln anfängt, ist bekannt [38]).

Ehe wir der Ausbreitung der Retina nach vorn folgen können, müssen wir einer Falte in ihr erwähnen, die immer zwischen dem Eintritt des Sehnerven und dem gelben Fleck vorkommt, wofern sie nicht, wie dies bei stärkerer Entwickelung derselben geschieht, den gelben Fleck selbst in ihre Gränzen einschliesst. Auch dies hielt ich für ausgemacht und be-

---

35) De genesi et usu maculae luteae in retina oculi humani obviae. Vimariae 1830. in 4. c. tab. aeri incisa. p. 7.

36) Icones anatomicae.

37) S. hierüber eine weitere Erklärung in den Miscellen dieses Heftes. d. H.

38) Vid. ab Ammon de genesi et usu maculae luteae.

kannt; würde sie daher kaum hier erwähnt haben, wenn nicht Schlemm [39]) gesagt hätte, die Retina umfasse den Glaskörper ohne irgend eine Falte oder Runzel zu bilden. Es ist ja dieselbe Falte, in deren nach aussen gelegenen Convacität von Jacobson das beständige Vorkommen einiger Tropfen Flüssigkeit nachgewiesen wurde.

Ueber die Ausbreitung der Retina nach vorn schienen die Differenzen ausgeglichen zu seyn, und nur Schneider [40]), indem er die alte Ansicht des Galens, wonach die Retina bis zur Linsenkapsel reiche, wieder in's Leben rufte, veranlasst uns, die verschiedenen, über die Retina geherrschten und noch herrschenden Meinungen, sey es auch nur mit kurzen Worten, zu erwähnen.

Zinn sagt, dass unter seinen Zeitgenossen für des Galens Meinung sich erklärt hätten Winslow, Cassebohm, Ferrein, Lieutaud und v. Haller. Schneider nennt bis auf unsere Zeit keine andern, daher er als einziger Vertheidiger dieser Lehre anzusehen ist. Er sagt: *Vom äussern Rande des corpus ciliare, als derjenigen Stelle, an welcher man die Nervenhaut gegenwärtig noch fast allgemein endigen lässt, geht dieselbe ununterbrochen gegen die Achse des Auges zur Crystalllinse fort, und endet dicht an dem grössern Umfange derselben, frei und ohne Befestigung auf dem Rande ihrer Kapsel. Diese Fortsetzung liegt vor der Zonula Zinnii und hinter dem corpus ciliare. Sie erscheint hier als ein dünnes und zartes Markblättchen, welches jedoch nach vorn an dem innern freien Rande nahe an der Crystalllinse wieder*

39) l. c.

40) Das Ende der Netzhaut im menschlichen Auge. München 1827. in 4.

*merklich an Masse zunimmt. Es ist mit schwarzem Pigment bedeckt, welches jedoch verhältnissmässig an der Stelle am dicksten aufgetragen erscheint, wo sich die Nervenhaut hinter dem Anfangstheile des corpus ciliare fortsetzt. Je näher die Nervenhaut zur Crystalllinse kömmt, desto sparsamer zeigt sich dieses Pigment, und fehlt endlich ganz am freien Rande derselben. Etwas über zwei Drittheile einer Linie entfernt von dem grössten Umfange der Crystalllinse nimmt die Nervenhaut wieder an Masse zu; sie wird dicker, und erscheint hier von auffallend weisser Farbe. Schon mit freiem Auge betrachtet, zeigt sie sich hier als ein ringsumlaufender, über zwei Drittheile einer Linie breiter, genau begränzter Flockenkranz, an welchem man in gleichen Abständen deutliche Erhabenheiten und Vertiefungen, ungefähr 70—75 an der Zahl unterscheiden kann. Der innere, fast $\frac{1}{4}$ Linie freie Rand dieses Flockenkranzes, der ein ausgezacktes Ansehen darbietet, berührt genau den Rand der Linsenkapsel. Unter dem Mikrosskop betrachtet, zeigt dieser Flockenkranz eine ganz eigenthümliche Gestalt. Die dem freien Auge sich darstellenden Flöckchen erscheinen als kegelförmige Körper, welche sich unter verschiedner Gestalt, bald rundlich, bald länglicht, endigen, und fast immer nach verschiedenen Richtungen kleine wulstige, den Fettklümpchen ähnliche Vorsprünge bilden, die der Form der Nervenwärzchen an der Zunge am meisten entsprechen.“*

Dass sich Schneider übrigens in der gegebenen Beschreibung wesentlich von seinen Vorgängern unterscheidet, und die darin entwickelte Ansicht ihm eigenthümlich ist, bedarf kaum eines anzustellenden Vergleichs, denn hinlänglich bekannt ist ja wohl, dass Jene die Retina in der Kapsel einen Insertionspunkt

finden liessen, ja Ferrein [41]) sogar sie in zwei Platten gespaltet, die Linse umgeben, und so deren Kapsel gebildet sich dachte. Zu bemerken hätten wir aber noch, dass der Schneider'sche Ansicht bereits Wagner [42]), Schön und Heusinger beigetreten sind, welcher Letztere sie einem Engländer vindicirte.

Etwas weniger rückwärts als Schneider lassen Döllinger [43]) und Sömmerring [44]) d. J. der Retina ihr Ende erreichen. Ersterer sagt, dass sie an ihrem wulstigen Rande, wodurch sie mit dem hintern Rande der Zonula Zinnii zusammentrifft, plötzlich eine Verdünnung erleide, und sich so noch ein Stück unter der Zonula, also zwischen ihr und dem Corpus vitreum nach vorn erstrecke. Der Letztere weicht nur dadurch von Döllinger ab, dass er die nach vorn sich fortsetzende Verdünnung der Retina auf die Zonula Zinnii legt. Sie ist nach ihm das innere Blatt der Netzhaut, doch sagt er selbst, dass es *wegen äusserster Feinheit und Zartheit nicht darstellbar sey.*

Am weitesten ausgebreitet ist die Meinung des Zinn [45]), nach welcher die Retina am hintern Rande seiner Zonula endet. Als seine Vorgänger nennt er den Plemp, Briggs, Verheyen, Marchetti, Diemerbroeck, Morgagni, Moehring, Lobé, Moeller und Heuermann. In der neuern Zeit

---

41) Henkel in epistola ad Kesselring dissertatio de methodo Foubertiana.

42) Heusinger, Zeitschrift für die organische Physik. III. Band. 3. Heft.

43) a. a. O. pag. 272.

44) De oculorum hominis animaliumque sectione horizontali commentatio. Gottingae 1818. in fol.

45) a. a. O.

stimmten ihm aber bei Sömmerring[46]), Meckel[47]), Rosenmüller[48]), Rudolphi[49]), die beiden Weber[50]), Schlemm[51]) und, mit wenigen Ausnahmen, wohl alle Anatomen.

Eine vierte, aber ohne alle Anhänger gebliebene Ansicht hatten Vesal[52]) und Fallop[53]) über die Ausbreitung der Netzhaut. Nach ihnen hörte sie ohngefähr in der Mitte des Corpus vitreum auf.

Eben so ohne Nachfolger ist Flandrin[54]) geblieben, nach welchem die Fasern der Netzhaut mit denen der Gefässhaut sich verweben und in dieser endigen sollten.

Nach dem, was ich gesehen habe, muss ich mich den Bekennern der Zinn'schen Ansicht: *marginem anteriorem retinae ad originem processuum ciliarium, non sensim evanescere, sed fine ubique aequali et accurrate limitato terminari* anreihen. Da wo sie aufhört fängt im Menschen die Zonula Zinnii zwar als eine eigene, doch fest der membrana hyaloidea anhängende Haut an, und ich kann daher nicht einsehen, wie nach Döllinger die Retina sich noch dazwischen drängen soll; eben so wenig kann ich mir aber auch erklären, warum Sömmerring d. J. eine nicht darstellbare Haut erwähnt, da gar kein Grund zu dieser Hypothese vorhanden ist.

Aus einer Vergleichung der Schneider'schen Lehre mit der von Weber in Bonn aufgestellten und von mir theilweise angenommenen, dürfte aber erhellen, dass *das, was* Ersterer *als fortgesetztes dünnes und zartes, auf der Zonula aufliegendes und vom*

---

46—51) a. a. O.

52) De corporis humani fabrica.

53) Institutiones anatomicae.

54) Reil's Archiv. 4. Band, pag. 347.

*Pigment gefärbtes Markblättchen der Retina ansieht, wir als tunica serosa angesehen wissen wollen.*

Etwas, was auf der Retina als Tunica Jacobi gelten könnte, habe ich nie gesehen.

---

Dieses die Resultate meiner Untersuchungen. Die Hauptschichten des Auges würden hiernach seyn:

1.) Sclerotica.

* Lamina serosa Scleroticae et corneae, indem sie sich gleichzeitig über die hintere Fläche der Cornea verbreitet.

2.) Choroidea.

3.) Tunica serosa und

4.) Retina.

Ob ich im Irrthume bin, muss ich der nachsichtsvollen Beurtheilung Anderer überlassen. Ist es aber der Fall, so werde ich jede Zurückführung auf den richtigen Weg dankbar anerkennen.

---

## Abbildungen. Tab. I.

**Fig. 3. ist eine Copie des von Döllinger (über das Strahlenblättchen im menschlichen Auge in d. novis act. T. IX. pag. 278.) gegebenen Segments der Sclerotica und cornea mit allen innern Häuten.**

**a. Die retina.**

**b. Der ausgezackte Rand derselben, welcher dem ausgezackten Rande des Strahlenrings entspricht.**

**c. Zähne des Peristoms der choroidea.**

**Von b — c. liegt das Strahlenblättchen.**

**d. Ein Stück von der Kapsel der Linse.**

**e. Stelle, wo sich die cornea in die Sclerotica einfalzt.**

Fig. 4. Copie einer von W. J. Weber (über die wichtigsten Theile im menschlichen Auge a. a. O. Tab. II. Fig. 4) gegebenen Abbildung der in zwei Lamellen zerlegten choroidea.

a. Iris, wie sie aus zwei Kreisen besteht.

b. Aufgeworfener Rand der Iris; er besteht aus sehr festem Zellgewebe, den man jedoch mit einiger Mühe von der Iris lostrennen kann; vielleicht ist dies Döllinger's sehnigter Schlussring des Strahlenbandes.

c c. Ligamentum ciliare. c. Vorderer oder innerer Rand des Strahlenbandes.

d d. Lamina externa choroideae. Bei d sieht man schon, wie diese äussere Lamelle am hintern oder äussern Rande des Strahlenbandes endigt und daselbst fest sitzt.

e. Superficies externa tunicae Ruyschianae s. lamina interna choroideae. Wie die processus ciliaris durchscheinen, da, wo diese Lamelle an der Iris steht, ist deutlich.

Zwischen b und c. ist eine seichte Furche, welche den Falz an der Vereinigung der cornea und sclerotica entspricht, und wo allein die genannten Theile innig festsitzen.

Fig. 5. Ein vergrösserter Idealdurchschnitt eines rechten menschlichen Auges, zu Erläuterungen der vorgetragenen Ansichten über die Lage der verschiedenen Häute.

a a a a. Sclerotica und Cornea.

b b b b b b. Lamina serosa scleroticae et corneae.

c c c c. Choroidea mit ihrem Uebergang in die Ciliarfortsätze.

d. Linse und Linsenkapsel.

e e. Iris.

f f f f. Tunica serosa, die einen Sack macht und vorn an der Linsenkapsel den orbiculus capsulo-ciliaris bildet.

h h h h. Netzhaut, die nur bis zum Linsenkapselrand geht.

k k. Hyaloidea.

l. Durchschnitt des Nervus opticus.

# III.

## Ueber *Lagophthalmos* und *Ectropium a carie marginis orbitalis et Synechia palpebrae inde orta.*

Vom

Herausgeber.

---

Unter den Schriftstellern der neuern Zeit hat ohnstreitig Benedict [1]) die ganze Lehre vom Ectropium am gründlichsten abgehandelt; Ph. v. Walther [2]) hat dieselbe mit der Charakteristik einer Unterart des Ectropiums bereichert, die er Ectropium anguli oculi externi nannte, und durch eine neue Operationsweise, die Tarsoraphie zu beseitigen empfahl. Nichts desto weniger ist eine Ursache des Ectropiums und des Lagophthalmos bis jetzt übersehen, oder doch, so viel dem Verfasser dieser Zeilen bekannt ist, noch nicht so genau erörtert worden, als sie es verdient, ich meine Caries marginis orbitalis [3]). Erst vor einigen

---

1) Handbuch der practischen Augenheilkunde, III. Bd. 1824. in 8. S. 15—27.

2) Ectropium anguli oculi externi, eine neue Augenkrankheit, und die Tarsoraphie eine neue Augenoperation; im Journal für Chirurgie und Augenheilkunde von v. Gräfe und v. Walther. B. IX. St. 1. pag. 86—93.

3) Von diesem Uebersehen spricht der Verfasser sich selbst nicht frei, da auch er in dem Artikel Augenliderauswärts-

Monaten hat Dr. Behr in Altona auf diese Erscheinung aufmerksam gemacht, jedoch auch mehr im Vorbeigehen [4]).

Mir sind seit mehreren Jahren sehr häufig Ectropien und Lagophthalmen vorgekommen, die ihren Grund in einer Verwachsung irgend eines äussern Theils der Augenlider mit dem innern oder äussern Rand der orbita hatten; es bekommt durch diese Art des Ectropiums in der Mehrzahl der Fälle das Gesicht eine so ganz eigenthümliche, todtenkopfähnliche Entstellung, dass mir dieser Gegenstand einer nähern Beschreibung in mehr als einer Hinsicht wohl werth scheint.

Die Augenlider, diese häutigen und muskulösen Klappen der orbita sind nichts anderes, als eine Fortsetzung der Gesichtshaut, die nur an der innern Seite der orbita durch den tendo musculi orbicularis befestigt sind, übrigens frei um den Orbitalrand liegen. Die Augenhöhle hat an der nach aussen gekehrten Fläche, und zwar oben und unten, einige nicht unbedeutende Vertiefungen, die dann in einen nach aussen ziemlich scharf vorspringenden Rand übergehen. Diese fossae orbitales superiores et inferiores sind gleichsam die geschlossene Fortsetzung der obern und untern Orbitalfissuren. Sie werden wie die übrigen Theile der Augenhöhle, und überhaupt wie alle Knochen, mit einer fibrösen Haut überzogen, die man bekanntlich periorbita nennt. Diese Theile sind nicht selten der Sitz einer eigenthümlichen Entzündung, vorzüglich bei scrophulösen Individuen, welche meistens in

---

kehrung (s. das Berliner encyclopädische Wörterbuch der medicinischen Wissenschaften, B. IV. S. 144—187.) die caries orbitae in dieser Hinsicht unerwähnt lässt.

4) Rust's Magazin der gesammten Heilkunde, B. XXI. Hft. 3.

eine schlechte Eiterung, oft auch in Caries übergeht, und dann die auf ihnen liegendenden Theile der Augenlider in Mitleidenschaft zieht, wodurch mancherlei widernatürliche und oft sehr schädliche Stellungen derselben verursacht werden. Diese scrophulöse Entzündung der Periorbita kommt meistens bei Kindern vor, und zwar von 2 — 12 Jahren. Ich habe sie fast nie allein in diesen Theilen beobachtet, sondern häufig waren bei solchen Leiden der periorbita ähnliche scrophulöse Affecte an den Fingern, an den Fusswurzeln oder andern Knochen und den fibrösen Ueberzügen derselben vorhanden. Der Verlauf dieser Entzündungen ist sehr chronisch; sie bilden den Uebergang zu den Lymphgeschwülsten, welche Hr. v. Walther [5]) Eiterungen ohne Entzündung nannte. Denn wenn man bei den Lymphgeschwülsten beobachtet, dass die Natur zwar eine Entzündung hervorzubringen strebt, diese jedoch wegen zu geringer Lebensthätigkeit des gesammten Organismus und der einzelnen Theile, wegen zu tief gesunkener Nervenkraft und Plasticität des Blutes nicht hervorrufen kann, so sieht man hier bei manchen Symptomen der Entzündung (örtliche Hitze, öfters auch Röthe, und allgemeine Reaction im Kreislaufe) doch gar deutlich, dass die an und für sich schon sehr langsam verlaufende Entzündung im periosteo noch langsamer wird, und dass das an und für sich sehr wässrige, jauchige Product der Entzündung des periosteums in diesen Fällen wo möglich noch wässriger und jauchiger erscheint. Dass hier eine sogenannte purulente Diathese (eine nichts weniger als genau gewürdigte Unterart der Dyscrasieen) im Beginnen ist, geht daraus hervor, dass sich Lei-

5) Im Journal für Chirurgie und Augenheilkunde, I. Bd. 5. Hft. Ueber die wahre Natur der Lymphgeschwülste. p. 602.

den des periosteums in diesen Fällen gleichzeitig meistens an mehreren Orten bilden, und der Schreiber dieser Zeilen hat mehr als einmal Individuen der Art, wenn sie von den in der Kindheit überstandenen Leiden der periorbita und der orbita befreit waren, im herannahendem Jünglingsalter Opfer grosser Lymphgeschwülste werden sehen. Indem wir sonach das in Rede stehende Uebel der periorbita und orbita als den örtlichen Ausspruch einer allgemeinen purulenten Diathese in Folge von Scrophulosis ansehen, verweisen wir auf die vorzüglich von Ph. v. Walther angeregte Lehre von der Genesis der Lymphgeschwülste, und gehen zur nähern Betrachtung der in Rede stehenden Entzündung der periorbita und ihrer Folgen über.

Oefters, in Folge äusserer Verletzungen, z. B. eines Stosses, Falles u. s. w., häufiger auch ohne dieselben entsteht bei scrophulösen Subjecten, und bei bereits vorhandener Paedarthrocace oder bei vorhandenen lymphatischen Abscessen am Schienbein, Vorderarm, Unterkiefer u. s. w., bald mit, bald ohne Schmerzen in der Gegend des obersten Randes des processus zygomaticus, oder überhaupt am äussern Rande der orbita (ich sah dieses noch nie an innern und obern Rande der orbita), meistens ohne, sehr selten mit äusserer Röthe und ohne grossen Schmerz eine Geschwulst, die nach und nach zunimmt und dann Fluctuation zeigt. Bisweilen ist hiemit ein Oedem des einen oder des andern Augenlides verbunden, selten wird man in diesen Fällen eine bald stärkere, bald schwächere conjunctivitis vermissen, mit der mehr oder weniger Lichtscheu verbunden zu seyn pflegt. Mit zunehmender Geschwulst steigt das Oedem der Augenlider und das früher sehr geringe Reizfieber; die früher vermisste Röthe stellt sich jetzt ebenfalls ein und meistens mit dunkler, schmuziger Farbe,

die Geschwulst hebt sich mehr und mehr, und bildet, wenn die Kunst nicht einschreitet, eine sehr deutlich fluctuirende Spitze, die bald aufspringt, und durch die sich dann ein jauchiger oder mehr lymphatischer Eiter ergiesst. Es ist zu bemerken, dass sich die Oeffnung fast immer dem obern oder untern Rande der orbita gegenüber im Augenlide bildet. Ist dieses geschehen, so setzt sich zwar die Geschwulst, verschwindet jedoch nicht ganz, eben so verhält es sich mit der Röthe der äussern Bedeckungen und der conjunctiva bulbi; der ausfliessende ichoröse Eiter verursacht leicht Erosionen im Umfange der Oeffnung. Untersucht man den Zustand der orbita mit der Sonde, so trifft man bisweilen auf eine cariöse Stelle, jedoch nicht immer; wohl aber fühlt man sehr deutlich, dass sich die periorbita an der kranken Stelle in einem aufgelockerten Zustande befindet. Theilweise verschwindet um diese Zeit auch das Oedem der Augenlider, die Röthe der Conjunctiva, obgleich einzelne Gefässe fast immer unter dem obern oder dem untern Theile des Augenlides (je nachdem der obere oder untere Rand der orbita und des fibrösen Ueberzugs krank ist,) hervorkommen und sich zur cornea begeben. Mit anhaltender Eiterung verdünnen sich die Durchmesser der um die orbita gelegenen Augenlider, ein Umstand, der zugleich in der Umgegend der Abscessöffnung stattfindet; die Folge hievon ist, dass die früher erhabene Stelle einsinkt, und dass bei sich mindernder, aber doch noch anhaltender Eiterung die Augenlider sich so dicht an den kranken Orbitalrand anlegen, dass derselbe ziemlich schroff hervortritt. Je nachdem nun der Abscess gross oder klein ist, je nachdem sich die Krankheit der periorbita auf einen grössern oder kleinern Raum erstreckt und den Knochen ergreift, wird auch die Verdünnung in den Augenli-

dern sich mehr oder weniger weit erstrecken, und sonach das Anlegen derselben an den Orbitalrand in einer bald grössern, bald kleinern Strecke erfolgen. Bisweilen, jedoch selten, bildet sich die Anwachsung ausserhalb des obern Orbitalrandes; ich habe dieses erst Einmal nach oben beobachtet (s. Tab. II. Fig. 5.), dagegen öfters am untern Orbitalrande wahrgenommen, wo dann jedesmal ein Substanzverlust an dem Knochen des processus zygomaticus stattfand. Ist es bis zum Anlegen der Augenlider an den Orbitalrand gekommen, so ist eine Verwachsung mit demselben nicht zu verhindern. Sie erfolgt sehr selten schnell, wird jedoch, wenn sie sich bildet, um so inniger, je länger der entzündliche Zustand durch Abstossen kleiner Knochensplitter, sonach durch caries unterhalten wird. Bei Gelegenheit der Untersuchung einer solchen Verwachsung am Leichnam eines an allgemeiner Scrophulosis verstorbenen Kindes fand ich, bei vorhandenem Ectropium des untern Augenlides in Folge von caries des untern Orbitalrandes eine so innige Verschmelzung der periorbita, der Orbitalknochen und des verdünnten aber verhärteten Augenlides, dass es unmöglich war, die einzelnen Theile zu trennen; sie bildeten eine feste, compacte, knorpliche, fibröse Masse.

Die Folgen dieser Verwachsungen der Augenlider mit dem innern oder äussern Orbitalrande sind nach dem Orte der Conglutination und nach der hierdurch bedingten Kürze oder Länge, nach der Straffheit oder Schlaffheit des angewachsenen Augenlides verschieden.

Findet eine Verwachsung des obern Augenlides mit dem äussern oder innern Orbitalrande statt, so erfolgt meistens eine Verkürzung oder Verdrehung des Augenlides und in Folge dessen ein Hasenauge, Lagophthalmos, d. h. der Kranke kann entweder nur

mit grosser Mühe oder gar nicht das obere Augenlid so verlängern, dass hiervon das Auge bedeckt wird; solche Beispiele habe ich mehrere beobachtet (Fig. 5. Tab. II.) vorzüglich bei der Verwachsung des obern Augenlides mit dem innern Orbitalrand, so dass das Augenlid nicht blos verkürzt, sondern dass auch die Stellung desselben verändert wird, und zwar in der Weise, dass sich ein partielles Ectropium bildet. (v. Walther's Ectropium anguli externi). In diesen Fällen kann der Kranke nur an der innern Seite ohngefähr zu zwei Drittheilen das obere Augenlid schliessen, dagegen das nach aussen gerichtete letzte Drittheil des obern Augenlides halb nach oben gekehrt ist, wodurch nicht blos das Auge, sondern auch das ganze Gesicht entstellt wird (s. Tab. II. Fig. 1 und 2.). Dasselbe findet beinahe noch häufiger an der äussern Seite des untern Augenlides Statt. Zuweilen fällt das Augenlid nun noch herab. Die Anwachsung an dem äussern und untern Rand der orbita ist gewöhnlich grösser als an dem obern Augenlide. Das ectropium pulpebrae inferioris wird grösser, fällt mehr auf, und man sieht ausser den bekannten abschreckenden Symptomen des Ectropiums des untern Augenlides den grössten Theil des untern Orbitalrandes, wodurch das Gesicht, vorzüglich wenn der beschriebene Fehler sich an beiden Augenlidern vorfindet, einem Todtenkopf ähnlich wird (s. Tab. II. Fig. 3. u. 4.). Solche Fälle kommen nicht selten an beiden Augenlidern zugleich vor. Nur Einmal habe ich bis jetzt unter allen Fällen des ectropii inferioris anguli externi, die Verwachsung des untern Augenlides mit einem äussern Orbitalrand, beobachtet. Hier war ebenfalls caries Schuld und es fehlte ein Knochenstück im untern Orbitalrande. Zu den Ectropien dieser Art gesellt sich bisweilen, vorzüglich bei scrophulösen Kindern,

eine bedeutende Auflockerung der Bindehaut. (Ectropium sarcomatosum).

Ich darf es nicht mit Stillschweigen übergehen, dass in der Mehrzahl der Fälle, die ich zu beobachten Gelegenheit gehabt habe, die Kranken oder ihre Aeltern oder ihre Umgebungen als Ursache des entstandenen Lagophthalmos oder Ectropiums, den Umstand anklagten, dass die sie während der Entzündung und Eiterung behandelnde Aerzte am Augenlide geschnitten hätten, und dass sogleich nach der Operation dasselbe mit dem Knochen verwachsen wäre.

Es liegt nun zwar weniger an dem Eröffnen des Abscesses, wenn sich hierdurch Ectropien oder Lagophthalmen bilden, als vielmehr an dem Orte und der Art des Oeffnens.

Nach den bekannten Regeln der Chirurgie die Fluctuationshöhe zum Eröffnen der Abscesse zu wählen, punctirt man gewöhnlich auch hier diese Stelle; diese befindet sich, wie bereits oben erwähnt worden ist, gewöhnlich in der Gegend der Augenlider, wo diese auf dem Orbitalrande ruhen; fliesst hier das pus aus, so legen sich die sehr verdünnten Wände des entleerten Abscesses unmittelbar an den entsprechenden Orbitalrand, dessen Periorbita krank und in dessen Umgegend die cellulosa theilweise resorbirt ist; die künstliche Oeffnung schliesst sich entweder sehr bald und die Wände derselben, die sich nach innen umschlagen, verwachsen schnell, oder es unterhält sich dort in Folge der caries am Orbitalrande eine Entzündung. Dieses zu verhüten und zwar sehr ängstlich zu verhüten, ist eine Hauptaufgabe der Behandlung, denn wenn Einmal der Abscess an der angegebenen Stelle geöffnet ist, dann sind fast alle Maasregeln vergebens das Einsinken der Ränder im geöffneten Ab-

scess und zwar am Orbitalrande, und sonach das Anwachsen an letztern zu verhüten.

Der Verfasser hat bis jetzt nicht ohne Glück bei der Behandlung von Entzündungen und Vereiterungen der periorbita an den angegebenen Stellen folgende Behandlung eingeschlagen.

War ein gemässigter, antiphlogistischer Heilapparat entweder nicht hinreichend den Uebergang der dyscrasischen Entzündung an der periorbita in Eiterung zu verhüten, oder war es zur Anwendung derselben zu spät, so suchte er durch Bekämpfung des Scrophelleidens, und zwar durch innere Mittel (von denen er der terra ponderosa salita mit der aqua laurocerasi und der cicuta in Extract viel Gutes nachsagen muss), und durch einen mässigen Druckverband das abgesonderte pus wieder zur Aufsaugung zu bringen. Dieses ist ihm öfters gelungen. War das Uebel zu weit vorgeschritten, die Fluctuation bereits fühlbar, der Schmerz nicht gering, die Geschwulst bedeutend, war es sonach zur Anwendung eines Druckverbandes mittelst einer graduirten Compresse und einer Rollbinde zu spät, so öffnete er, der Resoption in den Abscesswänden des Augenlides möglichst zuvor zu kommen, den Abscess bald, jedoch nie in der Fluctuationshöhe, sonach nie dem Orbitalrand gegenüber, sondern entfernt von diesem, brachte dann einige Charpiefaden in die Stichwunde diese offen zu erhalten, bedeckte diese ferner mit einem einfachen, nicht reizenden Klebepflaster, und liess nun das Augenlid sanft schliessen, wie nach der Staaroperation. Alle Eitersammlungen zu verhüten, muss der Abscess ja nicht reizend verbunden werden. Dabei bleibt die innere antiscrophulöse Behandlung die Hauptsache, die consequent durchgeführt werden muss. Man erwarte freilich nicht in einigen Tagen die Heilung; im

besten Falle gelingt sie erst nach Monaten. Die grösste Aufmerksamkeit ist hier immer auf das Schliessen der Augenlider zu richten, welches vorzüglich in den ersten Tagen und Wochen nach der Abscessöffnung streng befolgt werden muss, wenn nicht eine bedeutende Verstellung des Gesichts durch eine falsche Stellung des einen oder des andern Augenlides in Folge einer Synechie desselben mit dem Orbitalrande herbeigeführt werden soll. Geduld von Seiten des Kranken und seiner Umgebungen, Geduld von Seiten des Arztes, der die Bekämpfung des Hauptleidens durch passende innere Mittel, durch Diät u. s. w. nicht versäumen darf, führen hier allein zum Ziele. Je entfernter die Oeffnung vom Orbitalrande gemacht wird, je grössere Sorgfalt auf ein beständiges sanftes Schliessen der Augenlider verwendet wird, je zweckmässiger die Wahl der innern Heilmittel und je tiefer ihre Einwirkung ist, desto weniger ist ein für das ganze Leben bleibender Makel in der Gegend der Augenhöhlen zu fürchten.

---

Da die bis jetzt besprochene Ursache des Lagophthalmos und Ectropiums zu wenig berücksichtigt worden ist, so kann es nicht auffallen, wenn, obgleich seit ohngefähr zehn Jahren eine grosse Menge von Operationsmethoden zur Beseitigung der Ectropien mitgetheilt worden ist, in operativer Hinsicht hier eine Lücke bleibt. Selbst Jüngken, der mit grossem Fleisse die Lehre von den Augenoperationen zuerst selbstständig dargestellt hat, giebt keine Anweisung, die in Rede stehende Gattung von Lagophthalmen und Ectropien zu beseitigen [6]).

---

6) Die Lehre von den Augenoperationen. Mit vier Kupfertafeln. Berlin 1829. S. 24. und S. 261.

Der Verfasser dieser Abhandlung glaubt in dieser Beziehung hier folgende Sätze aufstellen zu können:

1. Bei der Anwachsung eines Augenlides an die äussere Fläche des Orbitalrandes, oder noch entfernter von diesem wird man meistens mit einer Vertiefung in den Weichgebilden es zu thun haben, welche sich in Folge eines Substanzverlustes in den Knochen gebildet hat. In diesen Fällen ist die in die Knochenvertiefung eingeheilte Haut meistens sehr dünn und mit dem periosteo gleichsam eins geworden, so dass die Lostrennung der angewachsenen Augenlidhaut, die sich da, wo die Knochenvertiefung nicht vorhanden ist und wo die angewachsenen Häute nicht sehr dünn sind, leicht bewerkstelligen lässt, und von Nutzen ist, hier nicht rathsam seyn dürfte. Auch habe ich in diesem Falle Einmal mit Nutzen den tieferliegenden Theil der auf den Knochen angewachsenen äussern Bedeckungen mit einem Zirkelschnitt umgangen, den tieferliegenden Theil der Haut auf dem Knochen sitzen lassen, dann rings umher bis zum Orbitalrand die Augenlidhautfortsetzung dadurch abgetrennt, dass ich die Klinge des Messers zwischen Knochen und Haut rings umher führte, und zwar so lange, bis der Kranke das Augenlid von seinen Fesseln befreit fühlte, und mit diesem das Auge ordentlich zu schliessen vermochte. Hierauf vereinigte ich über dem sitzengebliebenen inselförmigen Hautstücke die Wunde, und erreichte hierdurch noch den Vortheil, dass ausser einer Verlängerung des zu kurz gewesenen Augenlides und einer schönen, schmalen, kaum sichtbaren Wunde, die vorher das Gesicht sehr entstellende Vertiefung an der Stelle der Anwachsung des Augenlides an dem krankgewesenen Knochen verschwand. Hier ist unmittelbar nach der Operation das Augenmerk des Arztes vorzüglich darauf zu richten, dass das Augenlid in

den ersten Wochen nach der Operation geschlossen getragen werde, und dass ausserdem der abgetrennte Theil der angewachsen gewesenen Hautbedeckungen nicht wieder an der alten Stelle sich mit dem darunter liegenden Knochen verbinde.

2. Bei der Anwachsung des Augenlides an den obern oder untern Orbitalrand kann die angegebene Operationsmethode aus leicht begreiflichen Gründen keine Anwendung finden; auch würde die Ueberpflanzung eines Hautstücks, nach Fricke [7]), nicht anzuwenden seyn, weil am obern Augenlide die Augenbraunen die Einpflanzung eines Hautstücks, wenn auch nicht verhindern, doch wenigstens erschweren, weil für das überpflanzte Hautstück eine solide Unterlage fehlt, und weil endlich das am Orbitalrande abgetrennte, sehr verkürzte Augenlid nur einen sehr schmalen Hautstreifen bilden würde, an den sich schwerlich das übergepflanzte Hautstück würde anheilen lassen. In diesen Fällen würde ich die Abtrennung des an dem Orbitalrande angewachsenen obern oder untern Augenlides zu bewerkstelligen suchen, und zwar auf folgende Weise:

Hat man die Haut, einen Zoll weit von der um den Orbitalrand adhärirenden Stelle entfernt, stark angespannt, so dass der krankhafte Zusammenhang des Augenlides mit dem Augenhölenrande ganz zu übersehen ist, so macht man parallel mit der Synechie des Augenlides und dem Orbitalrande laufend, jedoch einen halben Zoll von diesem entfernt, einen Einschnitt, der jedoch etwas grösser seyn muss, als der krankhafte Zusammenhang des Augenlides mit der Augenhöle; von dem Ende dieses Schnittes aus führt

7) Blepharoplastik oder Bildung neuer Augenlider. Hamburg 1829, in 8.

man deren zwei kleine zum Augenhölenrand herab. Ist dieses bewerkstelligt, so präparirt man den Lappen von dem äussern Orbitalrand ab und löst dann, so vorsichtig als möglich, mit kleinen Messerzügen, und ohne die hier sehr dünnen aber etwas harten Augenlider zu durchschneiden, die krankhafte, sehr harte Verbindung desselben mit der ebenfalls verdickten periorbita oder mit dem verdickten Orbitalrande. Hierbei muss man freilich, wenn das obere Augenlid angewachsen ist, so viel als möglich die ausführenden Gänge der Thränendrüse zu schonen suchen, was man dadurch erreichen wird, dass man sich beim Abpräpariren der angewachsenen Augenlidstelle dicht an den Knochen hält, und dass man den Kranken veranlasst, so viel als er nur kann, das angewachsene Augenlid herunter zu drücken. Dabei wird man aber auch eine Verletzung der conjunctiva bei ihrem Uebergang vom bulbus zur palpebra vermeiden können; ich habe mich hiervon zu wiederholten Malen am Cadaver überzeugt. Ist die Abtrennung glücklich vollendet, so stillt man die Nachblutung, wäscht die Wunde möglichst rein aus, dass durchaus kein Blut in derselben zurück bleibt, legt dann die Dieffenbach'sche Naht an und verhütet durch die Anwendung kalter Umschläge, durch Ansetzen von Blutigeln u. s. w, den Uebergang in Eiterung, befördert sonach auf diese Weise die erste Vereinigung der Wunde. Eine Hauptsache ist es jedoch bei der Nachbehandlung, das angewachsen gewesene Augenlid stets schliessen zu lassen, damit dasselbe im Zustand der Verlängerung bleibe und keine krankhafte Verbindung zwischen Augenlid und Orbitalrand an der alten Stelle entstehe.

Ich habe erst Einmal Gelegenheit gehabt, die Operationsmethode, deren Theorie eben besprochen ward, zu vollziehen, und zwar mit dem schönsten Er-

folge. Es betraf die Anwachsung des Augenlides an den äussern Orbitalrand, die sich in Folge weit verbreiteter Caries gebildet hatte. Ein an den innern Orbitalrand angewachsenes Augenlid habe ich noch nicht an Lebenden, erst Einmal am Cadaver getrennt, jedoch ohne Hinderniss. In den Fällen, wo ich diese Operation zu machen vorschlug, waren die Menschen zu alt, um sich erst noch, wie sie meinten, aus Eitelkeit operiren zu lassen; bei mehrern jüngern Individuen, die operirt werden sollten, ist die Scrophulosis noch nicht ganz bekämpft; erst wenn dieses geschehen ist, wage ich zu operiren, und werde dann Nachricht zu geben nicht unterlassen.

Einer gewissen Fischern aus der Gegend von Torgau hatte ich wegen eingefallener Nase in Folge von Syphilis und Mercurialmissbrauch entstanden, aus der Stirnhaut einen grossen Lappen auf die Nase übergepflanzt [8]). Sie wünschte dringend, nachdem dieses gelungen war, von einer Unbequemlichkeit befreit zu werden, die darin bestand, dass auf der linken Seite am obern Orbitalrande ein bedeutender Knochenverlust vorhanden war, in dessen Folge sich eine tiefe Narbe und eine Verwachsung mit dem Knochen, und so eine bedeutende Verkürzung des ganzen obern Augenlides gebildet hatte. Die Fischern konnte das linke obere Augenlid nur halb schliessen und hatte dabei immer eine unangenehme Empfindung. Da ich durch die früher gelungene Nasenbildung an der Fischern die gute Constitution derselben kennen gelernt hatte, vollzog ich die Operation unter der Assistenz des Herrn Dr. Arnold hieselbst auf folgende Weise:

Ich umschnitt mittelst eines scharfen kleinen Mes-

7) Rust's Magaz. für d. gesammte Heilkunde. XXXII. 1. p. 162.

sers den Rand der tiefen Stelle, in der wegen Knochenverlust, die Haut tief eingesunken und mit dem Knochen verwachsen war, und machte sonach eine Art kleiner Hautinsel. Um diese herum trennte ich vorzüglich nach unten die auf dem Knochen liegenden Hautbedeckungen so weit bis die Kranke mit dem obern Augenlide ganz nach Bequemlichkeit das Auge bedecken konnte, ein Act, der wegen der grossen Dünnheit der Haut und der spitzigen Protuberanz des Orbitalrandes seine Schwierigkeiten hatte; nachdem dieses geschehen war, erweiterte ich nach oben die Wunde, um dort bei der Vereinigung keine Hautfalte zu erhalten, entfernte alles Blut und legte dann, nach Dieffenbach'scher Weise vier Nähte ein, nachdem ich die Wundränder über dem zurückgebliebenen Hautstücke, welches die Grösse eines Zweigroschenstücks hatte, zusammengezogen hatte. Der Gebrauch kalter Umschläge verhinderte eine starke inflammatorische Reaction und beförderte, nachdem ihnen am zweiten Tage Theden'sches Schusswasser hinzugesetzt war, die erste Vereinigung; am zweiten und dritten Tage entfernte ich alle Nähte; es schien die Heilung am vierten Tage vollendet zu seyn. Am sechsten Tage kam die Kranke mit sehr geschwollenem Gesichte zu mir; der Höhepunkt der Geschwulst war am processus zygomaticus. Ich fürchtete eine Eitersenkung dorthin. Als ich deshalb auf diese Stelle drückte, ergoss sich aus dem untern Theile der Wunde eine nicht unbedeutende Menge wässerigen Eiters. Ich empfahl Ruhe, Diät, lauwarme Fomentationen — Der Ausfluss aus dem untern Theile dauerte einige Tage — dann verlor sich die Geschwulst und der Ausfluss des Eiters. Der untere Theil der Wunde schloss sich deshalb erst sehr spät, weil dort der Knochen bei der Operation entblösst und die Haut sehr dünn war. Nach vier Wochen

war die Heilung vollendet, und der Zweck der Operation, die Beseitigung des Lagophthalmos und die Entfernung der das Gesicht entstellenden tiefen Haut- und Knochennarbe erreicht.

---

## Abbildungen. Tab. II.

**Fig. 1.** Abbildung eines Lagophthalmos, das den Uebergang bildet zum ectropium anguli externi. Das Auge ist offen. Man sieht die Anwachsung des Augenlides an den äussern und obern Orbitalrand sehr gut.

**Fig. 2.** Dasselbe Augenlid geschlossen. A. Die Synechia.

**Fig. 3 und 4.** Ectropium beider untern Augenlider in Folge einer Anwachsung derselben an den durch Caries erkrankten äussern und untern Orbitalrand.

**Fig. 5.** Ein Lagophthalmos des obern Augenlides. Die Anwachsung des Augenlides findet am obern und äussern Orbitalrande statt.

**Fig. 6.** Ein unbedeutendes Lagophthalmos durch Anwachsung des Augenlides an den Orbitalrand nach unten.

---

# IV.

## Vorläufige Notiz

über

## den Irismangel bei drei Geschwistern.

Eine briefliche Mittheilung an den Herausgeber

von

Herrn Dr. Henzschel,
pract. Arzte in Chemnitz.

---

Schallert aus Frankenberg bei Chemnitz im sächsischen Erzgebirge, 51 Jahre alt, ist Vater von 12 Kindern, von denen 5 noch leben und 3 ohne Iris geboren sind. Die Mutter derselben hat normal gebildete Augen, während die des Vaters nur ein Rudiment der bräunlichen Iris am untern Rande der cornea besitzen. Der Grund der Augen ist grau-schwarz und matt, als seyen sie von beginnender Amaurose ergriffen. Das Sehvermögen hat in den letzten vier Jahren sehr abgenommen, so dass der Kranke nur mit Anstrengung grosse Buchstaben erkennen kann; dabei sieht er in die Ferne besser als in die Nähe; Photophobie ist am Tage, vorzüglich bei Sonnenschein bedeutend; geringer beim Stubenlicht, in dem er überhaupt deutlicher zu sehen meint. Um den Rand der Hornhaut herum verbreitet sich ein Kranz schwach gerötheter Gefässe, und in der Conjunctiva entsteht zuweilen Entzündung.

---

Die älteste Tochter, 28 Jahre alt, ist ohne Iris geboren; schon in ihrer Kindheit sah sie schlecht; die Lichtscheu war gross; dabei leidet sie an häufig wiederkehrenden Ophthalmieen, deren eine das linke Auge zerstört und Totalstaphylom zur Folge gehabt hat. (Ein Beweis, dass staphylomatöse Verbildungen ohne Iris entstehen können?). Die Hornhaut des rechten Auges hat einige kleine graue Punkte, und hinter denselben erscheint eine flockige Entmischung der Linse von grauer Farbe. Das Gesicht nimmt täglich mehr ab, die Entzündungen weichen selten, die Lichtscheu ist bedeutend.

---

Bei der zweiten Tochter von 21 Jahren finden bei vollkommnen Irismangel ebenfalls Lichtscheu, oft wiederkehrende Augenentzündungen, Kopfschmerzen, Abnahme des Gesichts und grau-schwarze Färbung des innern Auges Statt. Die Sclerotica ist sehr dünn, so dass an mehrern Stellen die choroïdea durchschimmert; und um die cornea herum verbreitet sich, wie bei den Uebrigen, ein weisslich-blauer Ring. Mit dem linken Auge sieht sie höchst unvollkommen; auf der Mitte der Hornhaut des rechten Auges befindet sich ein konischer Fleck von der Grösse eines ziemlich grossen Nadelkopfes, der das Sehen nicht nur nicht verhindert, sondern sogar erleichtert, indem die Netzhaut durch denselben einigermaasen vor dem grellen Eindrucke des Lichts geschützt wird.

---

Die Augen des jüngsten dreizehnjährigen Mädchens sind gleichfalls ohne Iris, haben aber in ihrer Tiefe eine ziemlich schwarze glanzvolle Färbung; dabei ist das Gefühl ziemlich gut; allein auch sie hat, wie ihre beiden ältern Schwestern, weder schreiben

noch lesen gelernt. Im linken Auge ist eine dreieckige weiss-blaue Trübung sichtbar, die ihren Sitz in der Linse haben dürfte, obgleich sie tiefer zu liegen scheint, was vielleicht vom Mangel der Iris herrührt.

---

Die andern beiden Kinder, ein Knabe und ein Mädchen, haben normal gebildete Augen, ähnlich denen der Mutter.

---

## Nachschrift des Herausgebers.

Ein umfassenderer Bericht über den Irismangel bei drei Geschwistern ist dem Herausgeber von Seiten des Herrn Dr. Henzschel für einen der nächsten Zahlen dieser Zeitschrift zugesichert.

---

# V.

## Ueber die angebornen Spaltungen in der Iris Choroidea und Retina des menschlichen Auges.

Vom

Herausgeber.

Est medico inprimis cavendum ne ea neget, quae ipse non viderit.

*Albers Commentat. de tracheitide infantum.*

Seit Ph. v. Walther die Aufmerksamkeit der Naturforscher und Aerzte auf die früher zwar gekannte aber keineswegs gehörig gewürdigte Spaltung des untern Irisrandes lenkte, der er bekanntlich den Namen Coloboma Iridis beilegte [1]), haben manche Aerzte, z. B. Wagner, Helling, Erdmann und zuletzt Heyfelder [2]) diesen Substanzmangel der Blendung beschrieben, und gewiss noch mehrere beobach-

1) Ueber einen bisher nicht beschriebenen, angebornen Bildungsfehler der Regenbogenhaut nebst einigen Bemerkungen über angeborne Misbildungen überhaupt, im Journal für Chirurgie und Augenheilkunde von v. Walther und v. Gräfe. Band II. Heft 4. S. 601.

2) Ueber einige Fälle von Bildungshemmung von Dr. Heyfelder. Mit einer Steindrucktafel, in 4. Aus den neuesten Bande der Nova acta Leopoldina besonders abgedruckt. p. 8.

tet. Schön [3]) hat alle diese Fälle in seiner bekannten pathologischen Anatomie des Auges gesammelt und geordnet, und K. Behr in seiner gründlichen Schrift über den angebornen theilweisen und gänzlichen Mangel der Iris berücksichtigt [4]). Leider fehlte es jedoch bis auf die neueste Zeit herab an anatomischen Untersuchungen solcher mit dem genannten Bildungsfehler behafteter Augen, und so blieb natürlich so Manches über diesen wichtigen Gegenstand im Dunkeln. Ich selbst habe das coloboma iridis häufig beobachtet und zwar in den verschiedensten Formen. Wunderbar überrascht war ich aber durch die Resultate der anatomischen Untersuchung zweier mit coloboma der Regenbogenhaut behafteter Augen, deren näheren Erörterung jedoch Folgendes vorauszuschicken ist.

Am 24. Juni 1830 starb eine gewisse Schönherrin an phthisis tuberculosa. Sie hatte auf beiden Augen, deren Iris grünlich und braun gefleckt waren, bis fast zur cornea herabgehende Spaltung der Regenbogenhaut, welche Helling zuerst Cometenpupille genannt hat (Tab. I. Fig. 6.). Die Physiognomie der Schönherrin bekam hierdurch einen eigenthümlichen Anstrich, obgleich die bulbi ausser den genannten Bildungsfehler durchaus nichts Normwidriges an sich trugen. Die Kranke erzählte, dass ihre Mutter, während sie mit ihr schwanger gewesen sey, sich an einer Katze versehen habe. Weder Mutter, noch Vater, noch Grossältern hatten Augenleiden gehabt, und die drei Kinder der Schönherrin hatten sehr ge-

3) Handbuch der pathologischen Anatomie des menschlichen Auges. Mit einem Vorworte von F. Meckel. Hamb. 1828. in 8. S. 70 u. d. f.

4) S. Hecker's Annalen. April 1829. S. 375.

sunde Augäpfel. Trotz der zwei und einer halben Linie langen, am untern Irisrande in der Medianlinie des Auges befindlichen, nach unten sich spitzig endigenden Spaltung, dessen oberste Ränder sich stets etwas nach innen umlegten, spielte die Pupille sehr lebhaft, und ich überzeugte mich zu wiederholten Malen, dass auch die Ränder der Irisrandspalte sich zugleich mit denen der übrigen Pupille von einander entfernten, und sich wiederum einander näherten. Auf beiden Augen sah die Schönherrin gleich gut in die Nähe wie in die Ferne, in der Dämmerung wie im hellsten Lichte, nur wenn sie die bulbi stark nach unten kehrte, so dass die Irisrandspalte sich unter dem untern Augenlide fast verbarg, verschwanden ihr alle äussern Gegenstände; sie konnte jedoch die Augen in dieser Richtung nicht lange halten.

Die Untersuchung der *äussern Gestalt* der Augen, nachdem die Muskeln und die cellulosa derselben entfernt war, zeigte Folgendes:

An dem untern und hintern Theile der Sclerotica in der Medianlinie des sonst normal und vollständig gebauten bulbus, ohngefähr in der Mitte desselben einen Viertelzoll von der Vereinigung der cornea und sclerotica entfernt, befand sich eine ohngefähr 5 Linien lange und 2—3 Linien breite bläuliche Erhabenheit, die sich ohngefähr anderthalb Linien über den Niveau der Sclerotica erhob und das Ansehen eines Staphyloma scleroticae hatte; hinter derselben befand sich eine eigenthümliche, fast drüsenartige Erhabenheit, die mit dem dicht an ihr liegenden Neurilem des nervus opticus zusammenhing; dadurch bekam der bulbus nach unten und hinten (s. Tab. I. Fig. 7.) eine eigenthümliche Wölbung, wie sie Demour's beim staphyloma scleroticae postico-inferius beobach-

tet haben will [5]). Die Sclerotica war im Verlaufe der ganzen Erhabenheit weicher, dünner, nachgiebiger, blauer als an den übrigen Theilen.

Nachdem ich das linke Auge senkrecht durchschnitten hatte, fand ich auf der hintern Ansicht des vordern Theils Folgendes (s. Tab. I. Fig. 8.).

Der Ciliarkörper hatte eine fast ovale Gestalt, die sich nach unten in eine grosse weisse Falte spitzig endigte, an der allein kein processus ciliaris zu bemerken war; diese unterste weisse Falte war erhabener als die übrigen plicae. An sie schloss sich ein zwei Linien breiter Streif schwarzen Pigments an, der sich bis zur gleich zu beschreibenden Spalte der choroidea fortsetzte. An dem Ciliarkörper lag die durchsichtige, etwas ovale Linse dicht an die jedoch nach unten gegen die beschriebene weisse Falte hin einen kleinen Raum liess und von der Spalte ohngefähr eine Linie breit abstand, so dass hier die hintere Augenkammer mit der vordern Communication hatte. Die ebenfalls cometenartig geformte uvea war sehr schwarz; die Ränder der Pupille schienen bei genauer Betrachtung durch die Lupe flockig.

Die innere Fläche des hintern Segments zeigte Folgendes (Fig. 10. Tab. I.): Wenige Linien von der Verbindung der Netzhaut mit dem Sehnerven gewahrte man in der Netzhaut und in der choroidea eine sieben Linien lange, nach hinten zwei, nach vorn drei Linien breite Spalte, die in ihrem obern Dritttheile durch einen Querstreifen in eine kleine und in eine grosse Hälfte getheilt war. Die Endigungen der Netzhaut, da wo die Spalte in derselben sich befand, wa-

---

5) Demour's Traité des maladies des yeux. Paris. 1818. vol. I. in 8. p. 330. planche 64. F. 3.

ren scharf markirt (s. Fig. 10. Tab. I.); so war auch die Spalte in der choroidea sehr scharf begränzt, und man konnte beide mittelst einer feinen Sonde an ihren Rändern rings umher aufheben. In dieser Spaltung lag die sehr weisse und an dieser Stelle sehr dünne sclerotica, auf der sich jedoch der seröse Ueberzug augenscheinlich durch das Aufheben mittelst einer spitzigen und feinen Sonde darstellen liess. Ausserdem war die Netzhaut normal; man gewahrte auf ihr, wie immer, mehrere Falten, der gelbe Fleck war an der äussern Seite im centro des Auges, jedoch ohne Centralloch. Die Untersuchung des nervi optici zeigte nichts Abnormes; obgleich ich bei einem am Durchschnitte desselben eine Querspalte, sonach eine längliche Theilung im Marke wahrzunehmen glaubte; ich schreibe — glaubte — weil ich am Nerven des andern Auges nichts der Art gewahrte. Dieselben Resultate gab die Untersuchung des andern Auges. Hier ist jedoch noch zu bemerken, dass sich auf dem in Verbindung mit der Linse herausgenommenen Glaskörper die corona ciliaris länglich darstellte, dass sie an dem Theile, welcher an der Spaltung des untern Irisrandes gelegen hatte, eine Spitze auf dem Ciliarkranz zeigte. Die Linse schien sammt ihrer Kapsel ebenfalls etwas oblong, und ich darf es nicht mit Stillschweigen übergehen, dass sich eine Spitze in derselben bildete, als sie einige Tage im Spiritus gelegen hatte.

---

Aus diesen Untersuchungen geht hervor; dass im menschlichen Auge, ausser Spaltungen in der Iris, auch Spaltungen in der choroidea und retina vorkommen, für welche letztere wir den Namen coloboma [6])

---

6) Το κολοβωμα heisst die Verstümmlung, dann ward dieses

choroideae und coloboma retinae vorschlagen. Künftige Untersuchungen mit coloboma iridis behafteter Augen müssen es darthun, ob mit der Spaltung des untern Irisrandes auch immer Spaltungen in der choroidea und in der Netzhaut, oder der einen oder andern dieser Häute allein vorkommen, oder ob jene auch allein in der Iris seyn können, während Netzhaut und Choroidea, ohne Fehler sind. Mir ist dieses deshalb wahrscheinlich, weil ja auch das labium leporinum, an welches das Uebel lebhaft erinnert, so häufig allein ohne Spaltung des weichen und des harten Gaumens vorkommt, während es freilich auch oft mit der einen oder der andern dieser angebornen Missbildungen oder mit beiden zugleich beobachtet wird; nicht uninteressant wäre es ferner zu wissen, ob man je coloboma palpebrae zugleich mit coloboma iridis beobachtet hat. Sodann geht aus diesen Untersuchungen hervor, dass allein durch die Netzhaut das Sehen bedingt wird; ein Umstand, der in der neuesten Zeit ja bekanntlich wieder geläugnet worden ist. Sobald nämlich die Schönherrin ihre Augen nach unten richtete, sobald also die Lichtstrahlen den Raum des Auges trafen, auf welchem sich die Spalte der Netzhaut befand, sah sie nichts. Nicht unwichtig ist es ferner, dass bei einer Spaltung in der Iris und in der choroidea der Ciliarkörper nicht gespalten war, wohl aber einige Falten am untern Theile derselben länger als gewöhnlich waren. Betrachtet man in genetischer Beziehung die besprochenen Spaltungen im menschlichen Auge, so trifft man freilich auf mancherlei Schwierigkeiten in der Erklärung derselben.

---

Wort vorzüglich von der Augenlidspalte gebraucht; Ph. v. Walther trug den Namen auf die Irisspalte über.

Ph. v. Walther [7]) nimmt denselben Entstehungsgrund des coloboma iridis an, den man jetzt nach Fr. Meckel's Vorgang allen angebornen Trennungen in der Medianlinie des menschlichen Körpers unterlegt; er meint die Bildungsgesetze des ganzen Thierleibes seyen auch die Bildungsgesetze jedes einzelnen Organs; und wie jener ursprünglich aus zweien seitlichen Hälften bestände, welche erst nach Erreichung eines gewissen Grades der Entwickelung und Ausbildung, in der Medianlinie zusammenwüchsen, so auch jedes besondere Organ, selbst die doppelt vorhandenen.

Es ist keineswegs meine Absicht, jene wichtige Theorie Fr. Meckel's [8]) zu bestreiten (die den Scharfsinn und die tiefe Gelehrsamkeit ihres Urhebers sattsam beurkundet), dass durch den partiellen Mangel der seitlichen Körperhälften in der Medianlinie zahlreiche Missbildungen entstehen, jedoch scheint mir Ph. v. Walther zu weit zu gehen, wenn er diese Theorie auch auf die in der Iris vorkommenden angebornen Spaltungen anwendet, denn auch in der frühesten Zeit des menschlichen Foetus habe ich in den Augen desselben durchaus keine Spaltung in der Iris oder in der sclerotica u. s. w. auffinden können, wie das am Hühnerauge [9]) so schön durch Kieser dargethan worden ist, und Carus es an den Augen von Katzen und Kälbern beobachtet hat [10]).

---

7) a. a. O. S. 602.

8) Pathologische Anatomie. Theil I. S. 65.

9) In dessen und Oken's Beiträgen zur vergleichenden Zoologie, Anatomie und Physiologie. II. Heft. Bamberg 1807. in 4. S. 89. Ueber die Metamorphose des Auges des bebrüteten Hühnchens im Eie.

10) Lehrbuch der Zootomie. Leipzig 1818. in 8. §. 390.

In der Genesis des menschlichen bulbus beobachtet man keineswegs seitliche Hälften der Kugel, oder Hemisphären, im Gegentheile sieht man mehrere der Achse des Auges entlang sich nach und nach bildende Halbkugeln, und zwar in folgender Weise.

Gleichzeitig mit der Linse und dem Anfangs kleinen Glaskörper ist auch die Netzhaut und zwar sehr flockig vorhanden, welche zusammen von einer äussern Haut, der sclerotica, umgeben sind. Einige Zeit darauf bildet sich dicht hinter dem vordern Theile der äussern Haut ein schmaler Ring, dessen Rand an dem untern Theile bisweilen, jedoch nicht immer, noch schmaler ist, als anderwärts; dieser schmale Ring ist die Iris, welche dicht an dem durchsichtigen Theile sclerotica, der cornea, anliegt, so dass von einer vordern Augenkammer noch gar nicht die Rede seyn kann. Während dieser Zeit bildet sich zwischen sclerotica und Netzhaut die choroidea mehr und mehr aus, auf deren vordern Fläche eine nicht unbedeutende Menge schwarzen Pigments um diese Zeit sich vorfindet. Die Augenlider, die nichts anders sind, als eine Fortsetzung der allgemeinen Bedeckungen, sind um diese Zeit noch nicht so gross, um den bulbus bedecken zu können. Um die vordere Augenkammer nun zu bilden, und die cornea wie die wachsenden palpebrae mit der Bindehaut zu überziehen, entsteht die membranae pupillaris und giebt so Veranlassung zur Entstehung einer neuen abgeschlossenen halben Kugel, der vordern Augenkammer, und in derselben Zeit, wo sich hierdurch die cornea wölbt, bildet sich durch die Entstehung der conjunctiva auf dieser und auf der innern Fläche der Augenlider ebenfalls eine Kugel; und so schliessen sich denn am Foetus um dieselbe Zeit die Augenlider, in welcher durch die Pupillarmembran die früher vorhandene Pupille verschlos-

sen wird. Diese Verschliessung der Augenlider und der Pupille dauert bekanntlich bis zum achten Monat, um welche Zeit wahrscheinlich durch einen Resorptionsprocess die Spalte der Augenlider entsteht und die Augenlider geöffnet werden können und die Pupillarmembran zu verschwinden anfängt.

Aus dieser Ansicht, dass der menschliche bulbus mit seinen Augenlidern aus drei nach und nach übereinander gelagerten Halbkugeln, von denen eine die andere bedingt, entsteht, die der Verfasser in der Natur nachweissen kann, und baldigst in seiner Entwickelungsgeschichte des menschlichen Auges weiter auszuführen gedenkt, geht nun aber offenbar hervor, dass angeborne Spaltungen im menschlichen Auge sich nicht durch das Stehenbleiben einzelner Theile des Organs auf einer frühern Stufe der Entwicklung erklären lassen. Leid thut es dem Verfasser dieser Zeilen, da er die geistreiche Theorie Fr. Meckel's und Ph. v. Walther's auf die in Rede stehenden Bildungsfehlern des menschlichen Auges nicht für anwendbar hält, nichts anderes dafür geben zu können. Jedoch darf er nicht mit Stillschweigen übergehen, dass beim Vorkommen des coloboma iridis, choroideae et retinae im menschlichen Auge dasselbe in mehr als einer Beziehung dem Thierauge, vorzüglich aber dem Vogelauge sehr ähnelt, was sich selbst bis auf die Vermehrung der Drüsen in der Umgegend des bulbus nachweissen lassen dürfte. Hierdurch wird es auch ziemlich gewiss, dass in den Augen, an denen sich ein coloboma iridis bildet, an dem gespaltenen Theile der Iris keine Pupillenmembran vorkommen dürfte, indem diese bekanntlich im Vogelauge nicht beobachtet wird.

## Erklärung der Abbildungen. Tab. I.

Fig. 6. Ansicht des coloboma iridis von vorn.

Fig. 7. Von seinen Muskeln und Fett befreiter bulbus.

a. Der mit dem Neurilem des nervus opticus in Verbindung stehende Drüsenkörper.

b. Protuberanz in der sclerotica.

c. Spaltung in der Iris.

Fig. 8. Ansicht des vordern Segments.

a. Die eigentliche Pupille.

b. Die Linse mit ihrem von der Spalte abstehenden Rande.

c. Die Narbe.

Fig. 9. a. Linse. b. Narbe im Strahlenkranze. c. Narbe im Glaskörper.

Fig. 10. a a a a. Netzhaut.

b. Gespaltene choroidea.

c. Gespaltene Netzhaut.

# VI.

## Beobachtungen, Ansichten und Zweifel über die Entstehung der *Xerosis* [1]) *conjunctivae.*

Vom

Herausgeber.

---

Die Trockenheit des Auges ist dem Laien in der Kunst die Krankheit; für den Arzt ist dieses Symptom der Wink, die Krankheit zu suchen.

*Joh. Ad. Schmidt.* Die Krankheiten des Thränenorgans. Wien 1803. in 8. S. 57.

Auf der 7ten Kupfertafel des ersten Bandes von J. Wardrop's pathologischer Anatomie des menschlichen Auges [2]) befindet sich die Abbildung eines rech-

---

1) Xerosis (ἡ ξήρωσις), das Trocknen, Austrocknen. Der Herausgeber hofft, dass dieser Name durch die Beschreibung und Charakterisirung der Krankheit sich rechtfertigen wird. Er hat die bekannteren Wörter, Xerophthalmos oder Xeromma (v. ξηρος und ὄμμα), deshalb nicht gewählt, weil die Grichen, da, wo sie dieses Wort gebrauchen, hiermit die in Folge der Entzündung der Bindehaut oder anderer Theile des Auges entstehende Trockenheit dieses Organs bezeichneten.

2) Essays on the morbid anatomy of the human eye second edition. Vol. I. London 1819. in 8.

ten Auges mit der Ueberschrift „Obscuraty of the cornea accompd with Entropion.“ Diese bunte Abbildung zeichnet sich durch ein eigenes todes Aussehn und durch eine eigenthümliche Darstellung der ganz cilienlosen Augenlider aus. Man sieht wenige braune Gefässe von dem äussern Augenwinkel und hinter dem untern Augenlide hervor zur trüben Hornhaut in fast gerader Richtung gehen, durch welche die bräunliche Iris mit ihrer an den Rändern nicht scharf zu unterscheidenden Pupille matt hindurchschimmert.

Wardrop scheint diese Abbildung deswegen gegeben zu haben, um dadurch eine Trübung der gesammten Hornhaut darzustellen, denn ich fand im Texte keine andere Erklärung der in Rede stehenden Abbildung als folgende, und zwar in dem Capitel „of the speck of the cornea.“ S. 81., wo er, von den leichteren Hornhautflecken oder Trübungen sprechend, also schreibt „their size varies from the smallest spot to such an extent as to cover the whole cornea (nuage, film. See plate VII. fig. I.) and they generally appear to occupy the exterior laminae of the cornea.“ So deutlich diese Erklärung auch ist, so wenig konnte ich jedoch eine Hornhauttrübung in dem trefflichen Kupferstiche erkennen, und ich dachte schon damals an ein eigenthümliches Leiden der Thränenwege, vorzüglich an J. A. Schmidt's Augentrockenheit [3]) (Xerophthalmos). Nicht wenig war ich daher überrascht, als ich bei einem mehrwöchentlichen Aufenthalte in Erlangen im Sommer 1829 durch den Professor Jäger daselbst (den ich für so viele Beweise von Freundschaft und für so manche gründliche Belehrung hiermit meinen öffentlichen Dank sage,) auf einen Augen-

3) S. dessen Schrift über die Krankheiten des Thränenorgans, Wien 1803. in 8. S. 55—63.

kranken aufmerksam gemacht ward, der seit Jahren dort lebt [4]). Gleich beim ersten Anblick des Leidens kam mir die Wardrop'sche Abbildung in das Gedächtniss. Bei genauer, öfters wiederholter Untersuchung zeigte sich Folgendes auf beiden Augen:

*Linkes Auge.* Patient kann die Augenlider nicht ganz schliessen (Lagophthalmos), weil das obere zu kurz ist; die sehr langen blassen Augenwimpern desselben kehren sich stets wegen Verschrumpfung des tarsus gegen den bulbus. Am untern Augenlide, welches normal ist, stehen die Cilien sehr gut. Versucht man das obere oder das untere Augenlid zu abduciren, so geht dieses wegen der bedeutenden Adhaesion zwischen der Augapfel- und Augenlidbindehaut nicht; dicht an diesem normwidrigen Zusammenhange ist die Bindehaut röthlich gefärbt und von einzelnen schmuzigrothen Gefässen durchzogen, ausserdem schmuzig weiss; die caruncula lacrymalis ist sehr blass und platt, der untere Thränenpunkt ist geschlossen, jedoch noch angedeutet, der obere braun; auf der caruncula lacrymalis und in der Umgegend derselben ist das obere und das untere Augenlid ziemlich festsitzend, so dass man sie dort nicht von einander oder vom Augapfel entfernen kann. Versucht der Kranke das obere Augenlid zu öffnen, so bildet sich um die untere Seite der cornea herum eine Reihe von 5 — 6 Falten in der conjunctiva bulbi, die unter dem obern Augenlide anfängt, um den untern Rand der cornea herumgeht und sich oben unter dem obern Augenlide wider verliert. Die Augapfelbindehaut ist,

4) Derselbe hat in seinem Berichte über die chirurgisch-augenärztliche Klinik v. J. 1828 — 1829 dieses Leiden mit dem Namen der Ueberhäutung der Conjunctiva belegt. Medicinisch-chirurgische Zeitung 1830. 1. Bd. S. 31.

so weit man sie sehen kann, ganz trocken, schmuzig todt, wie die Bindehaut eines Verstorbenen, was vorzüglich da sehr auffallend ist, wo sie die cornea überzieht, welche letztere gut gewölbt ist, und die blaue Iris, an der man jedoch die Pupillarränder wegen des getrübten Aussehens der Cornea nicht gut unterscheiden kann, matt hindurchscheinen lässt.

An dem obern Lide des rechten Auges, an dem jedoch der tarsus auch verschrumpft ist, sind die Cilien zwar besser erhalten, jedoch ebenfalls gegen den bulbus gerichtet. Die Stellung, Verkürzung, Adhaesion (partielles Synblepharon) der Augenlider sind fast dieselben, die conjunctiva oculi ist um die cornea herum aber trocken, schmuzig, todt, jedoch etwas durchsichtiger, gelblicher, weniger geröthet; beide Thränenpunkte nur angedeutet; die cornea nur etwas durchsichtiger, weshalb auch die Pupillarränder der blauen Iris besser unterschieden werden können.

Beide Augäpfel sind so unempfindlich, dass man sie mit den Fingern ziemlich stark berühren kann, ohne dass der Kranke es bemerkte, oder davon gar Schmerzen erlitte; bisweilen hat er in den äussern und innern Winkel beider Augen ein juckendes Gefühl, was durch das Waschen mit kaltem Wasser verschlimmert, mit warmem Wasser aber verbessert und oft ganz gehoben wird; überhaupt darf er nur das letztere zur Reinigung der Augen anwenden, wenn die Sehkraft sich nicht noch mehr vermindern soll. Ich brachte auf die Bindehaut des rechten Auges kaltes, auf die des linken warmes Wasser; gegen beides waren die Augen so empfindungslos, dass Patient die Augenlider auch kaum schloss; die Bindehaut des rechten Auges blieb dabei trocken wie vorher, dagegen die des linken Auges nässer zu werden schien;

als ich den Versuch mit kalten und warmen Wasser wechselte, nahm ich auf der Bindehaut des rechten Augapfels weniger Trockenheit wahr, dagegen sie auf der kranken conjunctiva des linken bulbus stärker als früher sichtbar ward. Der Kranke hatte in früherer Zeit viel an Ophthalmieen gelitten, meistens in Folge von Entropieen an beiden obern Augenlidern. Er hatte sich der Operationsmethode unterworfen, die Professor Baier in Erlangen in seiner Schrift über Entropium und Trichiasis beschrieben hat.

Einige Zeit nachher, nachdem ich die hier kurz geschilderte Trockenheit der Conjunctiva bulbi beobachtet hatte, kamen mir zwei ähnliche Fälle in meiner Praxis vor. Es thut mir leid, hier nur den einen beschreiben zu können, da mich die Kranke, welche der andere Fall betrifft, nur Einmal und zwar in einer vielbeschäftigten Zeit besucht hat, wo es nicht möglich war, die ganze Krankengeschichte ausführlicher niederzuschreiben.

Die 47jährige Schuhmachersfrau Warneckin in Tharand bei Dresden litt in ihrer frühern Jugend an Skropheln und häufig an skrophulösen Ophthalmieen und an Ohrenfluss. Sie hatte in ihrem zehnten Jahre die Krätze, und ward im vierzehnten menstruirt. Im 24sten Jahre verheirathete sie sich und gebar in einem Zeitraume von 10 Jahren 9 Kinder; in mehreren Wochenbetten hatte sie starken Blutverlust. Während der Schwangerschaft mit dem ersten Kinde ward sie von einer heftigen Augenentzündung befallen, die, wie sie von einem Augenarzte erfuhr, von einer Umdrehung (Entropium) beider Augenlider abhing. Sie unterwarf sich damals gleich nach der Niederkunft, während sie das Kind stillte, einer Operation am linken Augenlide, die jedoch, nach ihrer Versicherung,

von gar keinem Erfolge, wohl aber mit furchbaren Schmerzen verbunden war. Dieses veranlasste die Kranke um so mehr das rechte entzündete Auge sich selbst zu überlassen, je mehr sich das linke Auge nach der Operation von Monat zu Monat verdunkelte. So sind jetzt über zwanzig Jahre vergangen. Eine nähere Untersuchung des linken Auges zeigte Folgendes:

Die Warneckin kann dasselbe, wegen einer bedeutenden Verkürzung des obern Augenlides, nicht schliessen; der Bogen, den dasselbe am innern Rande bildet, ist sehr hoch, in der Mitte sehr ausgeschweift, und wegen der Verkürzung des Augenlides sehr zurückgezogen, so dass der innere Theil nicht über die cornea weg geht, sondern sich dort auf den Rand der cornea legt. Hierdurch hat sich um den obern Rand der Hornhaut ein ziemlich starker Wall von Falten der Bindehaut gebildet, die sich gleichsam wie ein zweites Augenlid über den obern Theil der Hornhaut legen. Im mittlern Theile der Augenlidausschweifung fehlen alle Cilien, dagegen dieselben an den beiden Seitentheilen vorhanden sind; weil jedoch der tarsus sich nach innen umgestülpt hat, stehen dieselben gegen das Hornhautbindehautblättchen gerichtet. Das untere Augenlid steht normal, nur sind die Wimpern sehr fein, blond und einzeln ebenfalls gegen den bulbus gekehrt. Schliesst die Warneckin die Augenlider, so bedeckt das untere Augenlid den untern Theil des bulbus ganz, das obere jedoch höchstens ein Viertel des Augapfels, und man gewahrt den grössten Theil der cornea; es ist sonach ein wahres Lagophthalmos. Die Conjunctiva bulbi ist trocken, schmuzig, wie mit Staub bedeckt, todt; sie bildet um die normal gewölbte cornea herum viele Falten, deren grösster Theil, wie gesagt, um den obern Theil der Hornhaut gelagert ist.

Die bräunliche Iris ist kaum zu erkennen, und man sieht nur eine Andeutung der Pupille, keineswegs aber ihre Ränder scharf. Wird der Augapfel nach innen, aussen, nach oben oder unten bewegt, so bilden sich auf der Stelle, wohin der Augapfel sich bewegt, jedesmal sehr viele Falten. Die motus bulbi gehen ohne alle Schwierigkeiten vor sich. Die caruncula lacrymalis ist glatt, kaum zu unterscheiden, trocken, die Theile beider Augenlider, wo die Thränenpunkte sich befinden, sind fast in der Gegend der caruncula lacrymalis mit ihrer innern Fläche verwachsen; der obere Thränenpunkt ist verschlossen, jedoch durch ein kleines Grübchen noch angedeutet, der untere Thränenpunkt ist jedoch offen. Hebt man das obere Augenlid in die Höhe, so ist die conjunctiva da, wo sie vom bulbus zum Augenlidern übergeht, sehr aufgelockert, weiss, fest, talgig und nass; dasselbe findet am untern Augenlide Statt, nur ist die conjunctiva dort in viele strickähnliche Parthieen degenerirt, die vom untern Augenlide zum Augapfel gehen. Die Kranke glaubt eine grosse Schleimabsonderung in der Nase wahrzunehmen.

Mit der Lupe untersucht, sieht die conjunctiva corneae glanzlos, faltig und so getrübt aus, wie das an solchen Augen der Fall ist, die einige Tage im Wasser gelegen haben; die Falten der trocknen Bindehaut sind gelb; nirgends gewahrt man ein Gefäss. Beim Reiben der conjunctiva corneae wird dieselbe durchaus nicht nass.

Die Kranke sieht mit diesem Auge die Gegenstände, jedoch wie in einem dichten Nebel gehüllt; am wohlthuendsten sind für das Auge und die Sehkraft Mondscheinabende, dagegen die Kranke im Sonnenscheine und bei Sturm fast nichts sieht und

heftige Schmerzen im Auge hat. Weinen darf sie nicht, weil sonst jedesmal das Auge, ohne dass Thränen flössen, hervortritt, blutroth wird, und ihr grosse Schmerzen verursacht; während dieses auf dem linken Auge geschieht, ist die Thränenabsonderung auf dem rechten Auge gewöhnlich sehr stark. Kälte und kalte Nässe verträgt das Auge ebenfalls nicht, dagegen das Waschen und Benetzen mit warmen Wasser demselben sehr wohl thut. Sehr häufig, jedoch nicht immer hat die Kranke das Gefühl einer Trockenheit im Auge, gleichsam als sey Sand zwischen den Lidern.

Am rechten Auge ist Folgendes wahrzunehmen: Am obern wie am untern Augenlide, die lang genug sind, um geschlossen zu werden, sind die Tarsen verschrumpft und hierdurch die Cilien gegen den bulbus schräg gerichtet. Die Thränenabsonderung ist hier sehr stark und scheint die Spitzen der gegen die Augenbindehaut gerichteten Cilien gleichsam abzuhalten, oder ihren feindlichen Eindruck doch in etwas zu mindern. Der obere Thränenpunkt ist normal, der untere jedoch sehr gross und wie es scheint in seiner Thätigkeit gehemmt, erschlafft und gelähmt, weswegen dann und wann wohl auch ein stillicidium lacrymarum entsteht, ohne Aufhören jedoch das Auge in Thränen schwimmt. Die conjunctiva bulbi ist keineswegs trocken, sondern stets feucht und fast talgartig. Um die cornea herum ist sie faltig, hier und dort etwas erhaben, wodurch die Hornhaut ihr regelmässiges Ansehn verliert; diese ist wegen einer Erweichung des Bindehautblättchens, welches sie überzieht, leicht und schmuzig getrübt. An der innern Seite der Hornhaut befindet sich eine pinguecula.

Die etwas umständliche Erzählung zweier Fälle von Xerosis conjunctivae entschuldigt sich wohl von selbst, wenn ich hinzufüge, dass, obgleich Joh. Adam Schmidt [5]) diese Krankheit schon beschrieb, und Benedict [6]), der sich auch hier wieder als gründlicher Beobachter bewährt, diese Schilderung erweiterte, Wardrop doch das Uebel, das er so treu und charakteristisch abbilden liess, nicht erkannte, sondern eine obscurity of the cornea nannte. Allein es geht nicht allein Wardrop so, sondern auch viele recht gründlich gebildete deutsche Aerzte und Augenärzte kennen das Uebel nicht, von dem hier die Rede ist, ahnden keineswegs die Ursache desselben, sondern betrachten es als einen pannus. Dieses kommt ohnstreitig daher, dass ausser J. A. Schmidt und Benedict, die, wie sie selbst gestehen, diese Krankheit nur höchst selten zu beobachten Gelegenheit fanden, viele Schriftsteller über Augenkrankheiten die Xerosis conjunctivae höchst oberflächlich beschreiben, und dass ausser den angeführten Stellen sonst fast nirgends die Rede von derselben ist.

J. A. Schmidt handelt von der Xerosis conjunctivae unter dem Abschnitte „Verwachsung der Ausführungsgänge der Thränendrüsen mit dem Phänomenen Augenkrankheit (Atresia ductuum excretoriorum glandulae lacrymalis quoad phaenomenon Xerophthalmos) und im Ganzen ziemlich richtig. Auffallen muss es jedoch, wenn er versichert, dass er nie, und wie er hinzusetzt, gar nie (S. 59.) beobach-

5) Ueber die Krankheiten des Thränenorgans. Wien 1803. in 8. Mit Kupfertafeln. S. 55.

6) Handbuch der praktischen Augenheilkunde. Leipzig 1824. in 8. III. Bd. S. 155.

tet habe, dass sich Staub und Schmuz auf den Augapfel ansetze, wenn er ferner sagt (S. 58.), dass die Bindehaut desselben geschmeidig und glatt-glänzend sey, und dass der Kranke sich über eine Beschwerde bei den Bewegungen des Augapfels beklage; sodann spricht auch der Umstand dafür, dass Schmidt die in Rede stehende Xerosis conjunctivae nur in sehr seltenen Fällen beobachtet hat, dass er das Verhalten der Augenlider bei derselben ganz mit Stillschweigen übergeht. Benedict unterschied dagegen schon die Zustände einer completen Atresie der Thränendrüsengänge genau von den Folgen einer incompleten Atresia ductuum excretoriorum glandulae lacrymalis; er berücksichtigte ferner das Verhalten der Bindehaut an der innern Fläche der Augenlider, und den Zustand der letztern hinsichtlich ihrer Form und Richtung, lässt sich jedoch eben so wenig als Schmidt genauer über die Genesis des Uebels aus, welches Letzterer dadurch erschöpft zu haben glaubt, wenn er sagt (S. 57.) „die Trockenheit, dieses offenbar von der verletzten Form der Ausführungsgänge abhängige Symptom ist dem Laien in der Kunst die Krankheit, wegen der er Hülfe sucht; für den Arzt ist dieses Symptom der Wink, die Krankheit zu suchen."

Da es des Verfassers Absicht nicht ist, hier eine umfassende Schilderung der Verwachsung der Ausführungskanäle der Thränendrüsen und der Folgen davon zu geben, denn er hat erst Dreimal das in Rede stehende Uebel beobachtet, so beschränkt er sich blos darauf, die Natur und die Genesis der Xerosis genauer zu betrachten und hieraus einzelne Schlüsse für den gesunden Zustand der Bindehaut zu ziehen. Er wendet sich sonach zur Beantwortung folgender Fragen:

1.) Entsteht die Vertrocknung der Bindehaut (Xerosis conjunctivae) lediglich und allein dadurch, dass die Ausführungsgänge der Thränendrüsen verwachsen? Oder wirken hierbei noch andere Umstände?

2.) Lassen sich aus einer nähern Betrachtung der Xerosis conjunctivae Schlüsse für die Physiologie und Anatomie dieser Membran ziehen?

Vergleicht der Verfasser die drei von ihm beobachteten Fälle von Xerosis conjunctivae, so ergiebt sich daraus, dass alle Kranke an chronischen Ophthalmieen und Blepharophthalmieen gelitten haben, die entweder von stattfindenden Entropien herbeigeführt worden waren, oder eine Einschrumpfung der Tarsen, und somit eine Einwärtskehrung der Cilien zur Folge gehabt haben. Liegt es nun bei allen fast ausser allem Zweifel, dass die später entstandene Verwachsung der Ausführungsgänge der Thränendrüse durch die Operation des Entropiums verursacht wurde, indem der Schnitt bei der Abtragung eines wohl zu grossen Hautstücks aus dem obern Augenlide entweder zu tief oder zu sehr nach aussen geführt, oder dass die Entzündung in den Augenlidern nach der Operation chronisch wurde und sich bis auf die Ausführungsgänge der Thränendrüse erstreckte, so reicht dem Verfasser doch der Mangel an Thränen in Folge einer Verwachsung der Ausführungscanäle der Thränendrüse oder einer Atrophie dieses Organs zur Genesis der Xerosis conjunctivae nicht ganz hin, und er ist der Meinung, dass nur dann nach eingetretenem Thränenmangel eine gänzliche Vertrocknung der conjunctiva bulbi sich bilden könne, wenn dieses Organ bereits längere Zeit durch chronische Entzündungen eigenthümlich desorganisirt ist.

Diese eigenthümliche Desorganisation der Bindehaut in Folge chronischer Entzündungen ist aber nun nichts anders, als eine wahre Erweichung [7]) (Malacia). Indem nämlich die in Folge chronischer Inflammation vorhanden gewesenen Granulationen der Bindehaut, vorzüglich aber der Palpebral-conjunctiva nach und nach einsinken, indem sich sonach diese Membran verdünnt, kehrt sie nicht etwa in ihren Normalzustand zurück, sondern bildet ein schleimartiges Gewebe, was hier und dort, z. B. am Rande der cornea, ein Talg-ähnliches Ansehn gewinnt, und vorzüglich an den Duplicaturen, sonach da, wo sie vom bulbus zu den Augenlidern übergeht, zur Bilduug einzelner Fäden oder Bänder geneigt ist, ein Umstand, den man auch bei der Verwachsung der Augenlider mit der Conjunctiva bulbi so häufig beobachtet, und der wohl auch dazu beiträgt, dass man so häufig, wenn nicht immer bei der Xerosis conjunctivae partielle Symblephara beobachtet. Befindet sich die Augapfelbindehaut nun in einem solchen Zustande der Erweichung, so kann es nicht fehlen, dass sie bald, da sie durch die erlittene Metamorphose ihrer Fähigkeit einen normalen hellen Schleim abzusondern beraubt ist, bei mangelndem Thränenzuflusse unter steter Einwirkung von Licht, Staub, Schmuz auf die Hornhautbindehaut, da die cornea wegen vorhandenen Lagophthalmos mit dem verkürzten obern Augenlide nicht bedeckt werden kann, in einen Zustande von gänzlicher Trocken-

7) Ich bitte hierüber zu vergleichen „Meine Beiträge zur pathologischen Anatomie des menschlichen Auges in v. Gräfe's und v. Walther's Journal für Chirurgie und Augenheilkunde. Bd. XIII. Heft 1. p. 111., und Schön, die Erweichung im menschlichen Auge. In Hecker's literarischen Annalen. 1830. Januar.

heit übergehen kann. Nach dieser Ansicht ist sonach die Atresia ductuum excretoriorum glandulae lacrymalis nur Gelegenheitsursache bei Entstehung der Xerosis conjunctivae. Die conjunctiva bulbi wird hierdurch zur wahren Epidermis, und Jäger in Erlangen hat ihr in dieser Beziehung den nicht unpassenden Namen Ueberhäutung der conjunctiva bulbi gegeben. Ist es Einmal so weit gekommen, so kann es an partiellen Symblepharis, vorzüglich an den untern Augenlidern, nicht fehlen, weil bei der innigsten Berührung des untern Augenlids und des untern Theils des bulbus durch die degenerirten conjunctiva die Conglutination befördert wird [8]); begreiflicher Weise sondert sich jedoch in den Interstitien, die bei mehreren partiellen Symblepharis stattfinden, ein weisslicher zäher Schleim ab, der bisweilen, wenn er in grösserer Menge abgesondert wird, dem sonst ganz trocknen Bindehautblättchen ein nasses Ansehn giebt. Es ist sonach meine Meinung, dass nur dann eine wahre Xerosis conjunctivae (Vertrocknung der Bindehaut) entstehen kann, wenn der Verschliessung der Ausführungsgänge der Thränendrüse bereits eine nicht unbedeutende Desorganisation der Augapfelbindehaut durch chronische Entzündungen vorangegangen ist, und ich glaube, dass wenn bei ganz gesundem Zustande der Bindehaut des Auges und des Augapfels eine Verwachsung der genannten Art eintritt, zwar eine Trockenheit des bulbus, aber keine Xerosis conjunctivae, wie sie uns in den beiden beschriebenen Fällen vorliegt, entsteht.

---

8) Johannes Taylor kannte diese partiellen Symblephara recht gut; er nannte einen solchen Zustand Enothes, wofür freilich Henosis (ἑνόω vereinigen) Vereinigung zu schreiben ist. S. dessen Nosographia ophthalmica. Lipsiae. in fol. pag. 11.

Die Xerosis conjunctivae ist jedenfalls ein Leiden eigenthümlicher Art, welches gewiss nur auf der Bindehaut, sonach auf keiner andern Schleimmembran vorkommt; es wird die Bindehaut hier gleichsam zur Epidermis, ein Umstand, der deshalb nur auf der conjunctiva sich ereignen kann, weil diese mehr als andere Schleimhäute den Uebergang zu den allgemeinen Integumenten bildet.

Sodann ist noch zu bemerken, dass wenn die conjunctiva bulbi sich nicht auch über die Hornhaut erstreckte, wohl schwerlich eine Xerosis completa conjunctivae stattfinden könnte. Wie wollen nun aber diejenigen, welche eine solche Porosität der cornea annehmen, dass der humor aqueus stets durch diese auf die Oberfläche des Auges hindurchdringe, und die ohnstreitig die Absonderung der Hornhautbindehautblättchen hiermit verwechseln, den Mangel des durchsickernden humor aqueus und die complete Trockenheit der Bindehaut bei der Xerosis erklären?

Ferner die nicht uninteressante Bemerkung, dass bei der Verwachsung der Ausführungsgänge gewisser Organe hierdurch die Function derselben, oder doch die Neigung hierzu, nicht immer ganz aufgehoben wird. Denn warum empfände denn die kranke Warneckin aus Tharandt, wenn sie weint, auf dem kranken Auge heftige Schmerzen? Warum entstände grosse Röthe und ein Hervortreten des Augapfels, wenn hier von der Thränendrüse keine Thränen abgesondert würden, die jedoch nicht abfliessen können, sondern so lange ein Oedem verursachen, bis sie wieder resorbirt sind?

Schliesslich darf nicht mit Stillschweigen übergangen werden, dass bis jetzt von keinem Schriftsteller über Augenoperationen die Ausschneidung eines Haut-

stücks aus dem obern Augenlide, zur Beseitigung eines Entropiums, als die Ursache eines Xerosis conjunctivae aufgeführt worden ist, obgleich dieses aus meinen Beobachtungen hervorgeht. Drei Kranke, bei denen ich das erwähnte Leiden beobachtete, hatten die angeführte Operationsweise des Entropiums erduldet. Die eine dieser Kranken hatte auf beiden Augen Entropien gehabt; das eine hatte ihr ein bekannter Augenarzt nach der bekannten Weise operirt; es war von einer Xerosis conjunctivae befallen worden — das andere Auge hatte sie sich nicht operiren lassen, — das Entropium war zwar geblieben, allein die Natur hatte durch ein stillicidium lacrymarum in Folge einer Lähmung des untern Thränenpunktes, und somit durch Ansammlung einer grossen Thränenmenge auf den Augapfel, die schädliche Einwirkung der das Auge beleidigenden Cilien möglichst unschädlich gemacht, und so sah die Kranke auf dem nicht operirten Auge, während sie auf dem operirten fast allen Schein verloren hatte. Solche traurige Folgen können bei der Anwendung von Jäger's (in Wien) Abtragung der Cilien oder des eingeschrumpften Tarsus nicht entstehen, und somit scheint, von andern Vortheilen derselben abgesehen, für den öftern Gebrauch der letztern Operationsweise ein neues — wichtiges — Moment aufgestellt zu seyn! —

# VII.

## Die Abtragung des Hornhautstaphyloms in operativer und anatomisch-pathologischer Beziehung

### nach eigenen Erfahrungen und Untersuchungen betrachtet

vom

Herausgeber.

---

Als Arzt an der Dresdner Blindenanstalt, die zur Zeit eine der grössten, wenn nicht die grösste, in Deutschland seyn dürfte, habe ich sehr häufige Gelegenheit gehabt totale Hornhautstaphylome abzutragen, und leider hat mich auch meine Privatpraxis oft in die unangenehme Nothwendigkeit versetzt, diese nicht kunstreiche Operation zu vollziehen. Ich halte dieselbe für die roheste und unbelohnendste aller Augenoperationen, und stelle sie in dieser Beziehung fast neben die Exstirpation des ganzen Augapfels.

Man hat in der neuern und neuesten Zeit über die Genesis des Hornhautstaphyloms viel gesprochen und geschrieben, noch mehr nachgesprochen und — abgeschrieben. Wie sehr sind in dieser Hinsicht

noch vor wenigen Monaten Rau [1]) und Schön [2]) geplündert worden!!!

Während man in genetischer Hinsicht viel über Hornhautstaphylome theoretisirt, hat man die Folgen der Hornhautstaphylomabtragung und die pathologisch-anatomischen Untersuchungen staphylomatöser Metamorphosen des Auges vernachlässigt. Die folgende Reihe von hierher gehörigen Krankheitsgeschichten soll zeigen, dass auf diesem Felde der Ophthalmiatrik und Ophthalmopathologie noch manche öde Stelle zu bebauen ist. Deutlichkeit und Kürze ist das Ziel, nach dem gestrebt wird.

## Erste Krankengeschichte.

**Staphyloma pyramidale corneae auf beiden Augen eines 8jährigen Mädchens.**

Minna Schuster aus Neudörfchen bei Dresden hatte in Folge der Ophthalmia neonatorum auf beiden Augen totale Hornhautstaphylome, die nach und nach eine kegelförmige Gestalt annahmen, und durch ihre Grösse eine chronische Blepharophthalmie verursachten, die eine nicht unbedeutende Höhe erreichte, und eine Blepharoblenorrhoe zur Folge hatte, welche zwar kurze Zeit hindurch einer sehr schwachen Solution von argentum nitricum, wich, jedoch endlich so bösartig ward, dass die Ursache derselben schnellmöglichst beseitigt werden musste. Ich trug desshalb auf beiden Augen die nicht unbedeutenden kegelförmigen Erhabenheiten ab, indem ich mittelst des Staarmessers den Hornhautschnitt nach unten machte, und dann vermittelst der Davielschen Scheere den Horn-

1) Rau, Ueber die Erkenntniss, Entstehung und Heilung der Staphylome etc. Leipzig 1828. in 8.

2) Handbuch der pathologischen Anatomie des Auges. 1828. 8.

Hornhautlappen abschnitt. Auf diese Weise machte ich die Operation auf beiden Augen schnell hintereinander. Die Schwierigkeiten, welche hierbei zu überwinden standen, waren unbedeutend; jedoch war es nicht ganz leicht, den oben noch anhängenden Lappen der degenerirten Hornhaut abzutragen, da die Augen, nachdem der Hornhautschnitt nach unten gemacht war, sich krampfhaft nach oben wälzten. Deshalb geschah es auch, dass das aus der degenerirten cornea geschnittene Stück nicht ganz so gross war, wie ich beabsichtigte. Als ich dieses genau untersuchte, fand ich die Iris dicht an der hintern Fläche derselben anliegend; die cornea selbst war dagegen wie Speck, hatte nicht durchgängig gleichen Durchmesser, war hier und dort normal, jedoch im Centro verdickt. Gleich nach dem Hornhautschnitte war aus dem linken Auge die verdunkelte Linse mit einem Stücke des Glaskörpers hervorgefallen; aus dem andern Auge hatte sich dagegen nur eine grosse Menge sehr dünner Flüssigkeit ergossen, die ich für aufgelösten Glaskörper hielt. Die Blutung war anfangs auf beiden Augen unbedeutend, nahm jedoch nach kurzer Zeit auf dem linken Auge so überhand, dass ein grosser Blutklumpen aus diesem Auge hervordrang. Die kleine Unglückliche klagte dabei wohl über Schmerzen, jedoch zeigte sich keine Spur von Krämpfen, wie sie in solchen Fällen einige Aerzte beobachtet haben wollen. Ich hielt die das austretende Blut umgebende Haut deshalb für einen Theil der hyaloidea, weil sie beim Fassen mit der Pincette, Behufs der Abtragung mittelst der Scheere, durchaus empfindungslos war; nachdem ich dieses gethan hatte, dauerte die Blutung nur noch kurze Zeit, und sistirte sehr bald nach der Anwendung kalter Umschläge.

Die Heilung verlief gut; es trat keine grosse Geschwulst der Augenlider ein, es erfolgte sehr bald das Stadium der Eiterung; die bulbi zogen sich mehr und mehr zurück, die Wundränder berührten einander und bald war die Heilung des Augapfels geschehen, der nun eine in vier Theile gepresste Kugel darstellte.

Wenige Tage nach der Operation trat jedoch im Gesichte, am Halse und am Leibe ein skrophulöser Ausschlag unter der Form eines Herpes hervor, der längere Zeit anhielt und erst nach mehreren Wochen dem fortgesetzten innern Gebrauche von Antimonial- und Mercurialpräparaten in Verbindung mit Herba und Extractum Cicutae und einer strengen Diät wich.

Nach ihrer Genesung befand sich das Mädchen vortrefflich. Im Frühjahre 1827 ward es jedoch sehr schnell das Opfer der febris scarlatinosa. Es hatte dasselbe ohne Vorläufer erhalten und glücklich überstanden, als sich auf Einmal am 12ten Tage der Krankheit heftige Angst und alle Erscheinungen eines hydrothorax acutissimus einstellten — zwölf Stunden darauf war das Mädchen nach einem furchtbaren Todeskampfe entschlafen. Der interessante Sectionsbericht gehört nicht hierher, wird jedoch anderwärts mitgetheilt werden. Jedoch mag hier das Ergebniss der anatomischen Untersuchung der beiden atrophischen Augäpfel stehen. Beide bulbi waren bis zur Hälfte der gewöhnlichen Grösse des Augapfels zusammengeschrumpft, und durch die Muskelwirkung in vier Lappen getheilt. Auf der vordern Fläche bemerkte man die nicht unbedeutende Narbe, auf der vorzüglich die conjunctiva sehr verdickt war. Ein Horizontaldurchschnitt des Auges zeigte, dass sich zwischen choroidea und sclerotica, sonach von der

lamina serosa scleroticae aus rings umher ein plastisches Exsudat gemacht hatte, das verdickt war und die choroidea nach und nach so zusammengedrängt hatte, dass diese in der Mitte des Auges zusammengerollt lag. Von der Netzhaut war auch nicht die geringste Spur vorhanden. Im andern Auge hatte sich dagegen zwischen choroidea und Netzhaut ein knöchernes Concrement gebildet, welches die mit vielem schwarzen Pigmente versehene choroidea umlagerte. An diesem wie an dem andern bulbus machte die sclerotica eine Menge von Einbiegungen, die denen des Gehirns ähnelten. Diese Einbiegungen der sclerotica auf sich selbst war bisweilen so stark, dass sie sich innen im centro der sclerotica berührten.

## Zweite Krankengeschichte.

**Staphyloma pyramidale corneae am rechten Auge einer 52jährigen Frau.**

Madame B. hatte in Folge einer arthritischen Ophthalmie auf dem rechten Auge ein Pyramidalstaphylom bekommen. Dasselbe unterhielt ein sehr lästigen Blepharospasmus, der sich auch den Lidern des linken Auges mittheilte, und vorzüglich an sonnenhellen Tagen sehr lästig ward. Die Conjunctiva der rechten Augenlider war sehr erweicht und durch Granulation aufgelockert. Als einziges Mittel diese lästigen Beschwerden zu entfernen, ward der unter diesen Umständen sich an mich wendenden Kranken die Abtragung des Staphyloms vorgeschlagen, — die Kranke war damit einverstanden. — In Beiseyn des Herrn Dr. Leonhardi, des Hausarztes der Kranken, trug ich das Staphylom in der Art ab, dass ich den Hornhautschnitt nach oben vermittelst des gewöhnlichen Staarmessers machte; als sich hierauf das Auge nach oben, wie das immer geschieht, krampfhaft bewegte,

klappte der Hornhautlappen um, und ich konnte nun vermittelst der schnell gefassten Pincette und der Daviellschen Scheere ganz nach Wunsche Alles abtragen, was ich wollte. Dieses geschah, da die Frau Klotzaugen hatte und ich die ganze degenerirte cornea abzutragen beabsichtigte, in ziemlich grosser Maase. Beim Durchschneiden dieser Theile fühlte ich ziemlich grosse Resistenz und die Kranke grosse Schmerzen. Die Blutung war anfangs stark, meistens venös, sistirte jedoch bald. Es hatte sich während der Abtragung der degenerirten Hornhaut die Krystallinse hervordrängt, auch war ein Theil des ziemlich flüssigen Glaskörpers verloren gegangen. Bei der Untersuchung der hervorgetretenen Linse durch die Lupe gewahrte ich auf der vordern Fläche derselben einzelne kleine Kalkplättchen, die sich auch in nicht geringer Menge auf der innern Fläche des abgetragenen Hornhautstückes, jedoch nur am Rande derselben, an dem sich einzelne Reste der Ciliarfortsätze vorfanden, zeigten. Kalte Umschläge konnte ich wegen der grossen Neigung zur Gicht nicht anwenden; sonach ward eine Compresse auf das Auge gelegt.

Einige Schmerzen im operirten Auge abgerechnet, gieng Alles gut; die Kranke schlief sogar die Nächte ziemlich ruhig, und ich fand die Ränder des Augenstumpfs am dritten Tage der Conglutination ziemlich nahe. In der Nacht hatte sie die Unvorsichtigkeit begangen, sich heftig zu schneuzen, — es war hierauf eine ziemlich starke Hämorrhagie entstanden, und ich fand am Morgen zwischen den wieder getrennten Rändern des bulbus einen grossen Blutklumpen, welcher dem Augenstumpf das Ansehn gab, als sey er ein wuchernder Schwamm, denn die Augenlider vermochten es nicht, den Blutklumpen zu bedecken. Dieser war zu fest, um, wie ich es versuch-

te, mit dem Spatel sich entfernen zu lassen — zur Anwendung der Scheere wollte sich die eigensinnige Kranke nicht verstehen, — sonach musste ich die Entfernung des Coagulmus der Eiterung überlassen. — Erst in der sechsten Woche genass die Kranke ganz, — der bulbus fiel zusammen, — bildete eine in vier Parthieen getheilte Kugel, — ein künstliches Auge, welches eingelegt ward, machte den Verlust des Auges fast unbemerkbar, — seit dieser Zeit fühlt sich die Kranke, die den blepharospasmus per consensum auf dem linken Auge verloren hat, wie neugeboren.

### Dritte Krankengeschichte.

**Staphyloma pyramidale auf dem linken Auge eines fünfjährigen Knaben.**

Der fünfjährige Sohn eines hiesigen Lohnkutschers hatte auf dem rechten Auge eine cataracta centralis mit synechia anterior; auf dem linken ein bedeutendes Pyramidalstaphylom, welches einen steten Blepharospasmus und eine nicht unbedeutende Blepharophthalmie verursachte. Hierdurch entstand in den rechten Augenlidern eine stete nictitatio, welche das durch den Centralstaar und das damit gewöhnlich verbundene Wogen des Auges nicht unbedeutend verminderte Gesicht noch mehr schwächten. Ich hoffte die consensuelle nictitatio der rechten Augenlider durch Abtragung des staphyloms auf dem linken Auge zu vermindern, und so das geschwächte Gesicht auf dem rechten Auge zu verbessern. — Der Erfolg der Operation entsprach meinen Erwartungen schon nach wenigen Wochen. Nachdem ich nämlich durch das Hornhautmesser und die Coopersche Scheere das Staphylom entfernt hatte, fiel das Auge zusammen; es trat die verdunkelte Linse hervor, und bei verminderten Volumen des degenerirten Bulbus hörte der ble-

pharospasmus auf dem linken und bald auch auf dem rechten Auge auf, so dass der Knabe, trotz des unveränderten Standes der ziemlich grossen cataracta centralis, bald weiter und schärfer sehen und beim Betrachten der Gegenstände auch länger aushalten könnte. Die Heilung gieng ohne besondere Zufälle von Statten; die nach der Operation eintretende Blutung war sehr stark, hörte aber nach einigen Stunden unter dem Gebrauche kalter Umschläge auf. Das abgetragene Stück der degenerirten cornea war sehr bedeutend und gleichmässig dick; an der hintern Fläche derselben lag die Iris an, die jedoch wenig Pigment enthielt, blutleer war und sehr verdünnt, fast macerirt erschien.

## Vierte Krankengeschichte.

**Staphyloma pyramidale am linken Auge eines sechzehnjährigen Mädchens.**

Christiane Häsler, in der hiesigen Blindenerziehungsanstalt lebend, trug von Jugend auf auf dem linken Auge ein Pyramidalhornhautstaphylom; auf der Spitze derselben hatte sich seit einem halben Jahre ein nicht unbedeutendes ziemlich tiefes ulcus gebildet, zu dem mehrere varicöse Gefässe von der conjunctiva scleroticae aus liefen; dieses staphyloma pyramidale ulcerosum ragte ziemlich stark durch die Augenlidspalte hindurch, verursachte eine chronische Blepharophthalmie und heftigen Blepharospasmus; die Ränder des Geschwüres wurden von Woche zu Woche speckiger und höher, — ich fürchtete mit der Zeit einen Uebergang in Krebs. — Sonach trug ich durch den nach oben geführten Hornhautschnitt und vermittelst der Cooperschen Scheere den Kegel ab, — der bei genauer Untersuchung eine Verwachsung der Iris mit der cornea und Hornhautwu-

cherung zeigte. — Nur ein Theil des etwas flüssigen Glaskörpers trat hervor, — dagegen die Linse aufgelöst schien, — wenigstens war von ihr, trotz der ziemlich grossen Oeffnung im bulbus nichts zu sehen.

Die Empfindlichkeit der Operirten war während und nach der Operation gross, — der Blutverlust gering, — ich liess kalte Umschläge machen, bis die Hämorrhagie aufhörte, und nachher das operirte Auge mit einer Leinwandcompresse bedecken. Das später eintretende Oedem in den Augenlidern, vorzüglich in den obern, war sehr bedeutend. — Vom fünften Tage nach der Operation an entwickelte sich im ganzen Gesichte — in den Nasenflügeln, auf der Oberlippe u. s. w. eine leichte Geschwulst, welche viele Wochen anhielt und ohne Zweifel durch einen sich einstellenden heftigen Schnupfen, der auch die conjunctiva der Augen und der Augenlider ergriff, unterhalten ward. Es trat sonach ein heftiger Skrophulosis vorzüglich im Gesichte auf. — Ein heftiger Blepharospasmus erlaubte mir erst nach Wochen das operirte Auge zu betrachten, — die Ränder des Augenstumpfs hatten sich gegenseitig einander genähert, und waren verklebt, allein in der Mitte derselben traten einzelne Granulationen hervor, die ziemlich schnell aufwucherten und ein fungöses Ansehn hatten. Durch den vorsichtigen Gebrauch des Argenti nitrici ward dieses Uebel bald beseitigt. Der Augapfel hat den vierten Theil seines Volumens verloren und trägt auf dem vordern Theile eine incisura quadrilobata.

## Fünfte Krankengeschichte.

**Staphyloma pyramidale corneae am rechten Auge einer acht- und dreissigjährigen Frau.**

Die Frau eines Fährmanns auf der Elbe zwischen Dresden und Meissen war von einer heftigen Oph-

thalmo- und Blepharoblenorrhoe befallen worden, hatte gegen dieses furchtbare Leiden bei manchen Aerzten und Augenärzten umsonst Hülfe gesucht, und hatte sich hierauf fast ein Jahr hindurch auf den Rath von Alt und Jung gesalbt, geschmiert, gestrichen. So war sie fünf Vierteljahre blind gewesen und kam nun es auch bei mir zu versuchen. Ich fand grosse Granulationen auf der innern Fläche der Augenlider und Entropien an den beiden untern; dabei den heftigsten Blepharospasmus, so dass die Augenlider wie ein perpetuum mobile sich bewegten. Auf dem rechten Auge war ein ausgebildetes staphyloma pyramidale; auf dem linken Auge ein Centralfleck der Hornhaut, zu dem sich von allen Seiten sehr viele Gefässe begaben, die Pupille war hier ganz bedeckt. Einen schwachen Schein auf dem rechten Auge abgerechnet, war die Frau stockblind.

Die erste Indication schien mir die, die Entropien zu beseitigen, um wo möglich noch auf dem rechten Auge ein helles Plätzchen für die Iridodialyse zu retten. Ich schnitt sehr bald aus beiden untern Augenlidern ein Stück aus, und brachte so eine normale Stellung der untern Augenlider zu Wege; da der Blepharospasmus hierdurch gemindert aber nicht gehoben ward, und ich als Ursache davon das Staphyloma erkannte, wodurch per consensum sich die Nictitation auf das andere Augenlid fortpflanze, entfernte ich dieses durch den Hornhautschnitt nach oben und vermittelst der Scheere. Eine ziemlich verdunkelte Linse fiel mit einer Parthie des aufgelösten Glaskörpers hervor. — Die Kranke schrie freudig auf, als sie Gegenstände durch die Hornhautöffnung erkannte, — jedoch hielt diese Freude nicht lange an, denn von Tag zu Tag näherten sich die Schnittwunden einander mehr, und bevor dieses noch ganz geschehen war, bil-

dete sich ein weisses feines Häutchen zwischen denselben, welches täglich grauer ward, bis die Cicatrisation zu Stande gekommen war. Am zweiten Tage nach der Operation hatte sich ein neuer prolapsus corporis vitrei gebildet, — diesen trug ich ab und fand ihn blutroth. — Die abgetragene Pyramide der Hornhaut zeigte eine Verdünnung derselben, hier und dort war aber eine kleine Substanzwucherung zu bemerken. Die Iris lag nur theilweise nicht ganz an ihr an.

Als das Staphyloma corneae entfernt und das Auge geheilt war, verminderte sich der Blepharospasmus um vieles und wich ganz, nachdem durch den innern consequenten Gebrauch der Senega eine sehr wohlthätige Reaction auf das andere Auge eingetreten war; hier verloren sich nämlich von Woche zu Woche die zum leucoma gehenden Gefässe, dadurch hellte sich die cornea mehr und mehr auf, und als dieses geschehen war, brachte ich es durch fortgesetzte Anwendung einer Verbindung von gr. iiij. Extr. Belladonnae und ʒiß. Tinct. Thebaica, so weit, dass sich, da die Iris fest an der hintern Wand der cornea anlag und hier ein chronisch-entzündlicher Zustand anhielt, bei stets erweiterter Pupille eine synechia anterior, und sonach eine Verziehung der Pupille machte, wodurch der Kranken das Gesicht ohne Operation gerettet worden ist.

### Sechste Krankengeschichte.

**Staphyloma racemosum corneae am linken Auge eines 20jährigen Mannes.**

Händel aus Grossenhain bei Dresden war in Folge der Ophthalmia neonatorum erblindet; das rechte Auge war atrophisch geworden, auf dem linken Auge trug er ein staphyloma racemosum von einer solchen

Grösse, dass er die Augenlider nicht zu schliessen vermochte. Die stete Friction zwischen den Augenlidern und dem degenirten bulbus hatte an jenen eine chronische Entzündung verursacht und gewährte einen scheusslichen Anblick [3]). Beides zu entfernen (denn Händel wollte als reisender Musikus sein Brodt suchen, was auch zur Zeit geschieht,) trug ich im Mai 1828 mit der Cooperschen Scheere das Staphylom ab. Die Menge des herausfliessenden, sehr flüssigen und ganz aufgelösten Glaskörpers war gross, von der Krystallinse war keine Spur vorhanden; die mehr venöse als arterielle Blutung war bedeutend, — kalte Umschläge auf das verwundete Auge stillten dieselbe nach einiger Zeit. Die Untersuchung des abgetragenen Staphyloma racemosum zeigte eine bedeutende Weichheit (malacia) und Dünnheit der Hornhaut, die ihre Durchsichtigkeit ganz verloren hatte. Die nach vorn befindlichen Höcker derselben bestanden in einer Hervortreibung einzelner Lamellen, welche Protuberanzen auf ihrer innern oder concaven Fläche frei von der degenirten Iris waren, dagegen diese mit sehr vielen Pigment versehen, aber nichts weniger als varicös, sondern vielmehr verdünnt fest auf der innern Fläche der Theile der cornea auflag, welche keine Protuberanzen bildeten. — Die Heilung des Stumpfs des Auges gieng langsam, mehr durch Eiterung als durch die prima intentio von Statten, jedoch ohne alle Zufälle. — Der Stumpf des Auges ist sehr klein [4]).

---

3) S. die leider nicht gelungene lithographische Abbildung in C. R. Lechla's Dissert. De staphylomate scleroticae. Lipsiae 1830. in 4. Tab. I. Fig. 1.

4) Dieses ist weniger der Fall bei einem andern Blinden der Dresdner Erziehungsanstalt, welcher ebenfalls ein bedeutendes Staphyloma racemosum, jedoch am rechten Auge,

## Siebente Krankengeschichte.

**Staphyloma globosum bei einem zweijährigen Knaben, welches zweimal die Operation nöthig machte.**

Im Sommer 1828 ward ein erblindetes Kind aus Schneeberg zu mir gebracht. In Folge der ophthalmia neonatorum war das rechte Auge in atrophia bulbi übergegangen, dagegen auf dem linken Auge ein staphyloma globosum von nicht unbedeutender Grösse sich gebildet hatte. In Folge dessen war blepharoblenorrhoea vorhanden. — Ich trug das Staphylom vermittelst des nach oben geführten Hornhautschnitts und durch die Coopersche Scheere ab, und fand, dass die Iris dicht an der hintern Wand der degenerirten cornea mit vielem Pigmente anlag; die cornea war wie Speck und vorzüglich im centro sehr dick. Bei der Operation fiel die Krystalllinse und ein nicht unbedeutender Theil des etwas flüssigen Glaskörpers vor, — die Blutung war ziemlich stark, — kalte Umschläge sistirten diese bald, — die Heilung gieng rasch von Statten, ohne dass sich grosse Geschwulst oder Röthe im Auge oder in den Lidern eingestellt hätte. Interessant war es zu sehen, wie bedeutend die Lichtperception durch die Schnittwunde im Auge war, denn das Kind spielte sehr gern mit dem Fingern vor dem verwundeten, nicht sehr ge-

---

trug. Auch bei diesem wollte ich die Wucherung entfernen, allein dieser Kranke operirte sich selbst, — er stiess sich nämlich eines Tags sehr heftig mit dem degenerirten Auge auf eine Stuhlecke, — es entstand eine furchtbare Entzündung im degenerirtem Auge, — die eine encephalitis herbeizuführen drohte, — der Ausgang derselben, — sie dauerte sehr lange, — war atrophia bulbi. — Es war höchst interessant, die wunderschönen Farbenveränderungen zu beobachten, die sich während der Entzündung des staphyloma racemosum nach und nach in demselben bildeten.

schwollenen Auge, — eine Gewohnheit, die Blinde vorzüglich dann haben, wenn sie noch das Vermögen besitzen einige Lichterscheinungen zu erkennen. Jedoch verlor sich dieses Alles schon nach wenigen Tagen. Die Mutter reiste 10 Tage nach der Operation mit ihrem Kinde ab, — das operirte Auge hatte das Ansehn, als fehle die vordere Augenkammer. —

Nach sechs Monaten erschien die Frau wieder mit ihrem Kinde. — Das Uebel hatte seine frühere Grösse wieder erreicht — und hiermit hatten sich denn auch die alten Beschwerden wieder eingestellt. Es blieb nichts anders zu thun, als die Operation zu wiederholen. Ich that das in der Art, dass ich über ein Drittheil des ganzen Augapfels durch den Hornhautschnitt nach oben und durch die Scheere abtrug. — Die Blutung war sehr stark, — die Zufälle, die während und nach der Operation eintraten, sehr gering, — sie wichen, und die Blutung stand, als kalte Umschläge auf das Auge gemacht wurden. — Der Augenstumpf heilte bald, obgleich die Eiterung ziemlich stark war, — und das Uebel ist nicht wiedergekehrt.

Eine genaue Uetersuchung des abgetragenen Stücks der degenerirten Hornhaut zeigte Folgendes:

Die Hornhaut war durch und durch gleichmässig degenerirt, d. h. gleichmässig dick; sie sah wie Speck aus; die Iris lag an ihrer hintern Fläche dicht an und stellte eine in viele schwarze Zweige und Ranken sich verwebende Wucherung dar, die durch das Mikroskop betrachtet, einen ganz eigenthümlichen Anblick gewährten, indem sich zwischen ihnen eine grosse Menge rother Blutflecken zeigte, die ich deshalb nicht für blosses Extravasat hielt, weil dieses auch selbst dann nicht entfernt werden konnte, als das

Stück einige Zeit im Wasser gelegen hatte. Ueber dieses Gemisch von Blut und schwarzem Pigment schlängelte sich eine feine weisse Haut in einzelnen Zügen hin.

Ich nehme sonach als Ursache des Wiedererscheinens des staphyloma globosum corneae in diesem Falle die eigenthümliche Wucherung der an der cornea angewachsenen Iris an. Die Spuren der feinen weissen Haut die sich hier und dort auf dem an der cornea angewachsenen Iristheil hinschlängelt, halte ich für die membrana serosa choroideae, deren Verlauf ich bis zur Linsenkapsel nachgewiesen zu haben glaube. (S. den ersten Aufsatz dieses Hefts: Ueber den orbiculus capsulo-ciliaris. p. 7.).

## Achte Krankengeschichte.

### Staphyloma globosum am rechten Auge eines anderthalbjährigen Kindes.

Im Sommer 1830 brachte eine arme Strumpfwirkersfrau aus der Nähe von Zwickau ihr Kind zu mir. Dasselbe war durch und durch skrophulös, und hatte in Folge der ophthalmia neonatorum auf dem rechten Auge ein ziemlich rosenroth aussehendes staphyloma globosum. Ein Arzt im Gebirge hatte das kranke Auge punktirt und dann innere Heilmittel, so wie adstringirende Collyrien angeordnet, — allein die Armuth der Leute hatte die Anwendung derselben von selbst verboten. — Jetzt suchte sie, da das früher zusammengefallene Auge sich wieder gefüllt hatte, bei mir und bei dem Dresdner Augenkrankenunterstützungsvereine Hülfe. — Obgleich das Kind sehr skrophulös war, so trug ich doch, vorzüglich die unglücklichen Aussenverhältnisse des Kindes und seiner Aeltern, und den pathologischen Zustand selbst berücksichti-

gend, kein Bedenken, die Abtragung des staphyloma globosum bald zu machen, um dann, wenn die Reaction des operativen Eingriffs vorüber seyn würde, durch eine antiskrophulöse Behandlung die Constitution wo möglich zu verbessern, wenn dieses noch geschehen konnte.

In Gegenwart des Hrn. Professor Dr. Walther aus Leipzig und des Hrn. Dr. Arnold von hier, trug ich vermittelst des Hornhautschnittes nach oben und mit Hülfe der Cooperschen Scheere die ganze degenenerirte Hornhaut leicht und schnell ab. Es fiel ein ziemlich grosser Theil des Glaskörpers, der etwas flüssig war, vor, jedoch war von der Linse keine Spur wahrzunehmen; die Blutung war nicht stark und stand sehr bald nach der Anwendung kalter Ueberschläge. Die Untersuchung des abgetragenen Staphyloma globosum zeigte sehr deutlich, dass die cornea speckartig degenerirt war, und zwar in der Art, dass die Substanzwucherung sich nicht gleichartig durch das ganze Parenchym der cornea fortsetzte, sondern hier weniger, dort mehr hervortrat. Die Iris lag dicht an der hintern Seite der degenerirten cornea an, und war selbst degenerirt; und zwar in der Art, dass sie ein schwarzes wucherndes, hinsichtlich der Form dem Lichen Islandicus ähnliches Gewebe darbot, das von vielen Blutgefässen durchzogen war; durch die Lupe betrachtet, trat diese Gewebewucherung, wie die Gefässentwicklung, noch mehr hervor; hier und dort gewahrte man bei genauerer Untersuchung durch die Lupe kleine Reste eines feinen weissen Häutchens, welches sich schleierartig über einen Theil der degenerirten Iris verbreitete.

Das Befinden des Kindes war nach der Operation sehr gut; es trank, ass, schlief gut, und hatte auch

kein einziges Symptom von Fieber; weder im Auge, noch an den Augenlidern trat Reaction ein. Am andern Tage nach der Operation öffnete dasselbe die Augenlidspalte und man sah, dass sich die Wundränder des operirten Auges einander näherten, und dass zwischen diesen ein coagulum lag. Auf dieselbe Weise verlebte das Kind den zweiten Tag nach der Operation, an dem sich eine ziemlich starke flüssige Suppuration aus dem operirten Auge einstellte; gegen Abend trat Erbrechen ein, welches nur kurze Zeit anhielt, — dagegen schrie das Kind fast die ganze Nacht hindurch. Ich fand am andern Morgen dasselbe mit heisser Haut, vielem Durste, dann und wann sich einstellendem Erbrechen, heftigem Durchfalle. — Ein mucilaginosum in Verbindung mit nitrum, wie kalte Umschläge um den Kopf, hoben die Zufälle, die ich für Hirnaffection hielt, und ich fand am Abend das Kind ruhig schlafend; das operirte Auge eiterte stark, was ich, da das Kind schlief, sehr gut wahrnehmen konnte, — das gesunde Auge war trübe, und ich bemerkte mit Schrecken, dass sich in der vordern Augenkammer desselben an der hintern Seite der cornea ein weisses Exsudat gebildet hatte. Als ich dieses Auge untersuchte, wachte das Kind auf, — es war gleich bei sich, verlangte zu trinken und schlief bald wieder ein, — die Nacht war sehr ruhig, — am andern Morgen fand die Mutter ihr Kind todt im Bette. — Die Section zeigte, wie ich vermuthete, eine grosse Erweichung der Gehirnmasse, die nach Eröffnung des Schädels aus demselben gleichsam hervorquoll; die gyri waren auf den Hemisphären fast verschwunden; zwischen den Hirnhäuten fanden sich mehrere Unzen einer blutigen Flüssigkeit; in allen Ventrikeln des Gehirns war die seröse angesammelte Flüssigkeit in ziemlicher Menge (℥iij.) vorhanden; die Auskle-

dung der Ventrikeln war hautähnlich und liess sich förmlich wie eine Membran abpräpariren.

Die sinus wie alle Gefässe der Gehirnhäute strotzten von Blut; Lungen voll Blut; das Herz sehr schlaff, die Leber sehr gross und mürbe; in dem Mesenterio bedeutende Tuberkeln, und der tractus intestinalis hier und dort sehr weit und dann wieder eng.

---

Bei genauer Untersuchung des operirten Auges ergab sich, dass weder Augenlider, noch die Umgebungen des bulbus am fundus der orbita, noch die Scheide des nervus opticus, noch irgend ein anderer Theil entzündet war. Die Wunden des operirten Auges waren nicht ganz adhärirend, der im bulbus enthaltene Theil des Glaskörpers war weiss, die retina fast macerirt, so dass nur ein kleiner Theil desselben noch übrig war; an der andern Seite des operirten Auges, da, wo das Staphylom abgetragen worden war, befand sich eine ziemliche Menge schwarzen Pigments, dagegen von demselben sonst kaum eine Spur auf der choroidea zu entdecken war, wenn man einige schwarze Punkte ausnimmt, die sich hier und dort zeigten. Dagegen fand sich das Eigenthümliche vor, dass die innere Fläche der choroidea mit einer weissen, ziemlich dicken, hier und dort in das Gelbliche übergehenden Haut überzogen war, die ich bei genauer Untersuchung als verdickte tunica serosa choroideae (s. hierüber den ersten Aufsatz dieses Heftes „über den orbiculus capsulo-ciliaris“ und den zweiten „die drei Häute des menschlichen Auges, sclerotica, choroidea, retina“ S. 7. S. 24. 25 etc.) erkannte. Von Blutgefässen war auf derselben nichts zu sehen. Bei der Zergliederung des andern Auges fand ich in der vordern Augenkammer auf der hintern Fläche der cornea ein nicht unbedeutendes weisses Exsudat von der Grösse

eines Stecknadelkopfs; um das Exsudat herum war die tunica humoris aquei etwas trübe.

Hat die Abtragung des Staphyloms in diesem Falle den Tod des Kindes verursacht oder doch beschleunigt? das ist die Frage, die hier fast von selbst entsteht. Aus den Resultaten des Sectionsberichtes ergiebt sich, dass das in Rede stehende Kind, von einem chronischen Gehirnleiden befallen war, welches durch die skrophulöse Dyscrasie veranlasst schien; sonach coexistirte das Gehirnleiden mit dem Leiden des Auges, und konnte durch die Operation nicht verursacht worden seyn. Wohl kann man aber fragen, ob die Abtragung des Hornhautstaphyloms nicht die Veranlassung war, dass bei bedeutender encephalomalacia, beim hydrops chronicus ventriculorum cerebri eine entzündliche Reizung in den Gehirnhäuten entstand, die schnell in seröses Exsudat übergieng und so den Tod herbeiführte. Auch dieses kann ich deshalb nicht zugeben, da erstlich das verwundete Auge durchaus nicht entzündlich reagirte und so also einen Reiz auf die Gehirnmasse nicht fortpflanzen konnte, was auch die Untersuchung des Auges, der orbita, des nervus opticus bestimmt darthaten, und weil zweitens die Spuren von Entzündung auf der Hirnhaut zu gering, die Menge seröser Flüssigkeit zwischen denselben aber zu gross war, um diese als ein in wenig Tagen und erst nach der Operation entstandenes Product von jener anzunehmen. Sonach ist es wahrscheinlich, dass schon vor der Operation gleichzeitig mit der encephalomalacia und mit dem hydrops ventriculorum cerebri, eine Ansammlung seröser Feuchtigkeit zwischen den Hirnhäuten bestand, bei der das Leben des Gehirns noch existiren konnte! Als nun aber, wie das ebenfalls die Section beweisst, Congestionen nach den Hirnhäuten, vorzüglich nach den Si-

nus eintraten, entstanden apoplectische Erscheinungen, an denen das Kind sehr schnell starb. —

Wäre die Abtragung des Staphyloms hieran Schuld, so würden jene wohl sehr bald nach derselben, nicht aber erst drei Tage nachher eingetreten seyn, und zwar zu einer Zeit, wo im operirten Auge auch nicht eine Spur von entzündlicher Reaction mehr vorhanden war. Aus diesen Gründen kann ich die Operation weder als Ursache des Todes, noch als ein denselben beschleunigendes Moment ansehen. — Das Kind ist, wie das nicht selten geschieht, durch Apoplexie gestorben, die in den Fällen von encephalomalacie und hydrops cerebri, nicht activer, sondern passiver Natur ist.

---

Werfen wir einen Rückblick auf das Erzählte, so ist hinsichtlich der Technik bei der Abtragung des Hornhautstaphyloms zu erwähnen, dass der Hornhautschnitt nach oben den Vortheil gewährt, dass man bei dem instinktmässigen Rollen des Augapfels nach oben, gleich nach vollzogenem Hornhautschnitt, den Theil des Auges zur Ansicht bekommt, an welchem der zweite Akt der Operation die Abtragung vermittelst der Scheere zu vollziehen ist, — ein Vortheil, den man dann, wenn man den Hornhautschnitt nach unten macht, vermisst, weil durch das unwillkührliche Rollen des bulbus nach oben, welches man fast bei allen Kranken, trotz des Fixirens des obern Augenlides mit dem Augenlidhalter, wahrnimmt, der Theil der degenerirten Hornhaut, der durch die Scheere entfernt werden soll, dem Gesichte des Wundarztes entzogen wird. Sonach ist der Hornhautschnitt nach oben hier sehr empfehlungswerth. Die Meinung zu bekämpfen, dass man den Verlust der Linse während der Abtragung eines Staphyloms vermeiden

solle, hat bereits Jüngken übernommen, auf den wir hier verweisen [5]).

Was die anatomisch-pathologischen Ergebnisse betrifft, die aus dem Erzählten resultiren, so ist es nicht abzuläugnen, dass sehr häufig bei Staphylomen der Hornhaut complete und partielle Synechieen vorhanden sind, jedoch ist Hauptursache der Staphylombildung allemal Metamorphose der Hornhaut, so wie der Sitz derselben die cornea ist. Nichts desto weniger kann es nicht in Abrede gestellt werden, dass das Verhalten der Iris bei der staphylomatösen Metamorphose der cornea von bedeutendem Einfluss auf die verschiedenen Formen der Hornhautstaphylome ist; nur glaube man nicht dass Beer's Ansichten hier die allein wahren, oder auch nur die wahren sind. So ergiebt sich aus den hier mitgetheilten Beobachtungen, dass bei zwei globosen Staphylomen eine bedeutende Wucherung der Iris und vermehrte Pigment- und Blutabsonderung auf ihr sich vorfanden, wodurch ohne Zweifel die kugelförmige Ausdehnung der Hornhaut und die rothe Färbung derselben bei den kugelförmigen Staphylomen bedingt wird, und wobei nach den Resultaten der angeführten Untersuchungen die Frage entsteht, ob jene vermehrte Pigment- und Blutablagerung auf der hintern Seite der degenerirten cornea nicht mit der Verdickung des serösen Ueberzugs der innern Fläche der choroidea in Causalnexus zu bringen ist. Aus dieser Hypertrophie der Iris und der hintern Fläche der degenerirten cornea erklärt sich wohl auch in dem einen Falle die Wiederentstehung des Hornhautstaphyloms, woraus sich die Regel ergeben dürfte, bei den globosen Staphylomen möglichst

5) Die Lehre von den Augenoperationen. Berlin 1829. in 8. S. 580.

viel vom Staphylom abzutragen, um einer neuen Ausdehnung der cornea in Folge von Wucherungen im degenerirten Irisparenchym zuvorzukommen.

Bei dem Staphyloma racemosum nimmt man gewöhnlich an, es entstünde dasselbe durch complete Synechie der varicösen Iris mit der Hornhaut, und aus dem Zustande jener liesse sich auch die blaue Farbe solcher Hornhautmetamorphosen erklären. Allein, wenn man auch bei dieser Art des Staphyloms eine Synechia completa, wie eine nicht unbeträchtliche Ausdehnung der nicht überall gleich dicken oder gleich dünnen cornea findet, so kann doch von einer Varicosität der Iris durchaus nicht die Rede seyn, im Gegentheile befindet sich diese meistens in einem sehr verdünnten Zustande und das Pigment auf derselben sehr ungleich vertheilt, so dass sich hier wenig oder kein und dort viel Pigment vorfindet. Das Durchscheinen dieses braunen Pigments durch die bläuliche und nicht ganz undurchsichtige [6]) zur sclerotica gewordenen cornea giebt dem Staphyloma racemosum ein blaues Ansehen, wie wir beim staphyloma globosum öfters ein fleischfarbenes oder rosenfarbenes Aussehen in Folge des Durchscheinens des hinter der degenerirten, fast zur sclerotica gewordenen cornea angehäuften Blutes wahrnehmen.

Hinsichtlich der unmittelbaren Folgen nach der Abtragung der Hornhautstaphylome ist noch zu bemerken, dass

1.) bisweilen Dyscrasien nach der Abtragung von Hornhautstaphylomen stark hervortreten, wie das

---

6) Die Sclerotica ist auch durchsichtig, v. Himly, in dessen und Schmidt's ophthalmologischer Biblothek. I. Band. 1. Stück. p. 202.

ja auch nach Staaroperationen bei Arthritischen Skrophulösen u. s. w. beobachtet wird;

2.) dass Nachblutungen noch an dem dritten Tage nach der Operation eintreten können, die dann zu unangenehmen Wucherungen an operirten Augen Veranlassung geben;

3.) dass bei skrophulösen Individuen bisweilen das andere gesunde Auge dadurch in Gefahr der Entzündung oder der Exsudate kommen kann.

# VIII.

## Zur Lehre von den spontanen Blutergiessungen im Innern des Auges

vom

Herausgeber.

---

Im Juli 1829 ward aus Limmbach bei Chemnitz ein skrophulöses neunjähriges Mädchen, Caroline Pilsen, Behufs der Heilung eines Augenleidens, in die Blindenerziehungsanstalt zu Dresden gebracht. Ich erfuhr, dass das Kind schon längere Zeit an Drüsen gelitten habe, und dass es nun seit Monaten sehr blödsichtig geworden sey, ein Umstand, gegen den man umsonst bei mehreren Aerzten und Augenärzten Hülfe gesucht habe. Bei der näheren Untersuchung fand ich Folgendes:

Der Habitus des ganzen Körpers war skrophulös; am Halse und unter den untern Kinnladen waren bedeutende skrophulöse Intumescenzen; ausserdem war das Mädchen für sein Alter gross und stark genug. Auf dem linken Auge, mit dem es schielte, sah es nichts, auf dem rechten war es sehr kurzsichtig. Die nähere Betrachtung des rechten Auges zeigte Folgendes:

Die gelblich-grüne Iris hatte eine unregelmässige, fast eckige Pupille, die sehr verwischt aussah, was auf

frühere Entzündungen und noch stattfindende Congestionen hindeutete. Eine grosse Empfindlichkeit gegen das Licht war nicht zu verkennen, die Wölbung der cornea hatte abgenommen und die Iris ragte widernatürlich in die vordere Augenkammer hinein.

Dagegen ich auf dem linken Auge wahrnahm, dass der äussere Rand der Iris bei weitem breiter war, als ich den innern fand, dass die Pupille oblong, und vorzüglich nach der innern Seite zu eckig erschien; sie war zwar schwarz, jedoch rauchig und an ihren Rändern flockig; auf der ziemlich hellen bräunlichgrünen Iris gewahrte ich schon mit blossen Augen sehr viele Gefässe, die in unendlicher Anzahl hervortraten, als ich die Lupe zur Hand nahm. Ich gewahrte jetzt, dass sie fast alle am Rande der Iris, sonach da, wo diese mit dem orbiculus ciliaris zusammenhängt, hervorkamen, in schlängelnder Gestalt sich zur Pupille begaben und dort auf die Uvea sich umzuschlagen schienen. Der Rand der cornea schien mir eingefallen, die ganze vordere Augenkammer abgeplattet zu seyn; die sclerotica befand sich im Zustande nicht unbedeutender Congestion, die conjunctiva war dagegen normal.

Diesen Zustand des linken Auges fand ich mehrere Tage hindurch, und obgleich ich bei Ableitungen auf dem Nacken die nöthigen antiphlogistischen, alterirenden und antiskrophulösen innern Mittel reichte, musste ich doch mit Bedauern bemerken, dass die Pupille täglich grösser ward, an ihren Rändern ausgezackter erschien, und in ihrem Grunde in's Grünliche, ja bald selbst in's Weisslichgrüne schillerte. — Bei überhandnehmender Empfindlichkeit des Auges war jede genauere Untersuchung desselben vorzüglich durch die Lupe sehr schwierig, und ich musste durch ein-

zelne, öfters wiederholte Einblicke auf und in das kranke Auge mir den Totalzustand gleichsam zusammenstehlen.

Ich hegte sonach die Ansicht, dass ein eigenthümlicher Schwindungsprozess im Auge im Gange sey, durch den das Volumen desselben nach und nach vermindert werde, und dass ein Theil der Iris auf diese Weise bereits verschwunden seyn dürfte. In dieser Meinung suchte ich das auf das Auge concentrirte Skrophelleiden direkt zu bekämpfen, um so einen gänzlichen Collapsus desselben zu verhüten. Wie ward ich aber überrascht, als ich eines Tags, da ich das Auge bei etwas verminderter Empfindlichkeit genau untersuchte, wahrnahm, dass die Pupille ziemlich normal war, dass aber das, was ich für einen durch die Resorption aufgesaugten Iristheil hielt, nichts anders war, als auf den innern Iriscirkel abgelagerter schwarzer Stoff, der diesen Theil so dunkel färbte, dass man, so weit die schwarze Färbung gieng, dieses für die Pupille hielt. Dabei nahm ich ferner wahr, dass in der Mitte der Pupille die Linse so lag, als habe sie mit sammt dem Glaskörper eine halbe Drehung nach innen und hinten gemacht, wodurch die Hälfte der Linse hinter den innern Theil der Iris und Sclerotica verborgen war, während die andere Hälfte mit ihrem äussern Rand gerade in die Mitte der Pupille zu liegen kam; in der äussern Hälfte der Pupille sah man sonach einen Theil des Glaskörpers; versuchte man durch ihn auf den Grund des Auges zu sehen, so erschien dieser weisslich-grau.

Dieser Zustand des Auges hielt einige Zeit an, und ich wunderte mich jetzt freilich darüber, dass ich eine schwarze unregelmässige Färbung des innern Iriskreises für eine in Folge vermehrter Aufsaugung,

krankhaft erweiterte und vergrösserte Pupille hatte halten können. Wenige Tage hierauf traf ich die Kranke schlafend, und zwar auf dem Gesichte liegend. Ich liess sie wecken, und war nicht wenig erstaunt, als ich einen grossen Theil der ganzen vordern Augenkammer voll Blut fand, und fast die ganze cornea geröthet sah; den langsamen Senkungen des Kopfs auf die eine oder die andere Seite folgte die Ecchymose. Ich konnte mir diese Erscheinung deshalb nicht gleich genügend erklären, weil ich fürchtete, die Kranke möchte sich an ihr krankes Auge gestossen, oder dasselbe könne sonst eine Verletzung erlitten haben, obgleich hiergegen die durchaus mit Entstehung der Ecchymose nicht gesteigerte Empfindlichkeit des Auges sprach. Als ich die Kranke am andern Tage sah, war das Blutextravasat verschwunden. Ich liess der Kranken den Kopf etwas nach vorn beugen und ihn einige Minuten in dieser Lage erhalten; als ich hierauf das kranke Auge ansah, war fast die ganze Augenkammer voll Blut. Ich liess jetzt die Kranke sich einige Minuten setzen, um dann das Auge genau zu untersuchen. Als dieses geschehen war fand ich Folgendes:

Ohngefähr den vierten Theil der vordern Augenkammer füllte helles Blut aus, dessen Niveau bis über den untern Pupillarrand gieng und sich bei Bewegungen des Kopfes nach der einen oder der andern Seite hin änderte. Bei diesem Hin- und Herfliessen des Blutes in der vordern Augenkammer, ward der Theil der cornea, welcher davon berührt ward, gewöhnlich roth, und auf der Iris liessen sich einzelne rothe Flecken nicht verkennen, die dort als kleine Blutfleckchen zurückblieben; betrachtete ich diese nach einigen Stunden durch die Lupe, so spielte die Farbe derselben sehr bald in das Dunkle; einen Tag darauf

ist das Braune über, und nach wenigen Tagen war die Farbe ganz und gar schwarz; jedoch verschwanden solche Flecken gar bald wieder, vorzüglich wenn sie sich am äussern, der cornea zugewendeten Rande der Iris befanden, und wenn sie sehr klein waren. Grössere schwarze Flecken, die sich Einmal gebildet hatten, verschwanden nicht wieder. Dieser Zustand des Auges hielt fast zwei Monate an, und die vorher in sehr geringem Grade vorhanden gewesene Sehkraft erlosch jetzt ganz. Die cornea, die ihre Durchsichtigkeit behielt, flachte sich mehr und mehr ab, und die schwarze Färbung des Pupillarrandes und der übrigen Iris nahmen zu.

Ich hatte Manches gegen diese spontanen Blutergiessungen im Auge gethan, allein umsonst. Sie gingen und kamen unverändert mehrere Monate hindurch. Im Februar bekam das Mädchen ein geringes Entzündungsfieber, woran das Auge durch eine conjunctivitis und durch vermehrte Ecchymosen im Innern des Auges Theil nahm. Bemerkenswerth ist es, dass während dieses Fieberzustandes die Ecchymosen im Auge sich sehr vermehrten, und dass sie sehr schnell die vordere Fläche der Iris schwarz färbten, schneller als ich es bei nicht vorhandenem Fieberzustande beobachtete.

Betrachtet man das Auge jetzt (im Juli 1830), so gewahrt man Folgendes:

Die cornea ist sehr verflacht, vorzüglich am Vereinigungspunkt mit der sclerotica; am Hornhautrande sind hier und dort weisse Exsudate wahrzunehmen; jedoch ist es unmöglich mit Bestimmtheit zu sagen, ob sie Exsudate davon sind, oder ob sie mit der grünlich-weissen Linsenkapsel in Verbindung stehen. — Auf der äussern Seite der Iris sieht man noch sehr

viele Blut-führende Gefässe, die sich sämmtlich zur Pupille begeben, welche eckig und, wie bereits gesagt ward, an den Rändern flockig ist; am innern Rande ist die Iris fast bis zur cornea ganz schwarz, dort befindet sich ein sehr schmaler Saum des Irisrandes, der noch ungefärbt ist. Die Linse ist fast in die vordere Augenkammer getreten und liegt mit ihrer flockigen grünlich-weissen Kapsel fast an der hintern Wand der cornea an. Blut tritt nicht mehr aus, seitdem die Kranke (nachdem der grösste Theil des antiskrophulösen Heilapparats, zwar nach bestimmten Indicationen, aber ohne Erfolg gereicht worden war) die tinctura jodinae täglich Zweimal zu zwei Tropfen in einem Eslöffel Zuckerwasser genommen hat. Es ist davon bis jetzt eine Drachme verbraucht.

---

Die spontanen Blutergiessungen im Innern des Auges sind bis jetzt sehr wenig berücksichtigt worden, wenn wir die kleinen Ecchymosen bei der inflammatio tunicae humoris aquei ausnehmen, auf die vorzüglich Wedemeyer aufmerksam gemacht hat. Hier und dort werden wohl bei Gelegenheit der skorbutischen Ophthalmie (die leider oft angenommen wird, aber sehr selten vorkommt) Blutaustretungen erwähnt, die Natur und das Wesen derselben ist aber eben deshalb noch so wenig der Gegenstand der Forschung geworden, weil das bequeme Wörtchen „Skorbut" dieselbe hindert.

Blutaustretungen in der hintern und vordern Augenkammer sind nicht selten begleitende Erscheinungen des beginnenden Medullarsarcoms des Auges [1]); sie kommen nicht selten bei Wucherungen

---

1) S. Dr. v. Ammon, Merkwürdiger Ausgang eines Medulla-

der Iris vor, treten wohl auch in glaucomatösen Augen auf, und ich habe sie auch beim staphyloma scleroticae Einmal zu einer Zeit beobachtet, wo eine grosse Neigung zu Blutungen aller Art epidemisch herrschte. Der hier erzählte Fall schliesst sich offenbar an die spontanen Blutungen im Auge an, die bei Desorganisationen in der Iris, den Ciliarkörper und der choroidea vorkommen.

In Folge skrophulösen Leidens hatte sich höchstwahrscheinlich eine Entzündung der serösen Auskleidung der choroidea, der Ciliarfortsätze und der vordern Augenkammer gebildet, die nach und nach chronisch geworden war, sich auf choroidea, die Ciliarfortsätze und die Iris fortgepflanzt hatte, so dass in den genannten Organen eine sehr grosse Neigung zur Gefässbildung entstanden war. In Folge dieser Desorganisation der choroidea musste natürlich auch die Function der Pigmentabsonderung leiden; es ward sonach jetzt statt des Pigments Blut abgesondert, und so entstanden die spontanen Blutergiessungen in der hintern Augenkammer, welche das Eigenthümliche hatten, dass sie als Spuren ihrer Existenz den färbenden Bestandtheil auf der Iris zurückliessen, wodurch dann die schwarzen Flecken auf derselben sich bildeten, welche manche Aerzte Staphylome der Iris nennen. Hier liess sich sonach die Melanosenbildung aus dem Blute auf das Bestimmteste nachweissen. Nach und nach musste natürlicher Weise in Folge dieser Neigung zu Blutungen die Ernährung des Auges und seiner einzelnen Theile leiden, und so entstanden jene Erscheinungen, welche einen collapsus aller einzelnen Orga-

---

sarcoms des Auges, nebst Andeutungen über die Natur dieser Krankheit. Hecker's litterarische Annalen, Bd. XI. St. I. p. 6. u. f.

ne des bulbus charakterisiren. Beachtungswerth ist hier ferner das Phänomen, dass sehr viele Gefässe zwischen den äussern Irisrand und der sclerotica (sonach über den orbiculus ciliaris hinweg) auf die vordere Fläche der Iris treten und sich von da zum Pupillarrand begeben, von wo aus sie zur uvea sich schlängeln. Beweis genug, dass die choroidea sowohl auf ihrer innern als äussern Fläche leidet.

# IX.

# Ophthalmologische Miscellen

vom

Herausgeber.

# IX.

# I. Anatomie des menschlichen Auges.

## 1. Nerven der cornea.

Prof. Schlemm in Berlin hat bei seinen jüngst angestellten genauen Untersuchungen des Auges die Nerven der Hornhaut aufgefunden, die längst vermuthet, aber noch nie dargestellt oder abgebildet worden sind. Sie haben ihren Ursprung aus den Blendungsnerven (nervi ciliaris). Diese theilen sich hinter dem Blendungsbande (Orbiculus ciliaris) in oberflächliche und tiefere Zweige. Diese grösser und an der Zahl mehr, als jene, gehen zu der Blendung (Iris); die oberflächlichen hingegen laufen, dicht an der harten Haut liegend, über das Blendungsband nach vorn, und senken sich am Falze in den Rand der Hornhaut so ein, dass sie an dem schiefen, die Hornhaut im hintern Umfange deckenden Rande der harten Haut bleiben, bis sie sich endlich ihrer Kleinheit wegen dem Auge entziehen. Ob also ihre feinsten Zweige zwischen dem Blättergewebe der Hornhaut bis zur äussern Seite dringen, wagt Prof. Schlemm noch nicht mit Gewissheit zu bestimmen; wahrscheinlich ist es ihm aus mehrern physiologischen Gründen. Den vorbemerkten Verlauf der Hornhautnerven hat Prof. Schlemm an mehreren Rinderaugen und an einem Hirschauge beobachtet. Am menschlichen Auge kann Prof. Schlemm ihre Existenz dadurch beweisen, dass man immer, auch bei der behutsamsten Lösung des Blendungsbandes aus seinem Falze, abgeschnittene Nerven durch eine gute Lupe wahrnimmt, was ihn zuerst zu

genauerer Nachforschung an grösseren Thieraugen veranlasste (s. den IV. Bd. des encyclopädischen Wörterbuchs der medicin. Wissenschaften. Berlin 1830. S. 22. u. f.). Der Herausgeber d. Z. wird auf diese wichtige Nachweisung zurückkommen und seine hierüber angestellten Untersuchungen mittheilen.

---

## 2. v. Sömmerring's Centralloch der Netzhaut.

In einer kleinen Schrift „De genesi et usu maculae luteae in retina oculi humani obviae. Vinariae 1830. in 4.“ bin ich, nachdem ich über hundert menschliche Augen in dieser Hinsicht sehr genau untersucht hatte, der Meinung beigetreten, dass das Centralloch der Netzhaut nicht existirt, sondern bei genauerer Untersuchung nur als eine sehr dünne Stelle der Netzhaut erscheint, die sehr leicht zerreisse und dann zur Entstehung eines künstlichen Foramen's Veranlassung gebe. Ich führte Rudolphi an, der eine ähnliche Ansicht hegt; (Physiologie. II. Bd. 1. Abth. p. 176.). Fr. Meckel, der dieselbe Ansicht schon im Jahre 1820 (s. dessen menschliche Anatomie. Bd. 4. S. 95.) geltend gemacht und seine Meinung dahin ausgesprochen hatte, dass in der Mitte des gelben Flecks der Netzhaut sich eine marklose Stelle findet, die oval und von scharfen, glatten Rändern begränzt ist, dieser grosse Gewährsmann war mir entgangen; eben so Johannes Müller, welcher in seiner vergleichenden Physiologie des Gesichtssinnes (Leipzig 1826. in 8. p. 102. u. d. f.) das foramen centrale im menschlichen Auge scheinbar und über Verdienst berüchtigt nennt, da die Markhaut selbst in demselben unversehrt und vielleicht nur ihre Gefässplatte durchbrochen sey. — Kaum war mein Schriftchen gedruckt, so fand ich

bei fortgesetzten anatomischen Untersuchungen des Auges in kurzer Zeit zweimal hintereinander in der Mitte der Netzhaut, — nicht blos ein foraminulum centrale, — nein, ein wahres foramen, — aber die Augen beider Personen waren krank. Die Augen des einen, der an Amaurosis completa seit drei Jahren in Folge cariöser Zerstörung im Keilbein und daher entstandenen Druckes auf die nervi optici gelitten hatte, zeigten vorzüglich, hinsichtlich der Verbindung der Netzhaut mit dem nervus opticus, manches normalwidrige. Auf beiden Netzhäuten waren: der gelbe Fleck, eine grosse Falte und ein deutliches foramen mit wulstigen Rändern, in das ich eine feine Sonde sehr gut einführen konnte. Die Augen des Andern waren normal; sie waren von einem dreijährigen Knaben, der lange Zeit an heftiger skrophulöser Ophthalmie und Blepharospasmus gelitten hatte und sehr schnell an einem hydrocephalus acutus starb. In beiden Augen war der gelbe Fleck mit grossen Centrallöchern, welche ziemlich dicke Ränder der retina umgeben. Ausser grosser Gefässentwicklung auf der cornea sonst nichts krankhaftes. Auch hier konnte ich in die Centrallöcher sehr gut eine kleine silberne Sonde führen. — Seit jener Zeit habe ich nicht Einmal wieder, — obgleich ich sehr viele menschliche Augen untersucht habe, das foraminulum centrale retinae — gefunden.

---

## 3. Anfrage bei Anatomen und Augenärzten, die Linsenkapsel betreffend.

Es ist und bleibt eine merkwürdige Erscheinung, dass so selten die ganze Linsenkapsel in ihrer vordern und hintern Wand zugleich sich verdunkelt, was bekanntlich häufig auf dem vordern Theile derselben

allein geschieht, dagegen getrennt höchst selten auf der hintern Fläche derselben beobachtet wird. Das hatte schon längst den Zweifel in mir erregt, ob es denn mit dem sackförmigen Ueberzuge der Krystalllinse aus einem Stücke so ganz ausgemacht seyn dürfte, und mir ward es nicht unwahrscheinlich, dass die vordere Kapselwand eine mit der hintern nicht zusammenhängende Haut darstellt. Behufs dessen liess ich menschliche Augen längere Zeit (mehrere Monate) in concentrirtem Weingeiste liegen, und trennte dieselben dann durch schnelle Horizontalschnitte, die ich mit einem sehr feinen Staarmesser führte. An einem dieser Durchschnitte glaubte ich ganz bestimmt wahrzunehmen, dass die vordere Linsenkapselwand mit der hintern so zusammenhänge, dass erstere sich über die zweite hinwegbegebe, ohngefähr in der Art, wie das Peritonaeum den fundus uteri überzieht. — Wer weiss aber bestimmt, ob eine hintere Kapselwand wirklich existirt? —

# II. Ophthalmopathologie.

## 1. Ausgang eines Medullarsarcoms des Auges in Atrophia bulbi.

In Hecker's literarischen Annalen der gesammten Heilkunde, Bd. XI. St. 1. habe ich den merkwürdigen Ausgang eines Medullarsarcoms des Auges in Atrophia erzählt [1]), den ich im Dresdner Blindenerziehungs- und Versorgungshause beobachtet hatte. In der neuesten Ausgabe seines bekannten Handbuchs über die Krankheiten des menschlichen Auges (Berlin 1830. in 8. S. 414. Note) hat Herr Dr. Weller, dem meine Beobachtung nicht zu Gesichte gekommen zu seyn scheint, einen ähnlichen Fall kurz erwähnt. Ich kann die Wahrheit dieser Beobachtung um so mehr bestätigen, da ich zu wiederholten Malen veranlasst worden war, das in Rede stehende Kind, als das Uebel im Entstehen war, zu sehen. Es fehlte keines der charakteristischen Zeichen des beginnenden Medullarsarcoms des Auges, und man konnte in der Tiefe desselben, den der Pupille zudringenden, bereits gegen die Uvea hin wachsenden, gelben Körper sehr gut wahrnehmen. Später ward ich abermals aufgefordert, das Kind in Augenschein zu nehmen; ich fand jetzt,

1) Diese kleine Abhandlung ist aus den genannten Annalen auch besonders abgedruckt und der medicinischen Section der Versammlung deutscher Aerzte und Naturforscher zu Heidelberg 1829 durch den Geheimen Hofrath Ritter Dr. Chelius vorgelegt worden.

ohngefähr ein Jahr nachher, ein atrophisches Auge. Hr. Dr. Weller erzählt a. a. O., der Schwamm sey periodisch gewachsen und habe die Krystalllinse in die vordere Augenkammer gedrängt, wo sie sich nach etlichen Wochen resorbirt habe. Unterdessen sey der bulbus hydropisch geworden, und der Krankheitsprozess sistirt worden; die cornea sey nicht geborsten, der Schwamm in sich selbst verschrumpft, gleichsam abgestorben, das Uebel erloschen und endlich mit Atrophie des Augapfels geendigt. Bis heute ist die a. a. O. von mir ausgesprochene Ansicht über das Wesen des Medullarsarcoms des Auges nicht widerlegt worden, dass es nämlich nichts anderes sey, als der örtliche Ausspruch einer allgemeinen bösartigen Tuberculosis; im Gegentheil habe ich für die dort ausgesprochene Ansicht neue Belege, deren Auseinandersetzung jedoch einem andern Orte vorbehalten seyn möge. Jedoch kann ich das nicht mit Stillschweigen übergehen, dass ich durch die Güte des Hrn. Professor Dr. Prinz und des Hrn. Dr. Sperber allhier an Lämmern ein Leiden zu beobachten Gelegenheit gehabt habe, das in nichts andern als einer Tuberkelablagerung in den Gelenken und im Auge, und zwar an der hintern und vordern Seite der Retina, sonach zwischen dieser und choroidea und zwischen Netzhaut und Glaskörper, bestand, wie sich bei einer genauern anatomischen Untersuchung der kranken Augen ergab. Dieselben gewährten während des Lebens des Thieres den Anblick eines beginnenden Medullarscarcoms des Auges.

## 2. Ueber krankhaften Consens der Hornhaut, der Krystalllinse und ihrer Kapsel, oder den Marasmus dieser Organe.

Ich machte in v. Gräfe's und v. Walther's Journal für Chirurgie und Augenheilkunde (Bd. XIII. St. 1. S. 114.) darauf aufmerksam, dass bei einem sich bildenden arcus senilis der cornea auch allemal eine im Rande beginnende Trübung der Krystalllinse oder der Linsenkapsel entstände, und zwar mit einem solchen Consense beider Organe, dass wenn der arcus senilis nur halb vorhanden ist, die Marginaltrübung der Linse oder der Linsenkapsel sich auch nur zur Hälfte zeigt, dass aber bei einem ganz ausgebildeten Gerontoxon der Hornhaut ein ähnlicher trüber Ring sich auch auf der Linsenkapsel oder im Körper der Linse selbst zeigt, dass sonach sehr häufig beim marasmus der cornea auch marasmus der Linsenkapsel sich bildet. Ein für die Prognose sehr wichtiges Moment. Seit jener Zeit habe ich diese Bemerkung durch mehrere Untersuchungen von Augen alter Leute bestätigt gefunden. Ist die Trübung auf der Linsenkapsel, so zeigt sie sich ganz so, wie die der Hornhant, ist aber eine Marginaltrübung des Krystallkörpers da, so zeigt sich die Trübung wie die Sparren eines Rades aus lauter kleinen weissen, den Centrum der Linse zugekehrten Streifen bestehend.

Es war mir sehr angenehm, durch den Hrn. Dr. Schön in Hamburg, der seine Aufmerksamkeit auf den Gegenstand richtete, folgende briefliche Mittheilung hierüber zu erhalten.

„Ihre in v. Gräfe's und v. Walther's Journal mitgetheilte Beobachtung über den consensus morbosus ex situ partium, namentlich die zwischen cornea und Linse, habe ich nun schon, da ich in unserm Kran-

kenhause die schönste Gelegenheit habe, menschliche Augen zu untersuchen, in 9 Augen bestätigt gefunden; in ein paar Fällen fand ich den arcus senilis ganz bestimmt nur in der hintern Kapselwand; die Linse war ganz durchsichtig, und in zwei Augen, die ein sehr (oben und unten) entwickeltes Gerontoxon hatten, fand ich im Umfange der Linse eine schmale ringförmige Trübung nebst einer halbmondförmigen in der hintern Kapselwand. Zeichnungen habe ich schon von diesem arcus senilis lentis angefertigt, und werde nun noch solche Augen alter 50 — 60jähriger Leute, die kein Gerontoxon haben, untersuchen, damit der Zweifel, als sey jene Trübung der Kapsel oder Linse der Anfang zu einer Cataracta, gehoben wird. Bis jetzt scheint mir die Trübung der Linsenkapsel stets in gleichem Verhältnisse, hinsichtlich der Sättigung und Ausbreitung zu der der Hornhaut zu stehen. — Lassen sich nicht Gefässverbindungen zwischen cornea und Linsenkapsel nachweissen? Vielleicht mache ich meine Untersuchungen hierüber, wie die damit in Verbindung stehenden Zeichnungen, bekannt." —

Der Herausgeber ersucht Herrn Dr. Schön um die Mittheilung derselben in dieser Zeitschrift für die Ophthalmologie, und fügt mit grossem Vergnügen hinzu, dass auch Herr Dr. Behre in Altona das in Rede stehende pathologische Phaenomen an den Augen alter Leute beobachtet hat. S. dessen Bemerkungen in Casper's kritischem Repertorio. Bd. XXV. S. 363.

---

### 3. Ophthalmia mercurialis.

Aufmerksame und vorurtheilsfreie Beobachter können es wahrnehmen, dass bei dem innern oder äussern Gebrauch von Mercurialien bisweilen eine leich-

te conjunctivitis um den Hornhautrand entsteht, welche sich durch ein eigenthümliches Lila auszeichnet. Sie ist nur von Druck im Auge begleitet, und vergeht meistens schnell, wenn sich kurz nach ihrem Erscheinen Ptyalismus einstellt, denn ich sah sie meistens als prodromus dieser Merkurialwirkung. Die Entstehung dieser leichten Merkurialconjunctivitis lässt sich wohl durch die Einwirkung dieser Mittel auf die Schleimhäute erklären. Ich habe bereits bei einer andern Gelegenheit hiervon gesprochen [2]).

Allein, seit einiger Zeit habe ich in Folge des Merkurialmissbrauchs eine Trübung der vordern Augenkammer beobachtet, und zwar zweimal. Bei beiden Individuen litt das rechte Auge, und die Entzündung erstreckte sich nicht blos auf die hintere Fläche der cornea, sondern auch auf den serösen Ueberzug der Iris. Die Pupille war eckig, das Auge sehr schmerzhaft, als sey es zu klein; diese Empfindungen nahmen vorzüglich im Bette zu. Beide Individuen, ein Mann und eine Frau, hatten wegen Schankern eine geraume Zeit hindurch Sublimat genommen; allein keinen Speichelfluss bekommen. Beide waren cachektisch.

Belladonnakraut Morgens und Abends einen halben Gran, ausserdem eine Solution des Kali subcarb. in Zimmtwasser (℥j. auch ℥iiij. alle 3 Stunden ein Esslöffel), eine Species aus Mandelmehl und Belladonnakrautpulver, als trockne Kräutersäckchen vor das kranke Auge, hoben das Uebel in beiden Fällen in wenig Tagen. Unter der Anwendung der Kalisolution mit Extr. Chelidonii hielten die noch offnen Geschwüre an den Genitalien in 3 — 4 Wochen.

2) Rust's Magazin für die gesammte Heilkunde. XXX. Bd. 2. Heft. Die Entzündung des orbiculus ciliaris im menschlichen Auge. S. 240 — 262.

## 4. Hyperkeratosis s. cornea conica oder besser Ochlodes.

Im Juli 1830 kam ein junger 21jähriger Mann aus Bautzen, Friedrich Wilhelm Lehmann, zu mir, der auf beiden Augen eine Hyperkeratosis corneae trug. Dieses Uebel war, so viel ich erfahren konnte, angeboren. Der Mensch war blond und ausser seinen Augenleiden gesund, nur der Schädel war oben sehr schmal und von der Gegend der orbitarum an sehr in die Höhe gebaut (Spitzkopf); er hatte im 16ten Lebensjahre die Schneiderei zu lernen angefangen, allein nach 5 Jahren hatte er, wegen bedeutender Kurzsichtigkeit, das Geschäft wieder verlassen müssen. Auf dem rechten Auge war das Uebel am stärksten; in der Ferne sah er mit demselben gar nicht, in der Nähe mit Mühe. Zu bemerken war hierbei, dass er leicht einen Gegenstand für zweie, zweie für dreie, und dreie für fünfe ansah, wenigstens war dieses ziemlich constant dann der Fall, wenn ich ihn die Zahl der vorgehaltenen Finger bestimmen liess. In der Spitze der conischen Hornhaut war weder auf dem rechten noch auf dem linken Auge eine Trübung wahrzunehmen, die viele Beobachter bei diesem Leiden beobachtet haben, und die der Verfasser dieser Zeilen bei einem andern Individuo zu sehen täglich Gelegenheit hat. Nichts desto weniger hat das Auge einen eigenthümlichen opalisirenden Schein, wenn man es aus einer nähern Entfernung beobachtet, und vorzüglich dann, wenn man es von der Seite betrachtet. Dieses ist bei weiten weniger auf dem linken Auge der Fall, wo die sehr spitze Wölbung der cornea aber auch gewiss $1\frac{1}{2}$ — 2 Linien geringer ist. Ich kann nicht sagen, dass die kranke Wölbung der cornea zuckerhutförmig sey; es liegt jedoch ausser allem Zweifel, dass sie

sehr hoch und sehr spitzig ist. Sieht man gerade auf das Auge, so bemerkt man über der Pupille gleichsam wie einen Glasring, der über jene hinweg geht, und von dem eigenthümlichen Lichtreflex herkommt, der wohl auch die oben angeführten Gesichtstäuschungen, dass ein Gegenstand wie fast zweie, zweie wie drei u. s. w. aussehen, veranlassen dürfte.

Beachtungswerth ist es, dass auch bei dieser Hyperkeratosis congenita eine eigenthümliche Form des Schädels, nämlich ein sogenannter Spitzkopf sich vorfindet. Ich habe dieses schon Einmal bei mehrern Geschwistern beobachtet, die sämmtlich eine angeborne Hyperkeratosis tragen.

Bei dieser Gelegenheit kann ich nicht umhin, den als Charlatan mit Unrecht zu sehr verrufenen J. Taylor (Beer ist hieran vorzüglich Schuld) das Verdienst zu vindiciren, diese Krankheit gekannt und charakteristisch beschrieben zu haben. (S. dessen Nova nosographia ophthulmica. Hamb. et Lipsiae. 1766. in fol. c. fig. p. 21.). Die Worte, welche dort in lateinischer und deutscher Sprache stehen, sind folgende:

| | |
|---|---|
| Mutatio figurae corneae in formam coni, cujus apex obtusus est, ac basis diametro corneae aequalis salva ipsius pellucidilate. Vocatur hic morbus Ochlodes. | Eine Veränderung der Gestalt der Hornhaut, da sie die Form eines Kegels annimmt, dessen Spitze stumpf, der Grund aber dem Durchmesser der Hornhaut gleich ist, und wobei sie ihre Durchsichtigkeit behält. Diese Krankheit heisst Ochlodes. |

Die gegebene Abbildung ist freilich roh, jedoch

versinnlicht sie das Leiden der Hornhaut, von denen hier die Rede ist, ziemlich deutlich.

---

## 5. Mydriasis, prodromus eines bösartigen Scharlachfiebers.

Vor zwei Jahren im Winter kam eine junge Dame zu mir, mich wegen ihres linken Auges um Rath zu fragen, auf dem sie seit einigen Tagen Alles wie durch einen Flor sähe. Ich fand auf demselben die Pupille sehr starr, weit, nach innen und oben verzogen, und erfuhr von der Kranken, dass sie ihre Schwester, die sehr schnell am Scharlachfieber gestorben sey, mehrere Tage und Nächte hindurch gepflegt habe. Auf mein Nachforschen, ob sie Ohrensausen, Kopfschmerz u. s. w. habe, ward mir das Gegentheil geantwortet. Nichts desto weniger vermuthete ich, dass die Dame vom Scharlachfieber angesteckt seyn könne, und dass sich bereits Congestionen nach dem Gehirne bildeten, ja dass bereits Ausschwitzung im Gehirnventrikel da seyn könnten. Hierauf schob ich die Erweiterung der Pupille und die Lähmung der Iris. Ich verordnete deshalb Blutigel hinter die Ohren, ein antiphlogistisches Abführmittel, reizende Fussbäder u. s. w. und empfahl der Kranken, sich ruhig zu verhalten und sich unter die Aufsicht ihres Hausarztes zu begeben. — Acht und vierzig Stunden hierauf erfuhr ich — dass die Dame sehr schnell gestorben sey. Den Tag darauf, nachdem sie mich besucht hatte, war sie von einem heftigen Schüttelfrost befallen worden, es hatten sich wüthende Kopfschmerzen eingestellt, wenige Stunden darauf war das Scharlachfieber auf der Haut erschienen, hierauf war die Dame in Delirien verfallen, aus denen sie nicht wieder erwacht war, — Die Section hatte man leider nicht gemacht!

An Ergiessungen in Gehirnventrikeln würde es nicht gefehlt haben. —

## 6. Consens der Augenlider.

Der Consens der Augen ist sattsam bekannt; Dr. Albers in Bremen hat hiervon ein sehr interessantes Beispiel erzählt, das wir hier statt vieler aus fremder und eigener Erfahrung citiren [3]).

Wenig bekannt und nirgends beschrieben ist der Consens der Augenlider. Folgenden merkwürdigen Fall der Art habe ich vor kurzer Zeit zu beobachten Gelegenheit gehabt.

Ich ward im verflossenen Winter eines Abends sehr schnell zu einem Maler gerufen, den einer seiner Kameraden mit dem Rapiere nicht weit von der caruncula lacrymalis auf den bulbus gestossen hatte. Ich fand eine heftige Ecchymose im rechten Auge; Exophthalmos in Folge ausgetretenen Blutes in die orbita, und heftige Gehirnerschütterung. — Die angezeigten innern und äussern Mittel verschafften bald Hülfe, jedoch stellte sich nach Monaten eine Amaurose der Art ein, wie sie Ph. v. Walther so meisterhaft beschrieben hat. Ich war nicht wenig erstaunt, als ich am dritten Tage bei dem Kranken auch auf dem linken Augenlide eine Ecchymose bemerkte, die hinsichtlich der Farbe, Ausbreitung und der Stelle der des rechten Lides ganz gleich war. Eine Communication der Ecchymose vom rechten Augenlide zum linken über die Nase oder Stirn hinweg, liess sich durchaus nicht auffinden. Die consensuelle Ecchymose verschwand früher als die primäre.

3) Ophthalmologische Bibliothek. II. Bd. 3. St. S. 169.

## 7. Zur Casuistik der Keratonyxis.

Im vorigen Herbste operirte ich einen 20jährigen jungen Gärtner durch den Hornhautstich einen weichen Staar. Ich hatte durch eine verdünnte Belladonnaextractsolution die Pupille erweitern lassen, und führte mit aller Vorsicht und, wie ich versichern kann, mit grosser Schnelligkeit und nach den Regeln der Kunst meine feine kurze Staarnadel durch die Hornhaut; — ich wollte eben die Linsenkapselwand einschneiden, als sich auf Einmal die Pupille schloss und sich so eng um den Hals der Nadel legte, dass ich nichts von der Cataract zu sehen im Stande war. Ich wartete einige Augenblicke, ob sich die Zusammenziehung in der Pupille geben würde, — allein es geschah nicht; ich machte mit der Nadel subtile Bewegungen, um den Staar zu zerstücken, allein die Pupille blieb geschlossen; — jetzt zog ich die Nadel aus, — die Pupille blieb verengert. — Es trat keine Reaction ein, — nach 8 Tagen ging der Kranke schon aus, — allein die Operation war von keinem Erfolge, denn auf der Linse sah man nichts als einen kleinen weissen Streif der Narbe der vermittelst der Nadel bewirkten Wunde. In diesem Frühjahre versuchte ich die scleroticonyxis; der weiche Staar ward gestückelt, allein eine exulceratio maligna corneae zerstörte in wenigen Tagen die Durchsichtigkeit des Gebildes für immer.

Ausser der schwer zu beantwortenden Frage, wie es denn wohl kommen möge, dass ein Auge, welches ohne Reaction die Keratonyxis erträgt, später bei guter allgemeiner Gesundheit in Folge einer scleroticonyxis durch Hornhautverschwärung verloren geht? entsteht die zweite Frage, woher diese heftige und schnelle Zusammenziehung der Pupille und die Ein-

klemmung der Staarnadel nach Durchbohrung der Hornhaut. Ich finde dieser unangenehmen Begebenheit in der Casuistik der Keratonyxis nirgends gedacht, obgleich sie von mehrern Schriftstellern beobachtet worden ist. Können solche schnelle Contractionen der durch Belladonna erweiterten Iris durch Berührung der vordern Linsenkapselwand vermittelst der Staarnadel und einer sich von da aus auf die Ciliarfortsätze fortpflanzende Reizung entstehen? Wahrscheinlicher dürfte es seyn, dass dieselbe durch eine leise Berührung des Pupillarrandes durch die Staarnadel herbeigeführt wird, denn Versuche an lebenden Hunden und Kaninchen haben gezeigt [4]), dass die Pupille, selbst wo sie durch Belladonna erweitert war, sich schnell contrahirte, wenn mittelst einer durch die cornea geführten Nadel die äussere Fläche der Iris gereizt wurde, dass die Contraction hingegen langsamer erfolgte, wenn die Nadel die Iris selbst durchbohrte, folglich auch die innere Fläche derselben traf.

---

## 8. Ueber die Nothwendigkeit, bisweilen bei Staaroperationen nach der Keratonyxis sogleich die Keratotomie zu machen.

Im Juni 1829 kam eine gewisse Tittmann, geborne Zobler, aus Schandau zu mir, um sich einen Staar auf dem rechten Auge operiren zu lassen. Ich erfuhr von ihr, dass ihr Vater zwischen dem dreissigsten und vierzigstem Jahre cataractös erblindet, und dann ohne Erfolg von mehrern Augenärzten operirt worden sey; sie selbst war seit 5 Jahren auf dem linken Auge ganz erblindet und auf dem rechten war

4) Vergl. Carus Lehrbuch der Zootomie. Leipzig 1818. in S. S. 263. d. N.

eine Verdunklung der Linsenkapsel im Anzug. Die Person war ziemlich gesund, hatte zwar eine rheumatische Disposition, jedoch war sie zur Zeit von allen Leiden der Art frei. Der Staar auf dem linken Auge war ein weicher, — ich operirte durch die Keratonyxis, — führte die Nadel durch die Hornhaut ein und machte einen Perpendicularschnitt in die vordere Linsenkapselwand. Kaum war diese angeschnitten, so entstürzte der Linsenkapsel eine Menge weisser Flüssigkeit, füllte in kurzer Zeit die vordere Augenkammer an, — und während dieses geschah, versicherte die Operirte, mehrere Gegenstände gesehen zu haben. Kaum hatte ich die Nadel aus der cornea gezogen, so drängten sich, nachdem der humor aqueus ausgeflossen war, mehrere Tropfen der aus der Linsenkapsel in die vordere Augenkammer getretenen milchähnlichen Flüssigkeit durch die Stichwunde der cornea; jetzt trat ein heftiger Blapharospasmus ein — und ich konnte erst am andern Tage mit Mühe und Noth die Augenlider lüften. Ich fand den grössten Theil der cornea weiss, dickwulstig, — es hatte sich bei anhaltenden heftigen Krämpfen in den Augenmuskeln ein grosser Theil der milchähnlichen Flüssigkeit, die aus der Linsenkapsel in die vordere Augenkammer getreten war, zwischen die Hornhautlamellen durch den in derselben befindlichen Stich einfiltrirt. — Alle Mittel waren umsonst, — es trat eine langsame Verschwärung und ein allmähliges Absterben der Hornhaut ein. — Es wäre gewiss gut, in einem ähnlichen Falle während der vor sich gehenden Infiltration der cornea — gleich den Hornhautschnitt, wie zur Extraction, zu machen. — Mir scheint es wenigstens das einzige rationelle Heilmittel in solchen Fällen.

# Kritiken und Anzeigen.

Mèmoire sur la cataracte congéniale. Troisième édition, augmentée d'observations et d'experiences sur les progrès de la vue chez les aveugles-nés, opérés avec succès, et ornée de trois planches, par C. M. Lusardi, Médecin oculiste, Docteur en chirurgie de l'université de Duisbourg, médecin oculiste de S. M. L'archiduchesse impériale Marie-Louise Duchesse de Parma etc. Paris 1827. in 8.

Es ist in der That zu verwundern, dass bei herrschender Gallo- und Anglomanie unter den deutschen Aerzten zu der vorliegenden Schrift sich noch kein Uebersetzer gefunden hat, ja Rec. ist selbst nicht Einmal eine Anzeige davon in irgend einem der vielen kritischen Institute zu Gesicht gekommen. Die Frage, ob dieses ein Spiel des Zufalls ist, oder ob das Buch seinem gerechten Schicksale wenigstens in Deutschland nicht hat entgehen können, wird sich am Schlusse der Anzeige von selbst beantworten.

Dr. Lusardi berücksichtigt, wie das auch schon der Titel giebt, in diesem Schriftchen nur die cataracta congenita, da er von den Verdünklungen der Krystalllinse und ihrer Kapsel und über die Veränderung der Krystalllinse und deren Anhänge, im Allgemeinen in seiner Abhandlung (Traité sur l'alteration du cristallin et ses annexes, publié en 1819.) zur Genüge gesprochen zu haben glaubt. Er giebt (p. 2.) den Oculisten Schuld, dass sie sich bisher nur wenig mit den Verdunklungen beschäftigt hätten, oder, wenn sie darüber geschrieben, nur oberflächlich verfahren wären.

Es dürfte aber nicht zweifelhaft seyn, dass der Verf. selbst in diesen Fehler verfallen ist; denn das, was wir in diesem Schriftchen lesen, ist nicht viel mehr als das, was wir aus frühern Zeiten wissen, auch sind in selbigem Sachen übergangen worden, die der Vollständigkeit wegen hätten beigebracht werden sollen. Wo bleibt z. B. die Cataracta centralis congenita? Sollte denn unter den Fällen von Cataracta congenita, welche der Verf. in reichlicher Anzahl beobachtete und selbst operirt zu haben erzählt, nicht auch eine Cataracta centralis congenita befindlich gewesen seyn? Ferner sagt (p. 3.) der Verf., dass der Arzt wohl über die Diagnostik und Prognostik der Cataracta acquisita etwas zu bestimmen vermöge, wenig oder nichts aber über deren Ursache, — noch viel weniger vermöchte er daher bei der Bestimmung der Ursachen der Cataracta congenita.

Indem er ein Beispiel von einer durch Gemüthsaffecte erzeugten Cataract mittheilt, stellt er die Meinung auf, dass Gemüthsaffecte der Mutter auch auf den Foetus einen solchen nachtheiligen Einfluss ausüben könnten. Ferner glaubt der Verf. beim Foetus fast immer nur an eine Kapsel-Cataract mit einigen freien Zwischenräumen, woher es komme, dass alle die Subjecte, welche damit geboren würden, sich allein zu finden und selbst die Form grösserer Gegenstände wahrzunehmen im Stande wären. Nach ihm irren daher diejenigen, welche diese Verdunklung einem adhärirenden Theil der Wachendorf'schen Haut zuschreiben, da die Erfahrung deren Vorhandenseyn bei der Operation widerspricht, und wenn eine solche da seyn sollte, nur eine sehr kleine Stelle verdunkelt seyn kann.

Obgleich er die angebornen Staare, wie eben gesagt wurde, als Kapsel-Staare ansieht, so läugnet er

doch nicht die Camplication eines Kapsel- und Linsen-Staares, von welchem letztern er aber glaubt, dass er, wenigstens seiner Beobachtungen zu Folge, erst nach der Geburt entstanden sey. Bei allen mit genanntem Uebel gebornen Kindern, fährt er fort, steckt der Augapfel tiefer in der Höhle, als bei den übrigen nicht angebornen Staaren, der Augapfel ist in starker Bewegung; und will man das Auge öffnen und untersuchen, so zieht sich selbiges nach dem grossen Augenwinkel zurück, ein Phänomen, welches nach vollführter Operation nach und nach sich verliert. Diesen letztern Umstand schreibt er der durch die Operation verschafften Freiheit und der dadurch bedingten Uebung des Organs zu.

In Betreff der Zeit, in welcher die Operation vorzunehmen seyn soll, rathet der Verf., so frühzeitig als möglich zu operiren, indem dadurch, abgesehen von der Erziehung, und der Geistesentwickelung, zu welcher die Ausbildung dieses so wichtigen Organs allerdings viel beitrüge, dem Kinde eine viel grössere Gesichtsschärfe verschafft werde, als es möglich seyn würde, wenn man sich erst später dazu entschlösse, und der Strabismus nur bei jüngern Subjecten zu beseitigen sey, denn die Retina wäre geschwächt, dafür das Muskelsystem in seiner Thätigkeit höher gesteigert, mithin müsse auch die Retina nach der Operation durch die beständige Uebung derselben an Energie gewinnen und dadurch die excentrische Thätigkeit der Muskeln zum normalen Zustande zurückführen. Damit sucht er nun die Contraindicationen, welche Nauche gegen das frühzeitige Operiren der Cataracta congenita aufgestellt hat, zu widerlegen.

Von p. 12 — 21. theilt der Verf. die Meinungen von Saunder und Delarue über die Cataracta con-

genita mit, die als den Lesern bekannt vorausgesetzt werden müssen.

Die Frage, welche Operationsmethode uns den besten Erfolg erwarten lasse, sucht er p. 21. zu beantworten. Die beständige Beweglichkeit und Unruhe des Auges, welche die angeborne Cataracta auszeichnen, so wie der, selbst bei der geringsten Compression leicht entstehende Prolapsus corporis vitrei lassen Lusardi an einem guten Erfolg der Extraction zweifeln, während ihm die Keratonyxis (der Verf. schreibt stets falsch Keratonixis), wenn auch weiter keinen Vortheil, doch einen Vorzug vor der Extraction zu haben scheint. Bei der letztern, sagt er, könne man zwar eine kleine Oeffnung der Kapsel bewerkstelligen und somit den Lichtstrahlen einigen Zugang verschaffen; doch wäre deren Ausführbarkeit mit vielen Schwierigkeiten verbunden, von denen er folgende als die grössten aufzählt:

1.) die Dislocation der Linse;

2.) die Trennung der Kapsel von ihren organischen Verbindungen und die so erwünschte Absorbtion derselben;

3.) die Zerreissung der vordern Kapsel, um selbige für den Durchgang der Lichtstrahlen zugänglich zu machen;

4.) die Verletzung der zum Sehen wesentlich nöthigen Organe, wie Iris, Retina etc., die er hier mehr fürchtet, als bei der Depressio lateralis, die Pupille mag noch so sehr erweitert seyn;

5.) muss man die Gränzen des Hornhautstichs als den Ruhepunkt der Nadel annehmen, indem es schwieriger ist, sie auf dem Zeigefinger, der das untere Augenlid herabziehen und die Rotation des Bulbus verhindern soll, zu stützen;

6.) finden wir hier, um die Fragmente in die vordere Augenkammer zu bringen, mehr Hindernisse zu überwinden, als bei der Depressio lateralis;

7.) die Nadel sowohl, als auch die Hand, welche mit jener vor dem Auge manöverirt, benehmen dem Operateur das nöthige Licht und die Möglichkeit, seine Bewegungen gehörig zu beobachten.

Der einzige Vortheil, den die Keratonyxis noch gewähren kann, ist nach dem Verf. darin zu suchen, dass man bei derselben beide Augen mit der rechten Hand operiren kann. Darin liegt nun auch die Ursache, warum er bei dem angebornen Staar auf die Ausführung dieser Operation stets Verzicht geleistet und unter allen diesen Methoden die Depressio lateralis vorgezogen hat und jetzt noch vorzieht. Die glücklichsten Erfolge davon, welche er jeder Zeit erfahren zu haben versichert, schreibt er vorzugsweise nicht nur der Leichtigkeit ihrer Ausführung und des zu fixirenden Bulbus, sondern auch dem Umstande zu, dass das Auge des Operateurs der manövrirenden Nadel überall folgen könne.

Von dem bei der Cataracta congenita zu empfehlenden Operationsverfahren theilt er Folgendes mit. Um die in Rede stehende Operation mit Sicherheit ausführen zu können, erachtet er vier Gehülfen für nothwendig, von denen der eine, auf einer Tischecke sitzend, zwischen seinen Beinen die des Kindes festhält, und im Fall, dass das linke Auge operirt werden sollte, seine Hand unter das Kinn schiebt, mit der linken aber den Kopf fest hält und gegen seine Brust drückt; der zweite und dritte die Schenkel sowohl als auch die Hände befestigt, nachdem die letztern durch eine um den Leib des Kindes und des das-

selbe haltenden Gehülfen gelegte Serviette gesichert worden sind. Die beiden Endstücke derselben hält die vierte Person fest angezogen. Das Kind bringt man parallel mit einem Fenster in eine schiefe Stellung und verbindet dessen rechtes Auge. Der Operateur steht vor dem Kranken, doch mehr seitwärts, um nicht das Licht zu benehmen und dadurch die verschiedenen Maneuvres zu erschweren. Zur Entfernung des obern und untern Augenlides bedient man sich des von ihm angegebenen Contentifs, dessen Abbildung wir in diesem Werkchen finden. Ist das obere Augenlid mit Hülfe des Ringes emporgehoben, so trägt man letztern mit dem Mittel- und Zeigefinger der rechten Hand auf das untere über. Die Nadel, welche eine viel grössere Krümmung beschreibt, als die gewöhnliche Staarnadel und ihre Schärfe in der Concavität hat, wird einstweilen zwischen den Zähnen gehalten, mit vorzüglicher Richtung des Stieles nach der Hand, welche operiren soll, darauf fasst sie der Operateur mit den Fingern der rechten Hand, wie eine Schreibfeder an und stösst sie kühn in die Sclerotica, ohngefähr 2 oder 3 Linien von der Insertion der Cornea, etwas unter dem transversalen Diameter der Pupille ein. Nachdem die Convexität der Nadel von der Seite des Operateurs weggewandt ist, muss der Stiel des Instruments nach den Schläfen hinsehen, und die Hand, welche den kleinen Finger zum Ruhepunkt hat, lässt man auf dem Backenbein ruhen. Der Operateur macht darauf verschiedene Bewegungen, um die Krümmung der Nadel mit Leichtigkeit in die Membrane eindringen zu lassen, und führt das Instrument weiter vorwärts zwischen der hintern Fläche der Iris und der vordern Kapsel, bis man sie in der Pupille zum Vorschein kommen sieht. Nachher sticht er mit dem kleinen Häckchen, welches sich an der äussersten

Spitze der Nadel vorfindet, in die Kapsel ein und trennt selbige, wenn es möglich ist, in ihrem ganzen Umfange los, warauf er sie von der Seite des rechten Augenwinkels in das Corpus vitreum eintaucht, im entgegengesetzten Falle aber zerreisst er davon so viel er kann und führt ihre Reste durch die Pupille in die vordere Augenkammer fort, ohne das Auge zu sehr anzustrengen. Ist dieses nicht thunlich, so überlässt er es der Natur und der wässerigen Feuchtigkeit, deren Circulation (courant) in 24—48 Stunden alle Staarreste in die vordere Augenkammer treibt. Auf demselben jetzt beschriebenen Wege zieht man nun die Nadel auch wieder zurück. Das Verfahren nach der Operation ist ganz dasselbe, wie nach den andern Staaroperationen. — Wichtige Zufälle will der Verf. bei Kindern nie beobachtet haben.

Das Wenige, was uns der Verf. über die Cataracta congenita geliefert, sucht derselbe durch einige seltene Beobachtungen noch zu beleuchten und den Leser seinen Ansichten zu nähern. Diese Beobachtungen, von denen die eine Hälfte die blosse Cataracta congenita, die andre die Complication einer solchen mit dem Mangel der Iris betrifft, scheinen allerdings auch interessant und der Mittheilung werth zu seyn. Daher ich mich jetzt bemühe, nur das Wichtigste davon herauszuheben und den geehrten Leser damit in Bekanntschaft zu setzen. Zu bedauern ist es freilich, dass Lusardi von den Fällen, in denen eine Cataracta congenita mit Mangel der Iris vorhanden war, so flüchtig berichtet. Wie ganz anders, wie gründlich hat diese Dinge Behr in Bernburg behandelt!

In *der ersten Beobachtung* theilt er uns einen Fall mit, wo die Krystalllinse in die vordere Augenkam-

mer übergieng. Das Subjekt war ein 16jähriges Mädchen von lymphatisch-schwächlicher Constitution, deren rechtes Auge sich schon seit einigen Jahren und zwar früher als das linke verdunkelt hatte, auf welchem letztern aber die Kranke einen Wassertropfen zu sehen glaubte. Diese Erscheinung war aber nichts anders als eine Dislocation der Linse, welche ihre gewöhnliche Durchsichtigkeit noch beibehalten hatte. Der Verf. unterzog sich der Operation (Depressio) und nahm dabei ein geringes Volumen der Linse wahr. Die Methodus antiphlog. welche darauf in Anwendung kam, beugte der gefürchteten Entzündung vor. Der Verf. versichert indessen, dass, wenn er diese Abnahme der Linse eher bemerkt hätte, er die Operation würde vermieden und es der Natur überlassen haben.

Die *zweite Beobachtung* betrifft eine Familie, in der von 14 Kindern 6 blind geboren wurden und zwar in einer bestimmten Ordnung, d. h. das Erstgeborne war blind, das Zweite gesund, das Dritte blind, das Vierte gesund etc. Zwei von diesen Kindern waren Zwillinge. Das Erstgeborne davon starb in Folge einer Kopfverletzung, welche ihm durch einen Pferdeschlag beigebracht worden war, — es war 17 Monate alt und starb den 17ten Tag seiner Verwundung — die Mutter, welche damals schwanger gieng und darüber sehr erschrocken war, gebar später ein Kind, welches zwar gesunde Augen, aber am Kopfe eine Oeffnung zeigte, ähnlich jener, welche das letztverstorbene auf dem Kopfe hatte, — es starb ebenfalls in einem Alter von 17 Monaten und 17 Tagen.

In der *dritten Beobachtung* spricht er von zwei Mädchen, welche, nebst einem Bruder, blind geboren, waren. Ihre Mutter war auch blind zur Welt

gekommen, doch aber noch in dem Zustande, dass sie sich ohne alle Leitung überall hin begeben konnte. Eine dieser Mädchen hat er operirt — und seine Bemühung wurde mit einem glücklichen Erfolge gekrönt.

Die *vierte Beobachtung* machte er an einem Mann, der seit einigen 20 Jahren blind war und 5 Kinder gezeugt hatte, welche mit demselben Uebel behaftet waren. Auch diesen wurde durch die Hand unseres Verf. der Genuss des Schönsten, was uns gegeben ist, des Lichts — zu Theil.

*Fünfte Beobachtung.* Im Februar 1820 beobachtete der Verf. an einem Mädchen von 16 Jahren eine Cataracta congenita mit mangelnder Iris. Der erste Anblick, welcher ihn von einer ausserordentlichen Menge der wässrigen Feuchtigkeit unterrichtete, liess ihn auf eine Hydrophthalmie schliessen. Aus einer genauern Untersuchung aber ergab sich der Mangel der Iris und das Vorhandenseyn einer nur einzigen Augenkammer. Bei fortgesetzter Untersuchung fand er an den Ciliarprocessen einige durchscheinende Stellen, durch welche die Patientin die Lichtstrahlen aufnahm und selbst einige Farben zu unterscheiden im Stande war. Die Kapsel war verdunkelt, die Linse undurchsichtig und derjenigen gleich, welche man bei der Cataracta congenita vorfindet. In ihrer Mitte zeigte sich ein kleiner dunkler Kern. Der Verf. unternahm die Operation und zwar am rechten Auge zuerst. Er gieng seitwärts ein, trennte die Kapsel, brachte an deren Stelle eine Oeffnung an, die ihr als Pupille dienen sollte. Die Blendung, welche sie jetzt erlitt, machte das Gesicht etwas unvollkommen. Eine künstliche Iris schien ihm hier das Beste zu seyn, er rieth daher eine convexe Brille von No. $3\frac{1}{2}$,

deren Seitenparthieen mit schwarzen Schaalen begränzt waren, so dass nur in der Mitte eine Oeffnung übrig blieb, durch welche die Patientin alles wahrnehmen konnte, selbst die kleinsten Gegenstände. Ueble Folgen blieben nicht zurück. Das Erbrechen, welches 12 Stunden nachher erfolgte, schreibt der Verf. mehr dem Zustande der ersten Wege und der groben Nahrung zu, als der Verletzung der Ciliarnerven. Dasselbe Erbrechen, sagt er, findet man ja auch nach der Extraction, in der gewiss nicht dieselben Nerven verletzt werden.

*Sechste Beobacktung.* Zu einer andern Zeit wurde ihm ein 3jähriges Mädchen vorgestellt, bei der ein Bildungsfehler im Auge von den Aerzten, die man consulirt hatte, verkannt worden war. Der Verf. gesteht indessen, dass es ihm selbst sehr viel Mühe gekostet haben würde, diesen so seltenen Fall wieder zu erkennen, wenn er ihn nicht schon früher zu beobachten Gelegenheit gehabt hätte. An beiden Augen war ein angeborner Kapselstaar und die Iris fehlte gänzlich. Das linke Auge gab nur eine leichte Spur davon zu erkennen, welche in einem halbmondförmigen Segment bestand. Dies hatte die Breite einer Linie und war am untern Theile der Hornhaut sichtbar. Beide sehr schwarze Augen zeigten einige mehr oder weniger gefärbte Streifen. In der Mitte des Auges bemerkte er einen weissen Fleck von der Grösse eines Stecknadelkopfes, welcher ihm mehr der Kapsel angehörig schien [1]). Dieser dunkle Körper verhinderte jedoch keineswegs das Sehen. Aber das Mädchen war gezwungen, die Hände stets über die Augen

1) War das vielleicht eine Cataracta centralis in Verbindung mit Mangel der Iris?

d. H.

zu halten, um die Stärke des Lichts zu moderiren. Die Lichtstrahlen fielen zwischen den durchsichtigen Ciliarprocesse ein. Der Verf. empfahl hier weiter nichts, als den fortgesetzten Gebrauch eines Visirs oder einer Brille von schwarzem Horn.

Die *siebente Beobachtung* machte er an einem Frauenzimmer von 22 Jahren, welches an beiden Augen eine cataracta congenita mit mangelnder Iris hatte. Dessen ungeachtet konnte selbige alle Gegenstände wohl unterscheiden und auch ohne fremde Beihülfe sich fortfinden. Eine Operation hielt der Verf. deshalb nicht für nothwendig.

*Achte Beobachtung.* Zu Ende des Jahres 1808 wurde dem Verf. ein kleines Mädchen von vier Jahren vorgezeigt, welches blind geboren war und ohngefähr seit einem Jahre, nachdem sich der Fleck im Auge bedeutend verkleinert hatte, anfing mit einem Auge zu sehen. Der Vater desselben versicherte ihm, dass sich dieser Fleck im Auge bewege. Dies schreibt der Verf. der Trennung desselben von seinen Anhängen und der Absorption der Kapsel zu.

Diese Beobachtungen haben den Verf. zur Annahme einer Meinung verleitet, welcher so viele Anatomen huldigen, dass nämlich die Iris die Eigenschaft besitze, einen Theil des Humor aqueus zu absorbiren und die Ciliarprocesse als eine Quelle der Augenfeuchtigkeiten zu betrachten seyen. Ribes zählt er besonders als einen Anhänger seiner Meinung auf. Nach dem Verf. müssen also, wenn jener Satz richtig ist, in allen den Fällen, wo die Iris fehlt, Hydropien stattfinden. Nach der Operation der Cataracta durch Depression wären die Ciliarprocesse fast immer zerstört, zerrissen und müssten nothwendiger Weise eben

so resorbirt werden [2]), wie die Krystalllinse und deren Kapsel: was würden nun aber die Organe zur Secretion des Humor aqueus machen?

Die häufigen Staaroperationen, welche der Verf. angestellt, haben selbigen gelehrt, dass die Männer häufiger der Gefahr zu erblinden ausgesetzt sind als die Weiber und das südliche Frankreich dazu öfterer Veranlassung giebt als das nördliche. Auch glaubt er daraus schliessen zu können, dass der Staar ein Begleiter des Alters und die gewöhnliche Folge einer allgemeinen Abnahme des Organismus ist.

Pag. 53. folgen einige Beobachtungen von der angebornen Amaurose.

Ein Mann, Namens Tounard, verheirathete sich in seinem 27sten Jahre mit einer Jungfer von 26½ Jahre, welche ein Jahr nach ihrer ehelichen Verbindung einen blinden Knaben gebar. Das zweite Kind, ebenfalls ein Knabe, erfreute sich gesunder Augen, das dritte aber, ein Mädchen, wurde blind geboren, doch war es hier eine amaurosis incompleta. Die Schwester von dieser unglücklichen Mutter, welche an einen Vetter von ihres Mannes Seite verheirathet war, hatte 2 Knaben und 2 Mädchen, die 3 ersten waren blind und das 4te völlig gesund.

Gabriel Fon zeugte mit seiner Frau zehn Kinder, von denen die 4 erstern gesund, das 5te amaurotisch, das 6te und 7te gesund, das 8te und 9te wiederum blind waren. Das Merkwürdige bei dieser amaurotischen war die vollkommene Thätigkeit der Iris.

---

2) Wir Deutsche sind hierüber durch Dr. Sömmerring's jun. bekannte Untersuchungen eines Bessern belehrt.
d. H.

Anis Carillo hatte 6 Kinder, 3 Knaben und 3 Mädchen, von denen die letztern blind geboren worden waren. Der Augapfel war bei ihnen eben so wie bei der Cataracta congenita in steter Bewegung.

Montelano de Dima hatte unter seinen 6 Kindern zwei mit angeborner Cataracta.

Uebrigens vergleicht der Verf. den Blindgebornen, sobald ihm der Gebrauch seines Sehorgans möglich gemacht worden ist, mit einem Neugebornen, indem er, trotz dem, dass die ganze Welt seinem Auge offen steht, doch nichts zu unterscheiden vermag, und deshalb eben so wie dieser einer besondern Erziehung bedarf. Die Blindgebornen bedienen sich aber zur Erkenntniss vorliegender Gegenstände in der ersten Zeit auch noch der übrigen Sinne, nehmen daher das Geruchsorgan, Gehörorgan, Tastorgan u. s. w. zu Hülfe, und prüfen somit den Zustand, der ihnen zu betrachtenden Gegenstände. Sind nun diese letzteren Organe in der früheren Zeit auch noch vernachlässigt worden, so sind dann falsche Vorstellungen unvermeidlich, daher allen Eltern, welche solche unglückliche Kinder haben, eine zeitige Sorgfalt und Aufmerksamkeit obliegt. Noch bemerkt er, dass solche Personen ein ausserordentlich Gedächtniss hätten, und sucht diesen Satz durch einige aus der Geschichte entlehnte Beispiele noch mehr zu erläutern. Je nachdem nun ein Gedanke oder die Form irgend eines Objekts Wahrnehmungen in der Seele weckt, ist nun auch das Gedächtniss ein zweifaches, ein niederes und ein höheres, d. h. ein solches der Empfindung und Erkenntniss. Dies deutet auch der Verf. durch Mémoire de sensations und mémoire d'intelligence an, von denen er das Letztere den Blindgebornen zuschreibt.

Der Verf. fährt fort: Mit dem Mangel des Gesichts steht auch der Mangel an Empfindungen, richtigen Gedanken und Begriffen, in der engsten Verbindung. Die Blinden kennen keine Schaamhaftigkeit und die Schüchternheit ist mehr der Abdruck der Furcht als der Schaam, ziehen daher jeder andern Gesellschaft die der Blinden vor, indem sie denjenigen, welche die Natur vollkommner ausgestattet hat, mit einigen Mistrauen begegnen. Desto auffallender aber ist der Sinn für Unabhängigkeit und Freiheit, desto unverkennbarer der Vorzug des Moralischen vor dem Sinnlichen. Die Blindgebornen vermögen fast immer, sobald die Pupille nicht ganz verschlossen ist, die lebhaftesten Farben, wie roth, weiss, grün, schwarz u. s. w. zu erkennen, vermengen jedoch die gemischten Farben, und sehen blau für dunkelgrün, grau für weiss und orangegelb für roth an. Nach der Operation verschwindet indessen dieses Vermögen, und an dessen Stelle tritt die grösste Helle und Klarheit, welche sie kaum ertragen können. Uebrigens täuschen sie sich wenig in den Vorstellungen, welche sie sich von der Länge irgend eines Körpers machen, z. B. sie sagen: dies ist ein Stock, ohne dessen Form genauer angeben zu können. Eben so hat der Verf. Fälle beobachtet, wo es viel Mühe kostete, die Augen zu öffnen, und wenn dies Letztere gelang, selbigen gleichsam Blitze vorschwebten. Manche Blinde sind, sobald sie anfangen ihr Gefühlsorgan zu gebrauchen, äusserst ängstlich, glauben alle Augenblicke Hindernissen zu begegnen, heben deshalb die Füsse in die Höhe, als hätten sie Stufen zu besteigen, und stossen auch bei jedem Versuche schneller zu gehen sehr oft an.

Interessant ist die Uebersicht der durch den Verf. seit dem Monate Juli 1802 bis zu Ende des Jahres

1826 operirten Blindgebornen. Die Zahl derselben beläuft sich nach seiner Angabe auf 137. Deren hat der Verfasser

| | |
|---|---|
| mit gutem Erfolg - | 110 |
| mit halb gutem Erfolg | 16 |
| ohne Erfolg - - - | 9 |
| mit unbestimmtem Erfolg | 2 |

operirt. Ein Resultat, welches für **Lusardi's** Glück — und Kunstfertigkeit spricht. Eine Resummé seiner seit 1802 bis 1826 gemachten Staaroperationen setzen wir in französischem Texte mit dipplomatischer Genauigkeit hierher, damit der Leser in seinen Reflexionen hierüber auch nicht durch das Mindeste gestört werde (p. 56.):

„D'après le relevé, que j'ai fait de mon registre j'ai opéré depuis 1802 jusqu'à la fin de 1826.

| | | | |
|---|---|---|---|
| Hommes et garçons . . . . . | | | 3108. |
| Succès et demi-succès | $86\frac{1}{2}$ sur $\frac{0}{0}$ . . | 2692. | |
| Non succès . . . . . | $16\frac{1}{2}$ sur $\frac{0}{0}$ . . | 416. | |
| Femmes et filles . . . . . | | | 1768. |
| Succès et demi-succès | $83\frac{1}{2}$ sur $\frac{0}{0}$ . . | 1476. | |
| Non succès . . . . . | $16\frac{1}{2}$ sur $\frac{0}{0}$ . . | 292. | |
| Aveugles-nés des deux sexes . . . . . | | | 150. |
| | | | 5034. |

Depuis 1818 jusqu'a 1826.

| | | |
|---|---|---|
| Hommes. . . . . | 777. | 1219. |
| Femmes . . . . . | 443. | |

Il résulte approximativement, que le non succès sur les hommes est de $13\frac{1}{2}$ sur 100, sur les femmes de $16\frac{1}{2}$ sur 100.

Von dem Mémoire sur l'opération de la pupille artificelle, welches zehn Seiten einnimmt, ist nichts anderes zu sagen, als dass es eben so dürftig als kurz

ist. Der Verf. kennt kaum das genau, was Faure, Maunoir, Scarpa u. A. seiner Landsleute über die künstliche Pupillenbildung geleistet haben, geschweige denn das, was in Deutschland in diesem Zweige der Ophthalmiatrik gedacht und gearbeitet worden ist. Das Instrument, welches Lusardi zur künstlichen Pupillenbildung anwendet, nennt er: aiguille courbe à mecanique pour prätiquer l'opération de la pupille artificielle. Der Mechanismus ist dem Langenbeckischen Coreoncion sehr ähnlich, von dem es sich nur an dem vordern Theile unterscheidet. Jedoch versichert der Verf., dass er schon seit 1812 sich dieses Instruments bediene. Vielleicht gefiele es Hrn. O. M. Rath v. Froriep eine Abbildung desselben in seinen chirurgischen Kupfertafeln zu geben. Auf der ersten Kupfertafel ist das in Rede stehende Instrument von mehrern Seiten dargestellt; die zweite Kupfertafel giebt Abbildungen von Lusardi's Augenhalter und Staarnadel und der Art und Weise sie anzuwenden. Die dritte Kupfertafel, welche illuminirte Darstellungen giebt, enthält mehrere instructive Abbildungen von kranken Augen an denen mit Lusardi's aiguille courbe a mecanique Pupillenbildungen vorgenommen werden, Darstellungen, welche den Gebrauch dieses Instrumentes und den Nutzen und die Bestimmung der einzelnen Theile desselben sehr deutlich versinnlichen.

B. A.

# Kurze Anzeigen.

De cataracta centrali. Dissertat. inauguralis medica etc. quam publice defendet Augustus Casparus Aemilius Bech, Pirnensis. Lipsiae, apud Leopold Voss. in 4. p. 32. c. tab. lithographica. 1830.

So fleissig auch das gesammte Gebiet der Ophthalmiatrik bebaut wird, so selten geschieht es doch, dass junge Aerzte zur Bearbeitung ihrer Probeschriften ophthalmologische Gegenstände wählen, man müsste denn das beliebte Kapitel von der Ophthalmia neonatorum dahin rechnen. Der Herausgeber munterte daher Herrn Dr. Bech in Pirna zur Bearbeitung der cataracta centralis gar sehr auf, als dieser ihn wegen eines Gegenstandes zu seiner Inaugural-Dissertation anging; er verschaffte ihm Behufs dessen die Beobachtung von 7 Fällen von cataracta centralis, und die Benutzung aller der Schriften, in denen die cataracta centralis besprochen wird. Auf diese Weise entstand die vorliegende Schrift, die nicht blos gerechte Erwartungen erfüllt, sondern auch zu schönen Hoffnungen berechtigt, und von der der ehrwürdige Decan der Leipziger medicinischen Facultät, Professor Kühn, in seinem Programme, auf das wir später zurück zu kommen gedenken, nicht ohne Grund sagt, sie sey „optime scripta“ — versteht sich — für eine Inaugural-Dissertation. In der That hat auch der Verf. mit Klarheit und in einem verständlichen, fast durchgängig correcten Style Alles das zusammengestellt, was bis jetzt über die cataracta centralis je gesagt worden ist, nur hat Ref. Helling's und Ritterich's An-

sichten vermisst, die aus den Schriften dieser Männer nachzutragen sind. Derselbe will hier nicht darauf ausgehen, die Flecken, deren das Schriftchen nicht entbehrt, hervorzuheben (so z. B. kann die Definition von cataracta centralis nicht genügen, und in dem Abschnitte, welcher die Ueberschrift „ratio medendi" führt, wird mancherlei besprochen, was nicht zur Sache gehört); jedoch kann er es nicht mit Stillschweigen übergehen, dass die Krankengeschichten viel zu kurz erzählt sind, und dass der Verf. hier manches Interessante hätte beibringen können; so giebt er nur mit kurzen Worten und mit noch kürzern Zügen Schilderungen der mit cataracta centralis behafteten Augen, ohne sich gründlicher über die Folgen dieser Leiden und den Einfluss derselben auf die Verrichtungen der damit behafteten Augen, z. B. auf die Sehkraft, Ausdauer u. s. w. auszulassen. Vielleicht kommt der junge Verf. später, nachdem er von einer wissenschaftlichen Reise zurückgekehrt ist, auf den Gegenstand zurück, der sowohl hinsichtlich seiner Genesis wie seiner Therapie der Bearbeitung noch gar sehr bedarf! Geschähe das aber auch nicht, so bleibt ihm das Verdienst, die cataracta centralis zuerst monographisch abgehandelt zu haben.

Dasselbe gilt von Herrn Dr. Lechla's Inaugural-Dissertation über das Scleroticalstaphylom, die ebenfalls vor wenigen Monaten in Leipzig erschienen ist, und zwar unter folgenden Titel:

De staphylomate scleroticae. Dissert. inauguralis medica, quam d. XXVIII. mens. Marz. MDCCCXXX. etc. publice defendet Carolus Rudolphus Lechla. Accedit tabula lithographica. Lipsiae sumptibus Hartmanni. in 4. p. 26.

Mit dem grössten Fleisse und mit dipplomatischer Treue hat der Verf. alle bis jetzt bekannten Data über die Scleroticalstaphylome gesammelt und zusammengestellt, und zwar in der Weise, dass er nicht blos die Stellen citirt, sondern ganz giebt. Mit vielem Nachdenken und mit einer gewissen Bestimmtheit der Ansicht und des Ausdrucks ist die Kritik der bis jetzt bekannt gewordenen Lehren vom Scleroticalstaphylom abgefasst, und jeder aufmerksame Leser wird sich über die Consequenz der Ansicht freuen, die hierauf der Verf. zu der seinigen macht; jedoch soll hiermit nicht gesagt seyn, dass sich gegen diese nicht auch manches einwenden liesse, was bei einer Krankheit, wie das Scleroticalstaphylom, deren Erkenntniss nicht eben noch sehr weit gediehen ist, auch nicht anders seyn kann! Mit Recht erwartet der Verf. hier nur allein das Ziel von den Fortschritten der pathologischen Anatomie. Vermisst hat Rec. die Erwähnung der Blutungen, die sich bisweilen beim Staphyloma corporis ciliaris in der vordern Augenkammer machen; auch übergeht der Verf. die Punction mit Stillschweigen, welche öfters dann von Nutzen ist, wenn Augen, durch Staphyloma racemosum totale metamorphosirt, ein grosses Volumen erreichen. (S. S. 91. der Zeitschrift in dieser Note).

d. H.

Dresden, gedruckt bei Carl Ramming.

# Tab. I.

F. I.

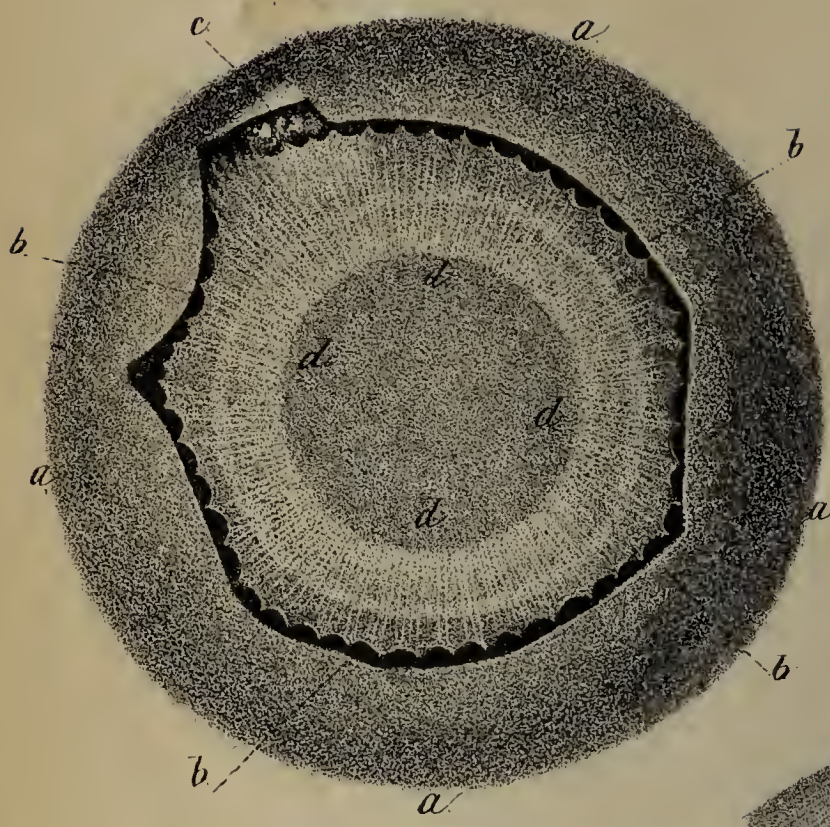


F. III.

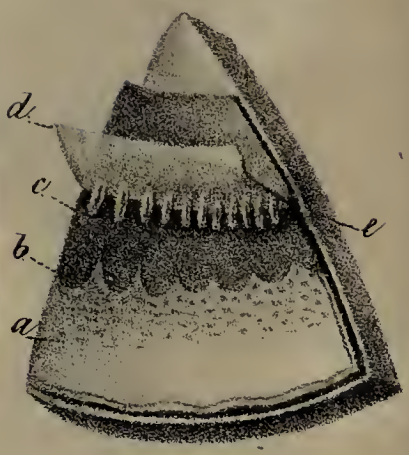


F. IV.

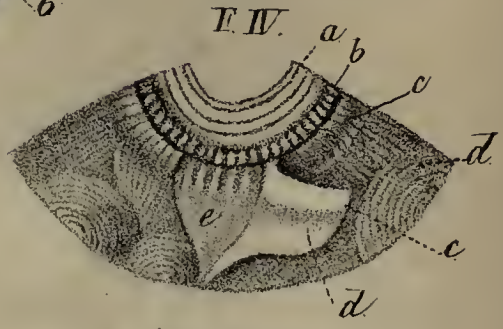


F. II.

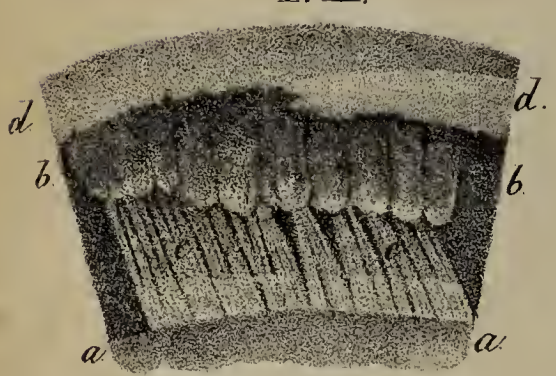


F. VI.

F. VII.

F. VIII.


F. IX.
a
b
c

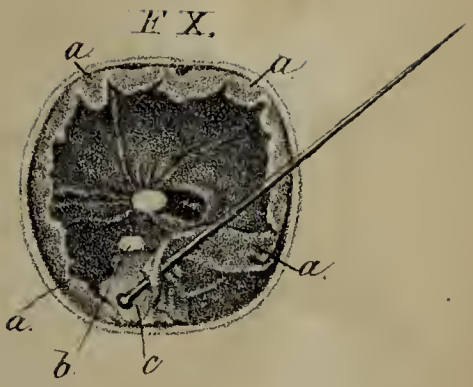
F. X.
a
a
a
a
b
c

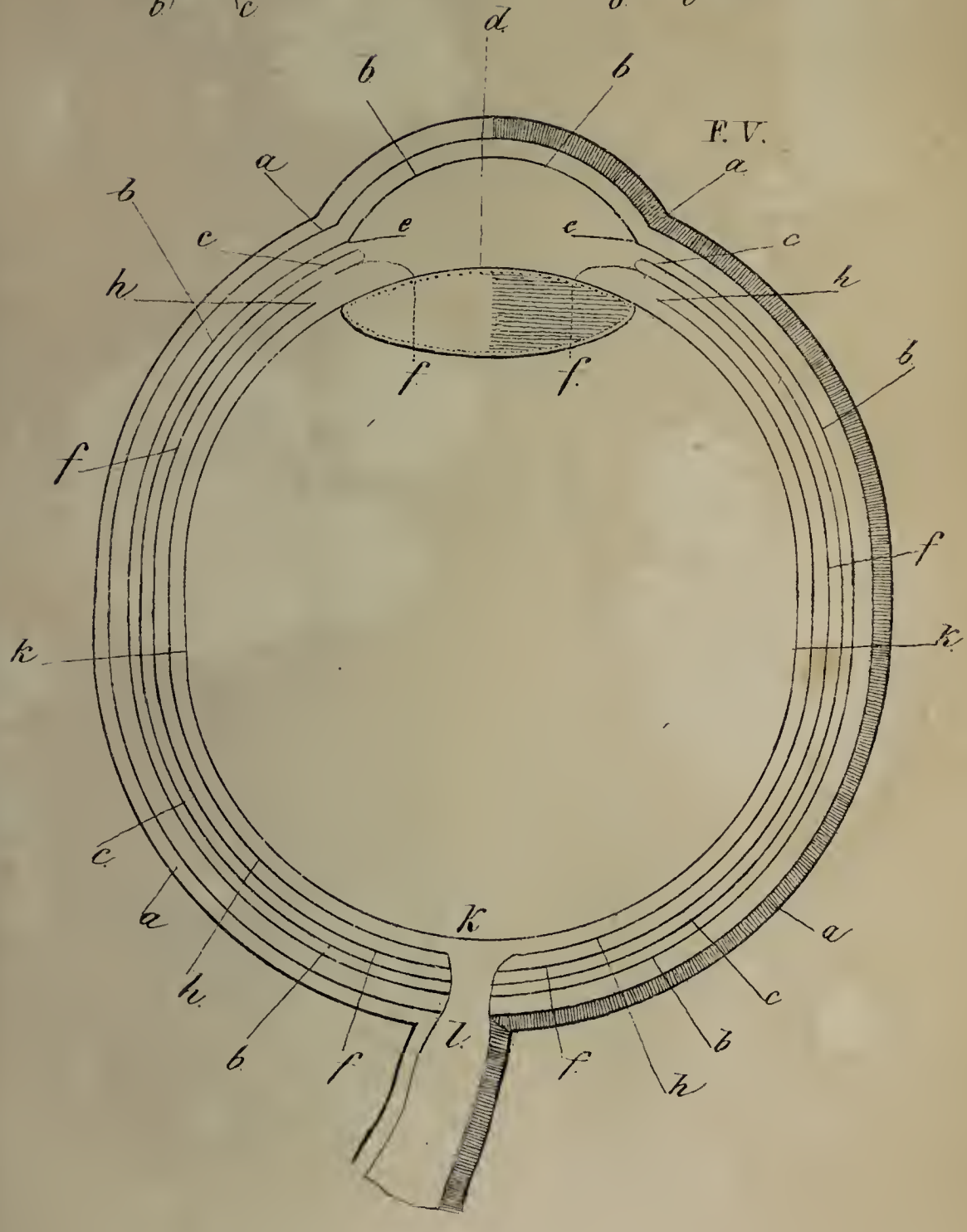
F. V.
d
b
b
a
a
b
c
e
c
c
h
h
f
f
b
f
f
k
k
c
a
h
b
f
K
l
f
h
a
c
b

# Tab. II.

F. I.

F. II.

F. III.

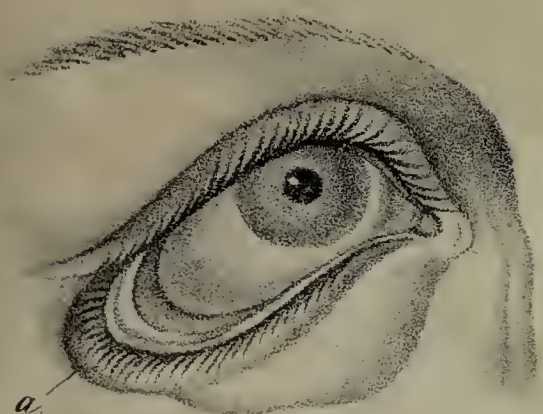


F. IV.

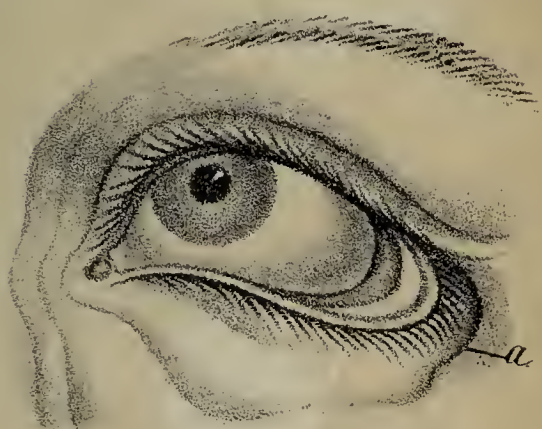


F. V.

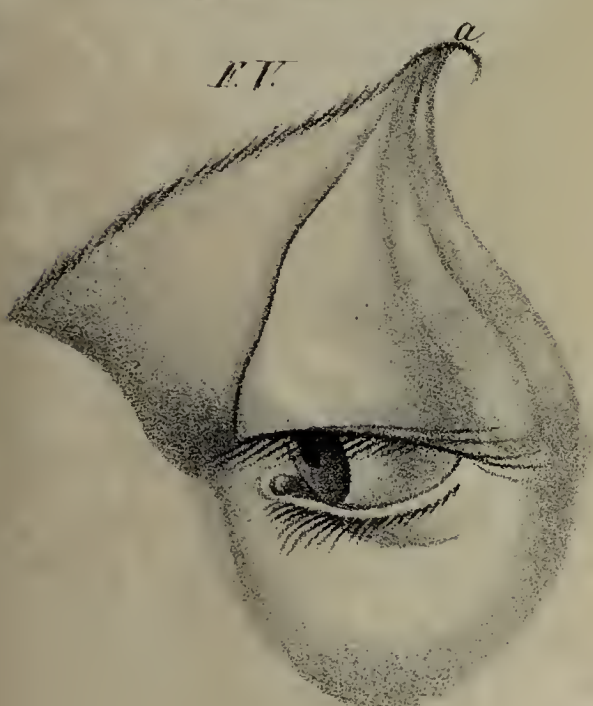


F. VI.

# X.

# Ueber den *Marasmus senilis* der Kapsel und Linse im menschlichen Auge.

Ein physiologisches Fragment

von

Herrn Dr. M. S. A. Schön in Hamburg.

In v. Gräfe's und v. Walther's Journal für Chirurgie und Augenheilkunde, Bd. XIII. Heft 1. 1829. p. 114—116. theilte Herr Professor von Ammon unter der Ueberschrift: „Zur Lehre von dem consensus morbosus partium ex situ im menschlichen Auge" folgende interessante Beobachtung mit, zu welcher er kürzlich noch einen Zusatz im ersten Hefte dieser Zeitschrift für die Ophthalmologie p. 119 machte: „Ich hatte, sagt er, eine 62jährige Frau behandelt, die längere Zeit am Marasmus gelitten und bei der ich auch an dem linken Auge an dem unteren Rande der Hornhaut ein halbes Gerontoxon wahrgenommen hatte. Die obere Hälfte der cornea, so wie die des rechten Auges zeigte keine Spur von Arcus senilis. In der Absicht, die verdunkelte Partie der Hornhaut unter dem Mikroscope zu untersuchen, anatomirte ich das Auge. Wie gross war mein Erstau-

nen, als ich an dem Theile der Krystalllinse, der hinsichtlich seiner Lage dem halben Gerontoxon entsprach, gerade dieselbe halbmondförmige Verdunkelung wahrnahm, die sich auf der cornea gebildet hatte. Die Kapsel war ganz gesund; nichts Abnormes fand sich überhaupt im Auge; die Linse war bis auf jenen halbmondförmig verdunkelten Theil ganz durchsichtig, durchaus nicht gelb. Das wäre ganz offenbar ein Arcus senilis lentis crystallinae." —

Als ich diese Beobachtung las, beschloss ich, da ich als Hospitalarzt die günstigste Gelegenheit menschliche Augen zu untersuchen hatte, dieselbe an mehreren mit Arcus senilis behafteten Personen zu wiederhohlen und freue mich, dass ich die neue Entdeckung meines hochgeschätzten Freundes nicht allein bestätigen, sondern auch erweitern kann. Indessen muss ich hier noch bevorworten, dass mir die vom Herrn Professor von Ammon gewählte Ueberschrift, was den Ausdruck consensus morbosus betrifft, nicht ganz richtig zn seyn scheint; passend ist derselbe nur für den bei Entzündungen statt findenden Consens zwischen der Hornhaut und der Haut der wässerigen Feuchtigkeit, den Gierl und er selbst an dem angeführten Orte beschreiben. Der Arcus senilis aber ist ein physiologisches Phänomen im höheren Alter, bekanntlich bedingt durch die im Greisenalter bald früher, bald später eintretende Obliteration der Gefässe und den dadurch gehemmten oder gestörten organischen Stoffwechsel, wie denn ganz ähnliche Erscheinungen auch an andern mehr oder weniger pelluciden Organen bei alten Leuten beobachtet werden. Krankheit wird dieses Phänomen aber nur dann mit Recht genannt werden können, wenn es sich zu früh, bei jungen Leuten einstellt, wie es Mohrenheim, Sybel, Wardrop und Weller gesehen haben, und wo stets entweder

ein arger Missbrauch der Augen oder wiederhohlte Entzündungen die Veranlassung hergaben.

Ich werde nun meine Untersuchungen, bei denen ich mich oft der Gegenwart zweier Freunde, der Herren Doktoren Schmidt und Fallati zu erfreuen hatte, in derselben Reihenfolge, in welcher ich sie angestellt habe, den Lesern dieser Zeitschrift mittheilen und am Schlusse einige Bemerkungen anreihen, welche diesen merkwürdigen physiologischen Consens aetiologisch und diagnostisch, so viel in meinen Kräften steht, genau bestimmen. —

Am 25. September 1829 untersuchte ich beide Augen eines gelbsüchtigen 56jährigen Mannes, der auf beiden Hornhäuten, besonders am unteren Segment und in viel geringerem Grade am oberen, einen bedeutenden Arcus senilis hatte. Die Hornhäute waren fast hell und bei der äusseren Betrachtung der Augen liess sich keine Trübung der Augen entdecken. Die Sklerotika war überall gelb gefärbt, die Aderhaut, Netzhaut und Iris aber nicht. Der Glaskörper hatte eine hellgelbe Farbe, welche auch die Linse, doch in einem geringen Grade, besass. In beiden Augen entdeckte ich an der unteren Hälfte der Linse eine Trübung eigener Art, die besonders am rechten Auge am deutlichsten war und wie ich sie zuvor noch nie bei meinen anatomischen Untersuchungen des Auges gesehen hatte. Es befand sich hier nämlich in kleiner Entfernung vom unteren Rande eine halbmondförmige, weissliche, in der Mitte breitere, nach den Enden spitze und schmälere Trübung, die ziemlich scharf begrenzt war und deren Endpunkte beinahe den Diameter der Linse erreichten, und über derselben eine ähnliche, fast um die Hälfte kleinere, die im rechten Auge besonders deutlich war und von welcher zwei kleine weisse Streifen sich zu einem sehr

zarten Nebel, der beinahe die Mitte der Linse einnahm, verbreiteten. An der oberen Hälfte waren die Linsen ganz hell. Am deutlichsten sah ich diese Trübung, wenn ich durch den Glaskörper die Linsen ansah, weniger deutlich bei der Ansicht von vorne; sie hatte ganz bestimmt ihren Sitz in der hintern Kapselwand und ich konnte, als ich die Linse aus der Kapsel genommen, durchaus in jener keine Spur dieser Trübung entdecken. (Tab. III. Fig. 1.)

Am 3. October 1829 untersuchte ich die Augen eines 64jährigen, an Marasmus senilis gestorbenen Mannes, der ein gutes Gesicht gehabt hatte. Nur auf der Hornhaut des rechten Auges zeigte sich nach unten ein mässiges Gerontoxon. Ich öffnete nun den Bulbus, indem ich ihn in eine hintere und vordere Hälfte theilte, und sah durch den Glaskörper hindurch deutlich auf der hinteren Fläche der Linsenkapsel an ihrem unteren, dem Gerontoxon entsprechenden Rande eine halbmondförmige, ungleiche schwache, doch nach oben und rechts gesättigtere, weissgraue Trübung, die in der Mitte wohl $\frac{1}{2}$ Linie breit seyn konnte. Im Uebrigen war die Kapsel, so wie die Linse, die ich herausnahm und untersuchte, ganz durchsichtig, und in den übrigen Theilen des Auges war, ausgenommen dass die Aderhaut ihres Pigments fast ganz beraubt war, keine krankhafte Veränderung zu sehen. Im linken Auge fand sich keine Spur dieses Arcus senilis capsulae lentis. —

Am 20. October 1829 untersuchte ich die beiden Augen eines 74jährigen, an einem Herzfehler und Marasmus verstorbenen Mannes, der immer gut hatte sehen können. Er hatte auf beiden Hornhäuten, aber auf der rechten stärker ausgebildet, sowohl am oberen, als unteren Rande derselben ein Gerontoxon, deren

entgegengesetzte Faden sich nur in schwacher Trübung im Diameter der Hornhäute berührten. Nachdem ich das rechte Auge in zwei Hälften getheilt hatte, sah ich durch den Glaskörper hindurch deutlich eine vom Rande der Linse etwas, doch gleich weit entfernte, rings um dieselbe gehende, zirkelförmige Trübung; an dem unteren Rande der Linse war sie gesättigter, fast weiss, breiter und ungleich, und dies rührte von einer begrenzten Trübung in der Kapsel her, während die zirkelförmige bestimmt ihren Sitz in der Linse selbst hatte, da sie, als ich die Kapsel entfernte, nicht verschwand. Im linken Auge bot sich mir die gleiche Erscheinung dar, nur war die partielle Trübung in der hinteren Kapselwand nicht so stark; sie hatte indess in beiden Augen eine halbmondförmige Gestalt. Die Linsen waren fast ganz durchsichtig, nur in der Mitte etwas gelblich, wie dies bei alten Leuten eine gewöhnliche Erscheinung ist, und die übrigen Theile des Auges ganz gesund. (Tab. III. Fig. 2.)

An demselben Tage untersuchte ich beide Augen einer längere Zeit hemiplegischen und endlich in einem apoplektischen Anfalle gestorbenen 65jährigen Frau, welche auf dem rechten Auge an der unteren Hälfte der Hornhaut allein ein starkes Gerontoxon hatte, am linken war dasselbe um Vieles schwächer. Sie war auf dem rechten Auge amaurotisch gewesen und hatte auf dem linken eine geringe Amblyopia gehabt. Bei der äusseren Betrachtung konnte ich in den Pupillen keine Trübung entdecken. In dem rechten Auge fand ich eine deutliche, halbmondförmige, ziemlich breite, weisslich-graue Trübung auf der hinteren Kapselwand, und in der Linse selbst an ihrem unteren, der Lage des Gerontoxon entsprechenden Rande. Die ganze Linse war durchsichtig; ihr Kern aber gelb-

braun, bei'm Durchschneiden sehr fest, fast knorpelig; es schien hier der Anfang zu einem Linsenstaar zu seyn. Im linken Auge war die halbmondförmige Trübung an der unteren Hälfte der Linse viel schwächer, doch noch deutlich genug, und die Linse so wie die Kapsel fast ganz durchsichtig, und das Auge, abgerechnet dass das Pigment auf der Aderhaut an den meisten Stellen fehlte, wodurch sie ein schwärzlich-gesprenkeltes Ansehen erhielt, gesund. Ausserdem sah ich an dem rechten Auge zum Erstenmale ein Staphyloma Scleroticae posticum, wie es Richter, Démours, Jacobson und Ammon beobachteten, und beide Arteriae ophthalmicae waren durchweg, besonders aber die rechte verknöchert, was in aetialogischer Hinsicht für die Trübung in der Linse und Kapsel nicht ganz unwichtig ist. — Eine genaue Beschreibung dieser verknöcherten Arterien aus der Linse eines 90jährigen Mannes findet sich in den Mittheilungen aus dem Gebiete der gesammten Heilkunde, herausgegeben von einer med. chirurgischen Gesellschaft in Hamburg. 1830. Bd. 1. p. 234.

Am 22. October 1829 untersuchte ich beide Augen einer 86jährigen an den Folgen einer Hernia incarcerata gestorbenen Frau. Aeusserlich war keine Trübung in den Pupillen zu bemerken. Sie hatte am unteren Rande beider Hornhäute ein Gerontoxon, und eine sehr leichte, doch nicht so bestimmt ausgesprochene Trübung auch am oberen. Die Trübung war unten auf beiden Hornhäuten gleich stark, und ihrer Lage entsprechend fand ich auf der hinteren Kapselwand in beiden Augen eine halbmondförmige, grauweisse Trübung, die keinen scharfen oberen concaven Rand hatte, sondern sich hier in einzelne kleine Strahlen und Flecken verlor; nach unten aber war sie

scharf begrenzt. Sie war in der Mitte breiter, als an den Endpunkten, und glich fast ganz der im ersten Falle beschriebenen. Die Linsen waren fast ganz durchsichtig und etwas gelblich gefärbt; die Augen im Uebrigen gesund. —

Am 13. November 1829 fand ich in beiden hellblauen Augen einer 79jährigen an Marasmus senilis gestorbenen Frau, die bei Lebzeiten ein ziemlich gutes Gesicht gehabt hatte, und in deren Pupillen ich keine Trübung entdeckte, ebenfalls den Arcus senilis capsulae lentis. Beide Hornhäute zeigten oben und unten ein sehr bedeutendes Gerontoxon, dessen Spitzen sich im Diameter der Hornhaut vereinten. Als ich den Bulbus in zwei Hälften getheilt hatte, sah ich auf der hintern Fläche der Linsenkapsel an ihrer unteren Hälfte eine halbmondförmige Trübung von schwachweisser Farbe, die bis zum Diameter der Linsen reichte und hier in einen gesättigteren, weissen Fleck endete. In der Mitte der Trübung, also ganz am unteren Ende der Kapsel, befanden sich in derselben 4 — 6 kleine, perpendikulär stehende, sehr weisse, ungefähr $\frac{1}{4}$ Linie lange Erhabenheiten. Nach oben war eine halbmondförmige Trübung nur schwach angedeutet. Als ich die Linsen aus der Kapsel herausnahm, blieb die halbmondförmige Trübung deutlich in der Kapsel zurück, und am unteren Rande der Linsen selbst war nur eine äusserst schwache Trübung zu bemerken; die Linsen im Uebrigen aber, wiewohl etwas gelblich, ganz durchsichtig und nichts krankhaftes in den übrigen Theilen der Augen zu bemerken. In beiden war dieser Arcus senilis (das Gerontoxon internum, wie es Prof. von Ammon nennt) sowohl hinsichtlich der Stärke der Farbe als der Ausbreitung ganz gleich. — (Tab. III. Fig. 3.)

Am 30. November 1829 untersuchte ich die beiden Augen eines 60jährigen an Phthisis pituitosa pulmonum verstorbenen Mannes, der stets ein gutes Gesicht gehabt hatte. Auf der rechten Hornhaut fand ich keine Spur eines Gerontoxon und dennoch an dem unteren Rande der hinteren Linsenkapselwand 5—6 kleine, perpendikulär stehende, weissliche, $\frac{1}{4}$—$\frac{1}{2}$ Linien lange scheinbar faltige Erhabenheiten, ohne dass aber zwischen ihnen oder sonst irgendwo die Kapsel getrübt gewesen wäre, wie sich dies auf der des linken Auges fand, wo sich am unteren Rande der Hornhaut ein sehr unbedeutendes Gerontoxon zeigte. Jene Erhabenheiten standen übrigens in einem Halbkreise, und ich muss sie in diesem Falle als die ersten Andeutungen des Arcus senilis der Kapsel betrachten. Die Linsen waren fast durchaus durchsichtig, nicht gelblich und die Augen im Uebrigen ganz gesund. —

An demselben Tage untersuchte ich noch die Augen eines 40jährigen Mädchens, die kein Gerontoxon hatte, und fand beide Linsen mit ihrer Kapsel durchaus ohne alle Trübung. Ich habe bis jetzt leider nicht Gelegenheit gehabt, Augen älterer Personen, die kein Gerontoxon hatten, zu untersuchen, um in die Beantwortung der später zu erörternden Frage, ob nämlich diese Trübung wesentlich von der eines beginnenden Staars verschieden sey, mehr Verständniss zu bringen. Indessen theilte mir mein verehrter Freund, Herr Dr. Fallati eine solche Untersuchung mit. Die Linse und Kapsel des linken Auges waren durchsichtig und rein, die des rechten besonders nach der Mitte hin mehr bräunlich und auf dem unteren Rande der hinteren Fläche der Kapsel fanden sich die von mir oben beschriebenen weisslichen, strahligen Erhabenheiten. Fast der ganze Circulus Willisii und die Arteriae oph-

thalmicae, besonders die rechte in einem hohen Grade, waren verknöchert.

Am 18. December 1829 untersuchte ich beide Augen einer an Hydrothorax gestorbenen 76jährigen Frau, welche immer gut sah, und deren Pupillen ich bei Lebzeiten nicht getrübt fand. Sie hatte auf beiden Hornhäuten in ihrem ganzen Umfange ein so bedeutendes Gerontoxon, wie ich es bisher noch nicht gesehen hatte. In ihrem ganzen Umfange fand ich daher auch in beiden Augen die Linse und die Kapsel getrübt. Die Trübung war fast 1 Linie breit, hatte eine sehr gesättigte, weisse Farbe und ein strahlenförmiges, hie und da blätteriges Ansehen. Die Mitte beider Linsen war ganz durchsichtig und beide hatten eine schwach gelbliche Färbung. Ausserdem fand ich in beiden Augen die Netzhaut von sehr weisser Farbe, sehr fest und fast um die Hälfte verdickt.

Am 11. October 1830 untersuchte ich die beiden braunen Augen eines 51jährigen an Phthisis pulmonum verstorbenen Mannes, bei dem sich leichte Verknöcherungen im Arcus aortae und starke an beiden Arteriis ophthalmicis fanden. An dem unteren Rande beider Hornhäute befand sich ein kleines, schwaches Gerontoxon, welches, wie ich beim genauen Untersuchen der Cornea sah, besonders nur im Bindehautblättchen und in den äusseren Lamellen der Hornhaut seinen Sitz hatte. In beiden Augen fand ich, wiewohl ich sie mit einer trefflichen Lupe untersuchte, in der Linse und Kapsel keine Spur von Trübung; die Linsen hatten nur in ihrer Mitte eine etwas in's Gelbliche spielende Färbung. Die Netzhaut war überall etwas dicker und fester als gewöhnlich, mit vielen ziemlich grossen Blutgefässen, die von hinten nach vorn geschlängelt verliefen, durchzogen, und es erforderte etwas Gewalt, um sie von der Glashaut zu trennen. —

Am 12. October 1830 untersuchte ich die beiden blauen Augen einer 74jährigen an einer chronischen Carditis gestorbenen Frau, bei der die Valvulae semilunares, die Aorta und die Kranzarterien des Herzens sehr verknöchert waren. Der Kopf durfte nicht geöffnet werden. Beide Hornhäute zeigten einen starken zirkelförmigen Arcus senilis, an dessen Stelle die Lamellen der Hornhaut nicht mehr zu unterscheiden waren; sie bildeten eine homogene Masse, welche nach innen weiter nach hinten sich erstreckte, als auf der äusseren Seite der Hornhaut. Beide Linsen waren in der Mitte durchsichtig und gelblich gefärbt. Auf beiden hinteren Linsenkapseln, und nur begrenzt in der Linse selbst, fand sich der halbmondförmige Arcus senilis stark und deutlich ausgebildet, und am unteren Theile desselben auf und neben ihm in jedem Auge 3 — 4 kleine faltige, weisse Erhabenheiten und nach aussen auf beiden Kapseln eine sehr bedeutende, fast fleckige, wohl 2 Linien lange weissliche Erhabenheit, die sich um den unteren Rand der Kapsel umschlug und etwas auf die vordere Fläche derselben verbreitete, wo auch einzelne kleine, weisslich-graue Streifen und zwei kleine faltige Erhabenheiten zu sehen waren. Das Centrum der Linsen war ganz durchsichtig. Die Hörner der halbmondförmigen Trübung endeten aber nicht im Diameter der Kapsel, sondern gingen über diesen noch fast 2 Linien weit hinaus, so dass am oberen Kapselrande nur ein kleiner nicht getrübter Raum blieb. Merkwürdig war die fast gleiche Ausbildung des Arcus senilis in beiden Augen; in dem einen waren nur ein Paar faltige Erhabenheiten mehr. — Die Netzhaut war mit Blutgefässen vielfach durchzogen; die übrigen Theile des Bulbus aber gesund. (Tab. III. Fig. 4.)

Am 18. October 1830 untersuchte ich die beiden braunen Augen einer 73jährigen an Marasmus gestorbenen Frau; im Gehirn zeigten sich keine Verknöcherungen und äusserlich fand ich die Pupillen nicht getrübt; aber auf beiden Hornhäuten am unteren Rande ein mässig ausgebildetes Gerontoxon, das sich nur sehr schwach am oberen zeigte. Dem entsprechend entdeckte ich auf der hinteren Fläche der Kapsel und theilweise in der Linse selbst, nicht aber am unteren Rande, sondern zwischen diesem und dem Diameter eine halbmondförmige, weissliche ungleiche Trübung und 2—3 längliche, weisse Streifen zwischen diesem Bogen und dem Rande der Kapsel. Die Linsen waren gelblich, aber fast durchsichtig. Die übrigen Theile des Auges waren normal gebildet.

Alle diese Untersuchungen habe ich gleich, nachdem ich die Augen aus den Leichen genommen, angestellt; die Augen waren immer frisch; die Innhaber 20—24 Stunden todt. Im Ganzen untersuchte ich 23 Augen.

---

Die halbmondförmige Verdunkelung an dem Rande der Hornhaut, welche man Gerontoxon, Arcus senilis, Macula arcuata, am bezeichnendsten wohl mit Beer Marasmus senilis corneae, nennt, ist eine nicht seltene Erscheinung im höheren Lebensalter, deren ungewöhnlich frühes Auftreten theils durch anhaltenden Missbrauch der Augen, besonders durch Ueberanstrengung derselben, theils durch einen überhaupt zu früh eintretenden allgemeinen Marasmus begünstigt zu werden scheint, deren gänzlicher Mangel aber bei alten Leuten zu den Seltenheiten gerechnet werden muss. Diese Verdunkelung hat immer eine weissgraue Farbe, welche am Rande der Hornhaut am gesättigsten ist und

sich nach der Mitte zu allmählig verwischt. Die Ausbreitung derselben bietet grosse Mannigfaltigkeit dar; am gewöhnlichsten findet sie sich nur an der unteren Hälfte der Hornhaut, und reicht nach oben mit ihren seitlichen Endpunkten zu dem queeren Durchmesser derselben. — Nicht selten aber sieht man sie gleichzeitig, doch, so viel mir bekannt ist, nie allein, auch am oberen Hornhautrande; sie erstreckt sich ferner mehr oder weniger weit zu dem Centrum der Hornhaut hin und bei einem Greise, wo oben und unten sich ein Gerontoxon fand, blieb nur noch ein sehr schmaler Theil in der Mitte der Hornhaut durchsichtig. Dass sie aber allmählig die ganze Hornhaut einnehmen könnte, erinnere ich mich nie gehört zu haben und habe es bis jetzt nicht gesehen. Sie ist an beiden Augen nicht immer gleich stark und gleich weit verbreitet, ja fehlt auf einem oft gänzlich, während sie auf dem anderen sehr bedeutend ist. — Ich habe mehrmals mit dieser Verdunkelung versehene Hornhäute anatomisch untersucht und die verdunkelten Partieen in eine homogene, zuweilen speckartige Masse umgewandelt gefunden, welche oft einen ziemlichen Grad von Festigkeit besass; von der lamellenartigen Struktur konnte ich nichts mehr entdecken; die Lamellen waren zu einer Masse mit einander verwachsen und dies fand ich in einem höheren Grade an den äusseren Lamellen, als an den inneren. Den an der Hornhaut anliegenden Theil der Sklerotika fand ich in seiner Struktur nie verändert. Bei sehr geringem Grade der Verdunkelung schien mir nur das Bindehautblättchen der Hornhaut allein, zuweilen wenige der vorderen Lamellen in ihrem Gewebe verändert zu seyn. —

Der Zufall führte, wie oben angegeben, zuerst den Professor von Ammon zu der Entdeckung

einer dem Anschein nach ganz gleichen Verdunkelung in dem der Lage nach entsprechenden Theile der Krystalllinse. Denn wenn gleich der berühmte Beer in seinem Lehrbuche der Augenkrankheiten Bd. 2. p. 79. einen ähnlichen Process auch bei alten Leuten in der Krystalllinse, doch mit dem Unterschiede beobachtete, dass hier das Centrum zuerst verdunkelt werde, dort die Peripherie, so scheint er mir den bei alten Leuten in der Regel im Centrum beginnenden Linsenstaar gemeint zu haben, wenn anders meine Vermuthung richtig ist, dass der Marasmus senilis der Linsen und Kapsel von einem grauen Staar durchaus verschieden ist und nie in eine vollständige Trübung der Linse und Kapsel übergeht. Die Gründe für diese Ansicht, welche sich auf frühere Erfahrungen anderer Beobachter und meine so eben mitgetheilten Untersuchungen stützen, lassen sich in Folgendem etwa zusammenfassen. —

Zuvörderst lässt sich aus den anatomischen Verhältnissen des Auges nachweisen, dass der Marasmus senilis der Hornhaut und derjenige der Linse und Kapsel eine und dieselbe Ursache theilen. Die Trübung nemlich ist Folge eines allmählig aufgehobenen Stoffwechsels in dem betheiligten Organ, und dieser wird herbeigeführt durch die von dem höheren Alter bedingte allmählige Verschliessung und Verwachsung der Blutgefässe und den gleichzeitig aufgehobenen jene belebenden Nerveneinfluss. So erklären die besten Beobachter nun zunächst das Entstehen des Arcus senilis in der Hornhaut und sie fanden, dass die Lamellen derselben sich nach und nach einander näherten und unter einander verwuchsen, nachdem zuvor die zwischen denselben befindliche Feuchtigkeit in immer sparsamer werdender Menge secernirt wurde, wie dies auch bei anderen Organen z. B. den Gelenken im

hohen Alter zu geschehen pflegt. Wenn es auch nicht geleugnet werden kann, dass der grösste Theil der Gefässe, welche sich auf der hinteren Kapselwand verbreiten, Zweige der Arteria centralis retinae sind, wie dies schon Zinn und Sömmerring nachgewiesen haben, so erhält dieselbe doch auch ausserdem eine nicht geringe Menge aus den Arteriis ciliaribus posticis, welche, nachdem sie die Sklerotika durchbohrt und sich mit Zweigen der Gefässe der Bindehaut des Augapfels vereinigt haben, zum Rande der Hornhaut gehen, welche Gefässverbindung und Verzweigung besonders ausführlich von Baerens in seiner Monographia systematis lentis crystallinae Tubing. 1819. S. Radius Script. ophthalmol. minor. Vol. I. p. 43. sqq. beschrieben worden ist. Am zahlreichsten gehen diese nur eine helle Flüssigkeit enthaltenden Gefässzweige, welche in grösserer Anzahl zuführende, als zurückführende sind, zur hinteren Fläche der Kapsel, während die vordere nur mit sehr wenigen versehen ist, in welcher Gefässverzweigung ich denn auch den Grund finde, dass ich nur erst einmal unter so vielen Augen und nur schwach angedeutet eine Trübung der vorderen Kapselwand gesehen habe. Der Analogie nach zu schliessen verwachsen auch oder verschrumpfen aus der gleichen Ursache, in dem höheren Alter, diese die Reproduktion der Kapsel und dadurch auch der Linse unterhaltenden Gefässe und am frühsten da, wo sie am zartesten sind, in der Nähe jener Organe, am Rande derselben und geben auf die nämliche Weise zu den beschriebenen Trübungen der durchsichtigen Gebilde Anlass. Zu der genetischen Erklärung dieses Arcus senilis der Kapsel und Linse scheint mir auch der Umstand sehr wichtig, dass ich in einigen Fällen gleichzeitig bedeutende Verknöcherungen in den Arteriis ophthalmicis gefunden habe und fernere Untersuchun-

gen werden es sicher bestimmen, ob sich diese in der Mehrzahl der Fälle vorfinden.

Dieser physiologische Consens wird aber auch zweitens noch dadurch besonders deutlich, dass die Trübung in beiden Organen sowohl hinsichtlich der Lage, als Ausdehnung, so viel meine Untersuchungen ergaben, sich in der Regel ganz gleich ist. — So wie nie der Arcus senilis der Hornhaut als Centraltrübung vorkommt, sondern stets nur die Peripherie derselben einnimmt, eben so habe ich auch den Arcus senilis der Kapsel oder Linse oder beider zugleich nur an ihrem äusseren Umfange beobachtet und nur in ein Paar Fällen breiteten sich leichte flockige oder strahlige Trübungen nach dem Mittelpunkte hin, ohne aber diesen zu erreichen und somit das Sehen zu beeinträchtigen. — Das Gerotoxon kommt ferner, wie oben gesagt, am häufigsten an der unteren Hälfte der Hornhaut vor und merkwürdig genug beobachtete ich entweder allein oder doch am deutlichsten ausgesprochen z. B. wo Linse und Kapsel zugleich diese Verdunkelung zeigten, den Arcus senilis an der unteren und hinteren Hälfte der Kapsel oder Linse, am seltensten aber an der oberen Hälfte. — Daher denn auch die Form beider Arten der Verdunkelung sich im Allgemeinen immer entsprach; es war die halbmondförmige, die sich sogar in einigen Fällen selbst in den kleinen, perpendikulären, weisslichen, von einander abgesonderten faltigen Erhabenheiten (die vielleicht durch eine anomale Ernährung und Verdickung der Gefässe entstehen) aussprach; und wie bei dem Gerontoxon der äussere Rand immer sehr scharf begrenzt ist, war auch bei der Verdunkelung der Kapsel der untere Rand jener stets der am genauesten begrenzte, während der obere sich meist allmählig verwischte. Aenderte sich diese halbmondförmige Gestalt bei einem

vollständigen Gerontoxon in eine Kreisform um, so fand ich einmal auch eine Kreistrübung in der Linse und in einem Falle einen fest geschlossenen Kreis in der Kapsel. Merkwürdig war auch die Uebereinstimmung, dass, wenn die Endpunkte des Gerontoxon wie gewöhnlich nur bis zum queren Durchmesser der Hornhaut reichten, auch die der Trübung in der Kapsel den horizontalen Durchmesser derselben nicht überschritten. — Besonders aber in dem Grade der Ausbildung und Färbung stimmten beide Arten von Trübungen sehr mit einander überein. War das Gerontoxon von sehr gesättigter weisser Farbe und grosser Breite, aber nur an dem unteren Segment der Hornhaut, so fand ich die Trübung entweder in der Kapsel allein schon stark, einmal sogar doppelt, oder sie fand sich auch in dem entsprechenden Theil der Linse vor, oder es gingen von ihrem concaven Rande einzelne Flocken oder Streifen ab, oder auf der halbmondförmigen Verdunkelung sassen kleine weisse faltige Erhabenheiten. — War das Gerontoxon dagegen klein und von schwacher Färbung, so war die Trübung, die dann nur in der Kapsel allein wurzelte, sehr zart, oder sie fehlte in einem Auge ganz, ja einmal in beiden. — Wie sich die Linse und Kapsel bejahrter Leute in dem Falle verhalten, wenn kein Gerontoxon da ist, muss ich noch durch fernere Untersuchungen erforschen, indem drei Fälle, wo in den beiden ersten bei fehlendem Gerontoxon einmal eine schwache halbmondförmige Trübung der Kapsel, das andere Mal sich nur faltige Erhabenheiten fanden und in dem dritten, wo das eine Auge, welches kein Gerontoxon besass, auch die Kapsel und Linse ungetrübt zeigte, sich geradezu widersprachen. — Bei einem vollkommenen Gerontoxon endlich, wenn die ganze Peripherie der Hornhaut, besonders stark oben und unten

davon eingenommen war, fand ich nicht allein in der Kapsel, sondern auch in der Linse eine Verdunkelung; in letzterer an ihrem ganzen Umfange; doch blieb dieselbe an dem unteren Theile der Kapsel immer am deutlichsten und stärksten, und in einem Falle beobachtete ich auch am unteren Rande der vorderen Kapselwand weissliche Streifen und Erhabenheiten. — Am häufigsten kommt nach meinen Untersuchungen der Arcus senilis in der hinteren Kapselwand vor, und nur bei höherem Grade der Ausbildung dieses lokalen Marasmus sah ich die Linse entweder an ihrer unteren Hälfte oder an ihrer Peripherie getrübt, welche Erscheinung sich vielleicht daraus erklären lässt, dass die Reproduktion der Linse, welche von der Kapsel, mit der jene in einer organischen Verbindung steht, ausgeht, durch die unvollkommene Ernährung der Kapsel geschmälert wurde. — Ob diese eigenthümlichen Trübungen bei längerem Bestehen oder bei zur Knochenbildung sehr geneigten Individuen, z. B. arthritischen, zu den Verknöcherungen der Kapsel Anlass geben können, welche Morand, Janin, Gibson und Wardrop beobachtet haben, ist eine Frage, die ich mich für jetzt weder bejahend noch verneinend zu beantworten getraue. Mögen erfahrene Männer darüber bestimmen. —

Wenn es aus dem Gesagten schon ziemlich deutlich werden möchte, dass die eigenthümliche Verdunkelung der Kapsel und Linse ihrer Ursache und ihrem Wesen nach ganz identisch mit dem Arcus senilis der Hornhaut ist, demnach sich also als durchaus verschieden von dem grauen Staar der alten Leute bewährt, so will ich doch noch zur Vervollständigung des Ganzen einige speciellere Gründe dafür angeben. — Aus den Erfahrungen der bewährtesten Augenärzte und aus meinen wenigen eigenen geht es hervor, dass der graue Staar bei alten Leuten, wenn er ein Linsen-

staar ist, immer in der Mitte der Linse beginnt, indem der Kern derselben sich zu trüben anfängt, dass er eine dunkelgraue oder bräunliche, nie eine helle Farbe hat, und dass das Sehvermögen gleich anfangs gestört ist. — Die von mir beobachtete Trübung fand sich aber nie in der Mitte der Linse, diese, so wie die der Kapsel waren immer durchsichtig, das Sehvermögen, einen Fall von gleichzeitiger Amaurose ausgenommen, nie gestört, nie konnte ich durch die Pupille eine Trübung entdecken. Die Verschiedenheit dieser Trübung von einem Staar zeigt, wie ich glaube, am deutlichsten der vierte Fall, wo, wenn meine Ansicht richtig ist, gleichzeitig ein beginnender Linsenstaar, da der Kern der Linse sehr fest und bräunlich getrübt sich fand, zugegen war. — Ein Kapselstaar gehört bei alten Leuten zu den Seltenheiten; findet er sich aber, so ist nur in sehr seltenen Fällen zuerst die hintere Fläche der Kapsel getrübt, am häufigsten die vordere, und auch hier vorzugsweise der Mittelpunkt derselben. — Jedoch darf nicht geleugnet werden, dass dieser Staar zuweilen auch an der Peripherie der Kapsel die ersten Spuren zeigt; die Art der Trübung möchte ihn aber doch von dem Arcus senilis unterscheiden; es kommen nämlich mehr einzelne getrübte Schichten der Kapsel zu Tage, diese haben stets einen perlmutterähnlichen Glanz und eine solche Farbe, und ordnen sich nie zu einem so regelmässigen Halbkreis, als bei jenem es constante Erscheinung ist, sondern liegen hie und da in unregelmässiger Form als einzelne Schuppen und Blättchen, die von der Peripherie überall zum Mittelpunkt hinlaufen. —

Dies wäre es, was ich bis jetzt über den Marasmus senilis der Linse und Kapsel aufgefunden habe. Bei günstiger Gelegenheit werde ich meine Untersuchungen fortsetzen und sie in dieser Zeitschrift mittheilen.

## Erklärung der auf Tab. III. befindlichen Abbildungen zu dem vorstehenden Aufsatze.

Ich habe dieselben gleich bei den Untersuchungen der Augen angefertigt, und bürge für ihre Treue. —

Fig. 1. stellt die vordere und hintere Ansicht des rechten Auges des im ersten Falle erwähnten gelbsüchtigen Mannes dar, um die Ausbreitung des Gerontoxon und den Arcus senilis der Kapsel, die in ihrer normalen Lage geblieben, zu zeigen.

Fig. 2. Dieselben Ansichten des rechten Auges des im dritten Fall erwähnten Mannes. Die Linse in ihrer Lage mit der zirkelförmigen Trübung.

Fig. 3. Die hintere Ansicht des linken Auges der im sechsten Falle erwähnten Frau.

Fig. 4. Die beiden Hälften des rechten Auges der im zehnten Falle erwähnten Frau.

## Nachschrift des Herausgebers.

Indem ich Herrn Dr. Schön meinen verbindlichsten Dank für diese interessanten und gründlichen Mittheilungen bringe, bescheide ich mich sehr gern, dass derselbe sehr Recht hat, wenn er den besprochenen Consens zwischen cornea und Linse und der Kapsel nicht einen pathologischen nennen will. Ich habe dieses gewisser Maassen schon durch die Frage angedeutet: „das wäre ja ganz offenbar ein arcus senilis lentis crystallinae!?“ aber freilich darin gefehlt, dass ich in der Ueberschrift zu jener Notiz von einem consensus morbosus ex situ partium sprach. Dass bei den erwähnten Erscheinungen ein blosser Consens, und kein pathologischer, obwaltet, der wohl deshalb besteht, weil cornea und Linse, wie dessen Kapsel, hinsichtlich der Structur und der Vegetationsweise Einem Systeme, dem sogenannten Hornsysteme, angehören, und aus Einer Quelle ernährt werden, das hat der gründliche Verfasser der ersten pathologischen Anatomie des Auges auf das Umsichtigste bewiesen! Ich erlaube mir nun noch folgende Anfrage. Ich habe seit kurzer Zeit zweimal beobachtet, dass bei ganz runden, überall gleich breiten Gerontoxen, die ich schon öfters gesehen habe, und von denen ich Abbildungen besitze, sich in der Mitte der Hornhaut, den Pupillarrändern gegenüber, ein zweiter arcus senilis, jedoch nur zur Hälfte, einmal in dem obern, das andere Mal in dem untern Theile der cornea, gebildet hatte. Dieser zweite halbe Grei-

senbogen hatte die Gestalt einer Mondsichel in beiden Fällen, und, durch die Lupe betrachtet, bestand er aus kleinen schmalen sparrenähnlichen weissen Streifen, wie dieses beim Gerontoxon auf der Linsenkapsel oder der Linse der Fall ist. Die Hornhaut bekam hierdurch das Ansehen einer grösseren Convexität. Beide Individuen hatten viel, und oft an Gicht gelitten, zu beiden ward ich wegen einer gichtischen Ophthalmie gerufen, die in ihren letzten Stadien desshalb sehr hartnäckig war, weil die Entzündung aus den Hornhäuten, da wo die Gerontoxen sich befanden, nicht weichen wollte. Bei Beiden hatten sich die innern halben Greisenbogen während der Ophthalmie vergrössert, aber schon vor derselben existirt. Sie verkleinerten sich in beiden Fällen, nach beschwichtigter allgemeiner und örtlicher Arthritis, durch die örtliche Anwendung der Tinctura Thebaica. An den Augen beider Individuen (das eine war 44 das andere 47 Jahre) bemerkte ich eine, offenbar an den Pupillarrändern dunklere, im Centrum der Pupille hellere, weissliche Trübung der Linse oder Linsenkapsel — beide sahen nur mittelmässig. — Ist in diesen Fällen auch wohl ein zweites inneres Gerontoxon der Linse oder ihrer Kapsel vorhanden? Ich wage nicht hieran zu zweifeln. — Sectionen können dieses allein entscheiden.

# XI.

## Beiträge zur Verpflanzung der Hornhaut

von Herrn Dr. J. F. Dieffenbach,
dirigirendem Wundarzte der Charité und praktischem Arzte in Berlin.

Die Idee Reisingers, [1]) die vollkommen verdunkelte Hornhaut eines Menschen durch die eines Thieres zu ersetzen, ist gewiss eine der kühnsten Phantasieen, und es wäre der höchste Preis der Chirurgie, wenn diese Operation gelänge. Bis jetzt hat man sich meines Wissens nur mit Transplantationsversuchen der cornea eines Thieres auf das Auge eines andern beschäftiget, aber noch keinen Fall aufzuweisen, der nur einigermassen gelungen zu nennen wäre. Ich kann diese unangenehmen Erfahrungen leider nur bestätigen, und bezweifle, dass die Operation, so wie man sie bisher gemacht hat, je gelingen werde. Es sind damit so viele Schwierigkeiten verknüpft, die Verletzung des Auges wird dadurch so complicirt, dass, wenn auch wirklich die Anheilung der Hornhaut erreicht würde, Eiterung, Ausschwitzung und Verwachsung im Innern des Auges Statt finden, und die Früchte der

1) Siehe dessen Bairische Annalen I. B. 1 St. Sulzbach 1824. in 8. S 207. „Die Keratoplastik, ein Versuch zur Erweiterung der Augenheilkunst." d. H.

vorhandenen durchsichtigen Hornhaut nicht geniessen lassen würden. [2]) Dabei fragt es sich nun noch ganz besonders, ob eine ganz getrennt gewesene cornea, wenn sie auch wieder anwüchse, ihre Glashelle behalten, und nicht die Farbe des Milchglases annehmen würde.

Die Besorgniss der Trübung der getrennt gewesenen Hornhaut folgte aus meiner mehrmaligen Beobachtung an Menschen, wo gelappte Hornhautwunden, bei denen der Lappen etwa nur ein Dritttheil seines Umfanges im Zusammenhange geblieben war, nach vollendeter Heilung zur Hälfte eine leukomatöse Undurchsichtigkeit annahm. Der eine Fall kam bei einem jungen Manne vor, der sich das Auge an einer zerbrochenen Fensterscheibe verletzt hatte; der andere bei einem Kinde, welchem ein scharfes Messer in's Auge gedrungen war. Die Lappen waren regelmässig, nahmen den grössten Theil der Hornhaut ein und hingen nebenbei. Bei dem Kinde war die Linse und ein Theil des Glaskörpers vorgefallen. Die Heilung erfolgte bei der strengsten antiphlogistischen Behandlung, aber mehr als die Hälfte des Lappens blieb weiss und undurchsichtig; das Sehvermögen war nicht ganz verloren.

Darauf stellte ich eine ziemlich grosse Reihe von Heilungsversuchen gelappter Hornhautwunden, mit breiten oder sehr schmalen ernährenden Brücken der Lappen, an Augen von Kaninchen, Hühnern und Tauben an. War der Verbindungsstreifen so schmal, dass der Lappen sich zusammenrollte, so heftete ich ihn mit zwei bis drei Knopfnäthen, indem ich mit der

---

2) Schön hat Reisinger's Keratoplastik mit Gründlichkeit und Umsicht beurtheilt in: Rust's Magazin B. XXIII. N. 2. S. 352. „Einige Worte über Keratoplastik." d. H.

feinsten Sticknadel einen haarfeinen seidnen Faden durch die Ränder führte. Bisweilen wurde der ganze Lappen verdunkelt, mitunter aber nur ein kleiner Theil, und es war mir besonders dabei die Möglichkeit der Anwendung der Nath bei der Hornhaut, obgleich nur ihr äusserster Rand und die conjunctiva durchstochen wurde, der Faden also nicht in die vordere Kammer hineinreichte, wichtig. Schon am zweiten Tage mussten die Näthe entfernt werden, welches bei der heftigen Entzündung des Auges immer mit Schwierigkeiten verbunden war. Mehrmals ging indessen die ganze vordere Augenkammer durch Eiterung verloren; ein völliges Absterben des Lappens kam dagegen nur äusserst selten vor.

Die Schwierigkeiten, einen ganz getrennten Hornhautlappen, oder eine ganze Hornhaut an die Stelle einer andern zu verpflanzen, sind so gross, dass bis jetzt nur sehr wenige Versuche der Art angestellt worden sind. Der Vorfall der Linse und des corp. vitr. sind bei der Wiederanheftung des Lappens fast unvermeidlich, und die Enzündung, welche darauf folgt, ist so heftig, dass das Auge fast immer in Eiterung übergeht, und nach vollendeter Heilung sich atrophisch zeigt. Die Hornhaut zeigte nie eine Verklebung mit den Rändern, und musste immer in den ersten Tagen entfernt werden.

Hierauf verfiel ich auf folgende Methode, bei welcher das Auge verhältnissmässig viel weniger leidet, und kein Vorfall der Linse oder des Glaskörpers entsteht. Ich machte z. B. bei dem Auge eines durch breite Pflasterstreifen eingewickelten und gut gehaltenen Kaninchens mit einem Staarmesser einen Hornhautschnitt nach oben, als wollte ich die Jägersche Cataractoperation ausüben. Darauf befestigte ich die Mitte

des Randes des Lappens an den stehen gebliebenen Umkreis der Cornea mittelst einer haarfeinen Nath. Dann setzte ich die Schnitte an beiden Seiten nach abwärts fort, und legte noch zwei Näthe an, worauf ich zuletzt die unterste Verbindungsbrücke mit einer Augenscheere durchschnitt, und auch an dieser Stelle die Befestigung durch zwei Suturen machte.

Auch in keinem einzigen Falle, wo ich die Operation auf das sorgfältigste machte, gelang die Anheilung der Hornhaut, sie erschien in den ersten Tagen weiss, zeigte keine Spur von Vereinigung, das Auge war auf das heftigste entzündet, und die Näthe eiterten theils durch, theils mussten sie aufgeschnitten werden; und das Auge heilte dann mit verkümmerter Form, seiner Kugelgestalt beraubt.

Auf diesem Wege scheint also die Transplantation der Hornhaut nicht wohl erreichbar, und doch behalte ich mir die Mittheilung der Versuche vor, welche ich auf eine andere Art zu machen gedenke.[3]) Das Misslingen der Wiedervereinigung getrennter Hornhautbogen liegt durchaus nicht darin, dass dies Gewebe nach seiner Trennung vom Mutterboden schnell seine Vitalität verliere, oder überhaupt keine Neigung zur ersten Vereinigung habe, vielmehr zeigt sich diess bei der Hornhaut in einem sehr hohen Grade, und wir sehen grosse Wunden in ihr in kurzer Zeit heilen. Bei den wiedervereinigten ganz getrennt gewesenen Lappen ist die fortwährend durch die Zwischenräume der Nath durchsickernde wässerige Feuchtigkeit des Auges gewiss ein eben so grosses Hinderniss der Heilung, als bei Wunden, welche fortwährend durch Urin

3) Möchte es Herrn Dr. Dieffenbach gefallen, dieselben in dieser Zeitschrift mitzutheilen. d. H.

befeuchtet werden. In jenen einfachen Hornhautwunden tritt dagegen in Folge der Reaction so schnell eine Ausschwitzung und Verklebung ein, dass die Einwirkung der salzigen Feuchtigkeit auf die Wundfläche ohne besondern nachtheiligen Einfluss bleibt.

Es wäre daher eine Operationsmethode zu versuchen, bei welcher die zu transplantirende Hornhaut nicht dem Einflusse des humor aqueus ausgesetzt wäre, nämlich *eine Hornhaut auf die andere zu verpflanzen*, dabei nicht die vordere Kammer zu öffnen, und erst nach vollkommener Anheilung in einer spätern Zeit, von einer neuen Incisionswunde aus die alte verdunkelte Hornhaut heraus zu schneiden, wie man ein Stück aus der Iris excidirt, und so den Lichtstrahlen einen Einfall in das Innere des Auges verschafft. Die Operation möchte wohl auf folgende Weise am leichtesten auszuführen seyn. Man mache eine kreisförmige Incision um den Rand der cornea und trenne die Conjunctiva $\frac{1}{3}$ Linie in der ganzen Peripherie los, in diese kreisförmige Wundfurche passe man ganz genau die sorgfältig zugeschnittene Hornhaut eines Thieres, (für ein menschliches Auge würde die eines Schweins am besten passen) und lege dann 6—8 feine Näthe an, brauche aber die Vorsicht, dass man nur den Rand der kreisförmig gelössten Bindehaut durchsteche. Gelingt die Verwachsung, so mache man später mit dem Messer einen Hornhautschnitt erst durch die obere, dann durch die untere Hornhaut, welche letztere man dann vollends mit einer Augenscheere ausschneidet. Sollte eine abermalige Verschliessung dieser grossen Oeffnung entstehen, so müsste die letztere Operation wiederholt werden.

# XII.

## Ueber die
## Excision der Central-Leukome aus der Hornhaut

von

Herrn Dr. J. F. Dieffenbach,

dirigirendem Wundarzte der Charité und praktischem Arzte in Berlin.

---

Leukome in der Mitte der Hornhaut, wenn sie vollkommen weiss, dick und prominirend sind, sind in der Regel unheilbar. Versuche bei Thieren hatten mich indessen überzeugt, dass man aus der Mitte der Hornhaut ein Myrthenblattförmiges Stück ausschneiden [1]) und bisweilen eine genaue Vereinigung der Wundränder durch ein bis zwei angelegte Suturen erreichen könne, wodurch die Hornhaut eine sphärische Gestalt erhält. Da die Anlegung der Näthe nach gemachter Excision schwierig ist, so führte ich die Fäden zuerst durch die Hornhaut und die Augenkammer, und excidirte dann halb mit dem Messer, halb mit der Scheere, ein längliches Stück mit zwei scharfen Spitzen zwi-

---

1) Dieser Vorschlag ging von Darwin aus. Zoonomie a. d. E. v. Brandes. Hannover 1795. Abth. I. K. I. 1. 3. N. 14. Sodann ist zu vergleichen: Mösner Dissert. de conformatione pupillae artificialis. Tubingae 1823. in 8.

schen der angelegten Ligatur, deren Enden dann zusammengeknüpft wurden. Mislang die Operation, so waren heftige Entzündung und eine weisse Narbe, selbst der Verlust des Auges bisweilen die Folge dieser Versuche; sie wurden sämmtlich bei Kaninchen angestellt.

Eine höchst gelungene Operation dieser Art, die ich nur einmal bei Menschen zu unternehmen Gelegenheit hatte, theile ich hier mit. Ein zweijähriges Mädchen hatte in Folge eines scrofulösen Hornhautgeschwüres ein blendendweisses, stark erhabenes Leucoma centrale auf dem rechten Auge bekommen. Ich führte hier eine Nadel etwas vom Rande des Leukoms entfernt durch die Hornhaut und die vordere Augenkammer, machte den ersten Schnitt mit dem Messer, und den zweiten, durch welchen ich den Lappen aus der ganzen Dicke der cornea sammt dem Leukom entfernte, mit einer feinen Scheere. Darauf knüpfte ich die Nath und schnitt die Fäden kurz ab. Aeusserlich wandte ich Eisumschlag und viele Blutegel, innerlich abführende Salze an. Als ich am dritten Morgen den Faden entfernte, war das Auge zwar heftig entzündet, aber die Wunde verklebt. Man bemerkte nach völliger Heilung nur an der Stelle, wo die Ligatur gelegen hatte, einen kleinen Flecken, die Narbe ist überall klar, die Gestalt der Cornea ist sphärisch. Das Kind sieht mit dem Auge vollkommen.

# XIII.

## Ueber eine merkwürdige Eigenthümlichkeit im Bau der Augen und Thränenwerkzeuge bei den Geckonen.

Vom
Herrn Professor Dr. Johannes Müller
zu Bonn.

---

Schon lange hatte ich mich von der Richtigkeit der Entdeckung des Herrn J. Cloquet überzeugt, dass die Augen der Schlangen nicht frei liegen, wie bei den meisten Thieren, auch nicht bloss von einer durchsichtigen Lamelle bedeckt sind, wie beim Aal und andern Fischen, sondern dass sie frei in einem Raume sich bewegen, in welchen die Thränen gelangen, und welcher vorn durch eine unbewegliche, von Oberhaut bedeckte, Capsel vollkommen geschlossen ist. Hr. Cloquet hat gezeigt, dass diese Capsel aus 3 Membranen besteht, einer äussersten, welche eine Fortsetzung der Epidermis ist und mit dieser abgeworfen wird, einer mittlern eigenthümlichen Haut, welche man als Fortsetzung der Cutis und als das Regenerationsorgan der Epidermis-Lamelle betrachten kann, und einer innersten Haut, welche sich am Rande der Capsel in die Conjunctiva des Auges und der Thränenwege fortsetzt. (Jul. Cloquet, mémoire sur l'existence et la disposi-

tion des voies lacrymales dans les serpens. Paris 1821. 4.) Rudolphi, welcher diese Entdeckung in seinem Grundriss der Physiologie T. II. 2. p. 60. anführt, drückt sich dabei auf eine Art aus, welche ein vollkommenes Missverständniss enthält und verbreiten kann. Er sagt nämlich, man begreife nun erst recht deutlich, *wie die Conjunctiva mit der Oberhaut abgeworfen werde.* In der That wird nicht die Conjunctiva abgeworfen; denn diese bekleidet die Thränenkapsel von innen und setzt sich dann, wie gewöhnlich, über die vordere Fläche des Augapfels fort; sondern nur die äusserste jener 3 Häute, von deren Existenz ich mich wiederhohlt überzeugt habe, nur die Oberhautlamelle der Kapsel wird beim Häuten abgeworfen. Wie sollte auch eine Schleimhaut abgeworfen werden können und wie sollte sie sich zu einer Kapsel wieder erzeugen?

Ich habe jene Organe bei mehreren Schlangen untersucht und immer dieselbe Bildung gefunden. Nach meiner vergleichenden Revision der verschiedenen Genera haben alle wahren Schlangen und selbst die Amphisbaenen diese höchst characteristische Bildung. Bei den Amphisbaenen ist die Kapsel zwar vorhanden, allein sie springt nicht vor, und die Haut, welche sich über das Auge fortsetzt, ist nur viel dicker; aber das Auge liegt frei unter dieser Haut, durch einen Zwischenraum von ihr getrennt, nicht wie beim Aal, wo die Haut mit der Oberfläche des Auges verwachsen ist, also die Conjunctiva fehlt, und wo überhaupt wegen des Mangels der Thränenwerkzeuge diese Bildung überflüssig und unmöglich ist.

Diese Augenkapsel giebt dem Auge der Schlangen einen eigenthümlichen, unverkennbaren, fast unbelebten Ausdruck, welcher sehr im Widerspruch steht mit den lächerlichen Fabeln von den Wirkungen des Schlan-

genblickes. Es schien mir diese Organisation so wichtig und eigenthümlich, dass ich sie als einen der auszeichnendsten Charactere der wahren Schlangen betrachtete, recht geeignet, um zur bessern und sicherern Systematik der zweifelhaften Schlangen, wie der Blindschleichen und Amphisbaenen, angewandt zu werden. Indem ich diese Vergleichung unternahm, hatte ich mir auch zur Aufgabe gemacht, nochmals alle genera der Eidechsen, in Beziehung auf die Bildung der Augenlider, zu untersuchen. Bei dieser Revision habe ich die unerwartete Beobachtung gemacht, dass es unter der grossen Abtheilung der Amphibien, welche man Saurier nennt, nur eine einzige Familie giebt, welche sich vor allen übrigen dadurch auszeichnet, dass sie im Bau der Augen und Thränenwerkzeuge ganz mit den Schlangen übereinkommt. Diess sind die *Geckonen*.

Man hat es als einen auszeichnenden Charakter in die Beschreibung der Geckonen aufgenommen, dass ihre Augen sehr gross und vorspringend, und dass ihre Augenlider auf eine ganz kleine ringförmige Falte um das Auge reducirt seien. Diese fast halbkugelförmig vorspringende durchsichtige Kapsel, welche den Geckonen eine sonderbare Physionomie ertheilt, ist aber nicht, wie man glaubte, das Auge selbst, sondern dasselbe Organ, welches die Schlangen besitzen. Die Kapsel besteht, wie bei den Schlangen, aus 3 sehr dünnen Lamellen, einer Oberhaut, einer mittlern eigenthümlichen Haut oder durchsichtigen Fortsetzung der Cutis, und einer innersten, welche sich am Rande der Kapsel nach hinten umschlägt, um als Conjunctiva die vordere Hemisphäre des Augapfels zu überziehen. Die Thränen gelangen also auch hier in eine von dem Auge geschlossene Kapsel, und aus dieser in den Thränencanal; das Auge bewegt sich, wie bei den Schlan-

gen, hinter einer unbeweglichen Kapsel vollkommen frei. Ich werde hier nicht den Einfluss untersuchen, welchen diese Bildung des Sehorgans auf das Sehen selbst bei den Schlangen und Geckonen ausübt, indem die Organe der Refraction sich verstärken, ich will hier nur die naturgeschichtliche Bedeutung dieser anatomischen Anomalie im Auge behalten. Alle Arten der Geckonen, welche im naturhistorischen Museum zu Bonn aufbewahrt werden, haben diese Bildung, auch das genus *Phyllurus*. Anatomisch untersucht habe ich Exemplare zweier Arten, die sich in meiner Sammlung befinden, einen grossen ausländischen Gecko und mehrere Exemplare der kleinern Art, welche sich in der Provence findet und die ich von Herrn Roux in Marseille erhalten habe, Gecko mauritanicus.

Alle übrigen haben nichts entfernt ähnliches. Denn dass das Augenlid bei den Chamaeleonen ein einfacher ringförmiger Schleier ist, der nur eine kleine der Pupille entsprechende Oeffnung hat, kann nicht hieher gehören. Dieser Schleier ist nicht durchsichtig, sondern so gebildet, wie die Haut des Chamaeleons überhaupt.

# XIV.

## Die Sclerectomie [1])

oder

## die künstliche Pupillenbildung in der Sclerotica

nach eigenen Erfahrungen und Operationsversuchen dargestellt

vom

Herausgeber.

---

### Erstes Fragment.

Mox forte eveniet, ut, experimentis de optima operandi methodo in cadaveribus institutis, periti ophthalmiatri in vivis operationem novae pupillae artificialis in sclerotica aperiendae suscipiant, et hac quoque methodo apud caecos alias insanabiles gratiam ineant!

J. H. F. de Autenrieth.

L. Schmid Dissert. De pupilla artificiali in sclerotica aperienda.

Tubingae 1814. in 8. p. 22.

Die Zahl derjenigen Blinden, welche der Sehkraft durch staphylomatöse Metamorphose der Augen beraubt sind,

---

1) Das Wort Scleroticectomia (v. σκληρωτικά, scil. μηνιγξ), welches fast alle Schriftsteller über Augenkrankheiten gebrauchen, ist nicht zu billigen. Ich halte das kürzere Sclerectomia für richtiger. (v. σκληρα, die feste Augenhaut, τομη, τομος, der Schnitt, und ἐκ aus.) Es wäre überhaupt zu wünschen, dass man künftig nur von einer Scleritis, nicht aber Sclerotitis, von einer Scleronyxis, nicht aber Scleroticonyxis u. s. w. spräche und schriebe!

ist sehr gross. Nicht Wenige dieser Unglücklichen haben jedoch keine ganz unbedeutende Lichtempfänglichkeit bewahrt, vermögen die Umrisse grosser Gegenstände zu erkennen, und sind daher im Stande, ohne Führer selbst unbekannte Wege zu gehen, während bei weitem die Meisten in stets gleich dunkler Nacht wandeln, die nur selten auf Augenblicke durch subjective Lichterscheinungen, wie durch Blitzstrahle aus schwarzen Wolken, erhellt wird. Der Menschenfreund weint bei dem Anblicke derselben, und der Arzt sieht mit Unwillen hier auf die engen Schranken seiner Kunst.

Forscht man den Ursachen dieser verschiedenen Abstufungen zwischen Lichtempfänglichkeit und Sehfähigkeit in staphylomatösen Augen Erblindeter nach, so ist nur von anatomischen Untersuchungen derselben Aufschluss zu erhalten. Die Resultate vieler von mir im Laufe mehrerer Jahre gemachten Zergliederungen durch Staphylome metamorphosirter Augen sind folgende:

1.) Die Hornhaut ist der Sitz des Staphyloms; das Wesen dieser Krankheit ist undurchsichtige [2]) Wucherung der cornea, die jedoch nicht überall gleichartig ist, sondern an der Stelle gewöhnlich am stärksten gefunden wird, welche nach aussen am meisten hervorragt, und gewöhnlich im Mittelpunkte der Hornhaut, sehr selten an dem einen oder dem andern Seitentheile sich befindet. Die conjunctiva corneae ist meistens sehr innig mit der letzten Haut verbunden, und fast gar nicht von ihr zu trennen, es bilden sonach diese Häute Eine Masse. Was:

---

2) Abtragung des Hornhautstaphyloms in operativer und anatomisch-pathologischer Beziehung v. Herausgeber in Bd. I. Heft 1. p. 100. der Zeitschrift für die Ophthalmologie.

2.) das Verhältniss der degenerirten Hornhaut zur Iris betrifft, so ist sehr häufig complete oder partielle Verwachsung der letzteren mit der ersteren vorhanden, (Synechia anterior completa seu partialis); jedoch giebt es auch Staphylome, wo durchaus keine Verwachsung der Iris mit der hintern Hornhautfläche zu finden ist, und wo man bei der anatomischen Untersuchung derselben ausser Hornhautwucherung gar nichts krankhaftes wahrnimmt, was auf die Entstehung der staphylomatösen Wucherung Einfluss hätte haben können, da die an der frei liegenden Iris wohl dann und wann vorkommenden pathologischen Zustände, als: Synizesis pupillae etc. auf die Genesis des Staphyloms bezuglos sind.

3.) Was den Zustand der Iris bei der Synechia partialis und completa betrifft, so nimmt man nicht selten wahr, dass die Heilkraft der Natur in so fern einen herrlichen Sieg feiert, als sie durch Ablösung der Iris vom Ciliarbande künstliche Pupillen bildet, durch die dann selbst bei sehr verdunkelter Hornhaut noch ein gewisser Grad des Sehens stattfinden kann; dass jedoch auch bisweilen die ganze Iris ohne Ablösung irgend eines ihrer Theile vom Ciliarbande, oder ohne partiellen Substanzverlust dicht an der Hornhaut anliegt und mit ihr verwachsen ist. Was das Erstere betrifft, so ist öfters ein grosser Theil z. B. fast die Hälfte des Irisparenchyms nicht mehr vorhanden, und man sieht dann einzelne Fäden von dem Ciliarbande in dem freien Raume zu den noch vorhandenen Iristheil hingehn, oder man bemerkt viele neben einander liegende cellenförmige Pupillen, die entweder nur auf einer Seite des Irisrandes stattfinden, oder von dem Mittelpunkte derselben wie die Strahlen vom Centrum ausgehen. (Tab. IV. Fig. 2. 3. 4.)

Es ist nicht leicht, den Grund dieser wunderbaren, bis jetzt, so viel mir bekannt ist, ganz übersehen gewesenen Erscheinung bestimmt anzugeben, obgleich man die Ursache des partiellen Verschwindens der Iris nur in vermehrter Aufsaugung suchen, und schwerlich etwas Anderes dieser Ansicht substituiren kann.

Zweimal fand ich in solchen Augen (es waren an ihnen in früher Zeit Depressionsversuche per Scleroticam gemacht worden) nur Ueberbleibsel der Krystallinsenkapsel, diese bald gross bald klein, oval oder rund, dünn oder dick, lagen immer in der Mitte der Iris, an der Stelle der frühern Pupille, und berührten bei nur zum geringen Theile aufgesaugter Iris die hintere Wand derselben; wenn dagegen diese zum grösseren Theile verschwunden war, hingen sie mit der degenerirten Hornhaut innigst zusammen, und bildeten bisweilen im Centrum derselben in das Auge hineinragende Protuberanzen.

Dagegen fand ich auch dreimal in staphylomatösen Augen, an denen nie Operationsversuche gemacht worden waren, dass die Linse sammt der Kapsel in völliger Integrität vorhanden war. Fand dieses Statt, so war auch gänzliche Pellucidität vorhanden. Einmal sah ich jedoch, dass die vordere ganz helle Kapselwand durch einen kleinen weissen Punkt mit der uvea fest zusammenhing. Die Linse war nie getrübt; nur einmal sah ich ihre vordere Kapselwand, die an der uvea dicht anlag, gelblich gefärbt und stärker als gewöhnlich. Der Glaskörper erschien in allen Augen gesund, d. h. er hatte seine Durchsichkeit und seine normale Consistenz bewahrt. Auf der choroidea, die mit der Sclerotica fest zusammenhing, fand ich dann und wann mehr Pigment als gewöhnlich. Die Netzhaut war meistens gesund; in der Mehrzahl der Fälle fehlte

der gelbe Fleck auf ihr nicht; ich sah jedoch auch nicht Einmal das Centralloch.

Aus dem hier Erzählten erklärt sich nun von selbst die verschiedene, wenn auch unvollständige Sehfähigkeit der durch Staphylome Erblindeten. Dadurch nämlich, dass ein Theil der Iris entweder ganz verschwunden ist (durch vermehrte entzündliche Aufsaugung), oder dadurch, dass eine partielle Ablösung des Irisparenchyms von den processibus ciliaribus sich gebildet hat, ist hinter der sehr verdunkelten, jedoch nicht ganz undurchsichtigen leukomatösen oder staphylomatösen Hornhaut eine neue Pupille entstanden, so dass die Lichtstrahlen, wenn auch mit Widerstand, zu den innern Theilen des Auges gelangen können.

Wer nun längere Zeit hindurch Blinde zu beobachten Gelegenheit gehabt hat, der weiss, wie gross der Einfluss dieser grösseren, geringeren, oder ganz aufgehobenen Lichtempfänglichkeit (denn Sehvermögen kann man dieses nicht nennen) auf das Physische, Moralische und Intellectuelle dieser Unglücklichen ist, und dass demnach von der spontanen Ablösung der Iris vom Ciliarbande, oder von ihrem partiellen Verschwinden durch Aufsaugung gar sehr Vieles für das grössere oder geringere Wohlbefinden der Blinden abhängt. Der Arzt, dieser minister naturae, erhält hierdurch einen wichtigen nicht zu übersehenden Wink. Da nämlich die hinter der verdunkelten, jedoch an den Scleroticalrändern meistens noch etwas durchsichtigen Hornhaut, liegende Iris auch ein unvollkommenes Sehen verhindert, so kann der Arzt in solchen Fällen durch eine Ablösung der Iris vom Ciliarbande dem eindringenden Lichte, wenn auch den Eingang hierdurch nicht öffnen, doch wenigstens bahnen, und es lohnte sich gar sehr der Mühe, in passenden Fällen

geradezu durch die Sclerotica hindurch die Iridodialyse von der Seite der Uvea aus zu machen. Natürlicher Weise ist hierbei Manches zu berücksichtigen. [3]) Ausserdem dass man auf diese Weise eine Art künstlicher Pupille in der Iris hinter der nicht eben sehr durchsichtigen cornea gewänne, entspränge hieraus noch der Vortheil, dass nach der Ansicht und Erfahrung einiger Aerzte [4]) die staphylomatöse Metamorphose hier-

3) Es kommt nämlich hier vorzüglich in Betracht, dass die Einführung des Häckchens, und die Ablösung der an der Hornhaut anliegenden Iris vom Ciliarbande im Dunkeln geschehen muss, weil dasselbe von der undurchsichtigen Hornhaut bedeckt ist. Hier muss freilich das Gefühl leiten, und man muss bei dem Acte der Fassung der Iris mittelst des Häckchens sich sehr hüthen, die Spitze desselben nicht in die hintere Hornhautwand zu senken; desshalb dürfte es zu rathen seyn, sich des einen oder des andern der bekannten Coreoncien zu bedienen. S. über die Iridodialyse durch die hintere Augenkammer. Jüngkens Lehre von den Augenoperationen. Berlin, 1829. in 8. Der neueste Schriftsteller über diesen Gegenstand ist van Onsenoort. „Bejdragen tot de Geschiednis der Vorming van een kunstigen Oogapfel in het algemeen en toot die voor Nederland in het bijzonder, inzonderheit: om deze Kunst bewerking, volgens geheel nieuwe Methoden en dartoe uitgedachte zeer eenvoudige instrumenten, le verrigten Gestaafd door practische gevallen. Door A. G. van Onsenoort, Med. et Chirurg. Dr. Eersten Officier van Gezondheit by de Armee etc. Met geklourde en andere platen Utrecht gedr. en te bekanen by N. v. d. Monde 1829. Ein Auszug hiervon befindet sich durch Bergener in v. Gräfe's und v. Walther's Journal für Chirurgie etc. B. XIV. H. 3. S. 522.

4) S. hierüber Beer's Ansicht der staphylomatösen Metamorphosen des Auges und der künstlichen Pupillenbildung. Wien 1805. p. 45. Heiberg De coremorphosi, Christianiae. in 8. 1829. p. 8. Mihi quoque contigit pupillae artificialis conformatione non solum staphylomatis ante dimidium fere annum oborti incrementum prohibere, sed etiam postquam

durch in ihrem Wachsthum aufgehalten würde. Da ich bis jetzt erst Einmal diese Art von Pupillenbildung an Lebenden gemacht habe, steht mir hierüber kein Urtheil zu. Die Operation gewährte in diesem Falle nicht nur gar keinen Vortheil, verursachte vielmehr eine heftige chronische Entzündung. Jedenfalls verdient diese Operation durch Versuche weiter geprüft zu werden, weil sie sich auf die oben beschriebenen heilsamen Veranstaltungen der Naturheilkraft stützt. Da man diese nicht kannte, und da man v. Autenrieth's gleich zu beschreibenden Vorschlag eine Pupille in der Sclerotica zu bilden, zu früh und ohne hinreichende Prüfung verliess, brachte der ruhmwürdige Eifer zu helfen Reisinger auf den Gedanken, durch Ueberpflanzung einer durchsichtigen Hornhaut an die Stelle der abgetragenen verdunkelten, den durch Staphylome Erblindeten die bis dahin umsonst ersehnte Sehkraft zu verschaffen. Reisinger nannte diesen Versuch zur Erweiterung der Ophthalmiatrik Keratoplastik. [5]) Der Vorschlag Reisingers, den dieser treffliche Arzt an

---

camera oculi anterior, ob iridis partialem cum cornea concretionem diminuta, iterum restituta et cum posteriori camera conjuncta erat, tertiam corneae obfuscatae partem, et quod excurrit, rursus pellucidam reddere." Ferner ist hier zu vergleichen: Sopra una nuovo metodo di profilossi dello stafiloma. Praesid. Flarer, Auct. Antonio Hallardi. in 9. Pavia 1829. p. 39. Diese kleine Schrift enthält einige sehr lehrreiche Krankengeschichten, die beweisen, dass die Iridodialysis zur Hemmung und Rückbildung des Staphyloms mit Nutzen angewendet werden kann. (S. Altenburger Annalen 1830. August S. 1149.)

5) Die Keratoplastik, ein Versuch zur Erweiterung der Augenheilkunst; in dessen Baierschen Annalen für Abhandlungen, Erfindungen und Beobachtungen aus dem Gebiete der Chirurgie, Augenheilkunst etc. I. Bandes erstes Stück. Sulzbach 1824. in 8. S. 207.

Thieraugen versucht hatte, und den Schön einer neuen Prüfung unterwarf, [6]) ist mit Unrecht bis auf die neueste Zeit zu sehr vernachlässigt worden, bis Dieffenbach, [7]) dieser kühne und glückliche Beförderer der Morioplastik, ihn neuerdings wieder in Erinnerung gebracht hat. Der Kranz hängt freilich hoch — aber er ist des Kampfes werth — denn es würde, um mit Dieffenbach zu sprechen, der höchste Preiss der Chirurgie seyn, wenn die Keratoplastik gelänge.

Von Autenrieth, der Vater, von dem in wissenschaftlicher und praktischer Hinsicht das Bekannte: „quod tetigit, ornavit“ gilt, erwartete von der Ausschneidung eines Stückchens aus der sclerotica, choroidea, und retina in den bezeichneten Fällen eine Radicalhülfe. Diese Idee machte Lorenz Schmid, ein Schüler von Autenrieth's, im Jahre 1814 in einer Inauguralschrift bekannt. [8]) Dieser grosse Arzt hatte sie bei dem Anblicke eines Mädchens, das durch staphylomatöse Metamorphose der Augen in Folge der Blattern erblindet war, gefasst, und die Ausführbarkeit derselben an Augen lebender Katzen zu erproben sich bemüht. Zu dem Ende machte er vermittelst eines Staarmessers, nachdem er das Auge durch einen Pamartschen Spiess fixirt hatte, einen Einschnitt in die Sclerotica, nahe am Rande der cornea, trennte sie dann ab, und schnitt, damit die Wunde der Bindehaut der

---

6) Einige Worte über Keratoplastik. Rust's Magazin B. XXIII. H. 2. S. 352.

7) Beiträge zur Verpflanzung der Hornhaut; in diesem Hefte S. 172.

8) Dissertatio inauguralis medic.-chirurgica de pupilla artificiali in sclerotica aperienda et de gravi morbillorum epidemia Gomaringensi, quam praeside J. H. F. de Autenrieth etc. mens. Julii 1814. publice defendet etc. Tubingae p. 52. in 8.

Oeffnung nicht gerade gegenüber sei, $1\frac{1}{2}$ Linie von der cornea entfernt, ein bald grösseres bald kleineres Stück aus der Sclerotica aus.[9]) Es bildete sich hierauf fast immer ein kleiner prolapsus corporis vitrei, ein Beweiss, dass durch diese Operation ein Stück der choroidea wie der Netzhaut entfernt ward. Befand sich auf dem Glaskörpervorfall etwas schwarzes Pigment, das leicht in Folge des Ausschneidens eines Stücks der choroidea dorthin kommen konnte, so musste dieses durch einen Malerpinsel sogleich weggewischt werden, damit es später die neue Pupille nicht verdunkelte, denn das Pigmentum nigrum wird bekanntlich nicht leicht aufgesaugt.

Die inflammatorischen Folgen nach dieser Operation waren fast immer sehr gering. Als v. Autenrieth einige Zeit z. B. vierzehn Tagen nach der Operation die Katzen töden liess, und die Augen untersuchte, fand er Folgendes:

Die abgetrennt gewesene Bulboconjunctiva bedeckte meistens die Stelle der Sclerotica, aus der ein Stück herausgeschnitten worden war. An der hinteren Seite der verwundet gewesenen Sclerotica war etwas Pigment hier und dort wahrzunehmen. Die frühere Oeffnung der Sclerotica stellte einen durchsichtigen unregelmässigen Flecken (irregularis eaque clarissima macula) dar, durch welchen die Lichtstrahlen auf die innern Theile des Auges gelangen konnten. Von Autenrieth

---

9) v. Autenrieth bediente sich hierzu eines eigenen Instrumentes. Es heisst a. a. O. p. 20. in dieser Beziehung: „Cylindrus $\frac{5}{4}$ fere linearum, si a diametro mensus fueris, parisiensium chalybeus similisque trephinae et ansatus, cujus alteri extremitati margo in orbem undulata sinuataque, ast in sinubus quoque plane acerrima est, optimum videtur ad exscindendam scleroticam instrumentum esse; cui cultellus adhuc pro cataracta, volsella et forfex oculares addi debent.

konnte sogar, wenn er diese durchsichtige Stelle vor sein Auge hielt, hierdurch kleine Gegenstände erkennen, er sah z. B. sehr deutlich die Spitzen einer Pincette, und die Bewegungen derselben, wenn sie geöffnet oder geschlossen ward; auch Farben, z. B. Grün, Gelb, Weiss, Braun, waren durch diese künstliche Scleroticalpupille zu erkennen, nur mussten sie bald näher, bald entfernter vor dieselbe gehalten werden.

Die durch das Herausschneiden eines Scleroticalstücks vernarbte Stelle des Auges war also durch eine neue und nicht undurchsichtige Haut verklebt, [10]) und hierauf baute von Autenrieth die Theorie der Scleroticalpupillenbildung um so sicherer, je weniger die Verletzung der Sclerotica auf die angegebene Weise von nachtheiligen Folgen für die Netzhaut, den Glaskörper u. s. w. gewesen war.

Die Einwendungen, die sich gegen diese Theorie machen liessen, und die sich v. Autenrieth nicht verschwieg, waren folgende:

1.) Da es nöthig sei, die Gegenstände und Farben sehr nahe vor die vernarbte Scleroticalpupille zu halten, um sie erkennen zu können, und da hier öfters die Gegenstände doch nur dunkle Umrisse gewährten, so sei der Gewinn, der durch eine Scleroticalpupille erreicht werden könne, zu gering, um dieselbe auszuführen.

---

10) Schmid a. a. O. p. 17. Quibus ex experimentis, praecipue illis enarratis, apparet, scleroticam, cujus pars excisa fuerit, non amplius occludi, idem choroideae accidere, foramen quadam *membrana recens progenita* expleri, per quam lumen coloresque ad certum saltem gradum penetrare possint quae humoribus oculi extrinsecus prementibus magis minusve convexa fiat, et a tenui, quae lumen transmittit, conjunctiva non mutata obducatur.

2.) Sodann könne man ja nicht wissen, ob das neu gebildete Häutchen, welches die Ränder der künstlichen Scleroticalöffnung zusammenklebe, nach und nach nicht ganz undurchsichtig werde.

3.) Endlich könne man nicht bestimmen, ob nicht durch die Sclerectomie an menschlichen Augen der Glaskörper ganz verloren ginge, und ob nicht bei der weit beträchtlichern Dicke der Sclerotica in menschlichen Augen das neu zu bildende Häutchen an den Rändern der anzulegenden Scleroticalöffnung wegen eines stärkeren plastischen Prozesses dicker und sonach undurchsichtiger ausfallen würde.

Der erste Einwurf widerlegt sich von selbst durch den Eingang dieser Abhandlung. Denn der ganz Erblindete ist glücklich, wenn er nur in den Besitz einer Art von Lichtempfindung kommt, und derjenige, welcher diese noch hatte, wird mit dem Resultate der Sclerectomie sehr zufrieden seyn, wenn er durch dieselbe so weit gelangt, dass er gewisse Farben und Gegenstände, wenn auch nur den äussern Umrissen nach, zu erkennen vermag.

Der zweite Einwurf, dass das neugebildete Häutchen mit der Zeit sich verdunkeln könne, wird dadurch wiederlegt, wenn man sich an die Unveränderlichkeit der conjunctiva und der neu gebildeten Häutchen erinnert, die man bei dem staphyloma corporis ciliaris, oder wie v. Autenrieth sagt, bei dieser hernia choroideae und bei dem myocephalon in der cornea oder sclerotica beobachtet.

Was endlich den dritten Einwurf beträfe, dass bei der Sclerectomie am menschlichen Auge der Glaskörper leicht hervorstürzen und verloren gehen könne, so sei dieses deshalb nicht zu befürchten, da man bei

Menschen während der Operation durch beruhigende Vorstellungen viel vermöchte, und da ja bei der Ausziehung des Staares durch die Hornhaut, wenn sie mit Geschick ausgeführt würde, nur selten ein prolapsus corporis vitrei sich bilde. Was die Dickheit des neu zu bildenden plastischen Exsudats an den Rändern der künstlichen Scleroticalöffnung im menschlichen Auge beträfe, so müsse man hierüber das Experiment entscheiden lassen.

Die Genialität und Neuheit des Gedankens gefiel, und von Autenrieth's Vorschlag ward der Sage nach (denn Gewisses und Genaueres hat der Verfasser dieses Aufsatzes nicht in Erfahrung bringen können) in Wien von Beer [11]) und in Göttingen von Himly an den Augen Erblindeter durch den Versuch geprüft.

---

11) I. S. Weber Dissertatio inauguralis sistens observationes quasdam in coretodialysin et pupillam in sclerotica aperiendam. Tubingae MDCCCXVII. in 8. §. 15. „Audivimus Beerium Viennae in homine tentasse experimentum, novam pupillam aperiendi in sclerotica; Himly quoque Göttingae hanc pupillum at nimis angustam fecisse; illum solvisse prius conjunctivae lobum, atque immediate sub hoc aperuisse foramen in sclerotica, pupillam vero inde secutam caruisse pelluciditate, qua eget. Sed relata modo referimus." Ausser dieser Nachricht, auf die sich auch Jüngken zu stützen scheint (s. die Lehre von den Augenoperationen, Berlin 1829. in 8. p. 624.) ist Rosas zu vergleichen. Handbuch der theoretischen und praktischen Augenheilkunde II. B. Wien 1830. in 8. p. 379—381. Auch dieser Schriftsteller erzählt, dass Beer eine Sclerectomie an menschlichen Augen versucht habe, setzt jedoch hinzu, dass der Erfolg den Erwartungen durchaus nicht entsprochen habe, da die gemachte Oeffnung in der Sclerotica von einer undurchsichtigen Haut wieder verschlossen worden sei. Er führt als Gewährsmann an: Clemens Frochaux Dissertatio de form. pupill. artificialis. Viennae.

Das Resultat war ungünstig. Leider blieben die genannten berühmten Männer die nähere Auseinandersetzung ihrer Versuche und des Erfolges derselben der Kunst und Wissenschaft schuldig. In England versuchte nach Jüngken's Angabe Guthrie [12]) die Sclerectomie, jedoch ebenfalls ohne ein besonderes Resultat zu erhalten. In Deutschland ward unterdessen der v. Autenriethensche Vorschlag durch Versuche an Thieren vom Professor von Gärtner in Tübingen (s. hierüber die angeführte Dissertation von Weber) weiter geprüft. Derselbe liess es sich sehr angelegen seyn, der Wahrheit auf diesem Wege so nahe als möglich zu kommen. Er machte an sechs Thieraugen Scleroticalpupillen, und zwar in der Art, dass er das Auge durch ein kleines Häckchen fixirte, durch einen Perpendicularschnitt am Hornhautrande die Conjunctiva spaltete, sie von der Sclerotica trennte, indem er sie nach aussen halten liess; sodann machte er vermittelst eines Staarmessers einen Scleroticallappen, dessen Breite ohngefähr zwei Linien betrug; sobald dieser Theil der Operation geendigt war, und der fast allemal entstehende Vorfall des Glaskörpers sich gebildet hatte, trennte er mit Hülfe einer eigenen Pincette [13]) und

---

12) Die Lehre von den Augenoperationen. Berlin 1829. in 8. p. 624. Die Schrift Guthrie's heisst: Treatise on the operation for the formation of an artif. pupill. London 1819. p. 203.

13) Weber a. a. O. p. 25. Post lobulum curvatum in sclerotica ope cultelli cataractae operationi inservientis factum statim fit prolapsus corporis vitrei, in hunc prolapsum parata immittitur forficula ocularis, quoad laminorum faciem curvata et quidem quam proxime ad angulum alterutrum, quem lobulus scleroticae prostans semi-abscissus format, cum reliqua sclerotica. Duobus nunc forficulae curvae tractibus basis quoque lobuli scleroticae in linea quoque curva, superiora

der Scheere den Verbindungstheil des Sclerotical-lappens mit seiner Haut, jedoch in der Weise, dass er mit dem Scleroticalstückchen auch einen Theil der choroidea und der Netzhaut entfernte. Nachdem dieses Alles geschehen war, schob er die conjunctiva über die künstliche Scleroticalöffnung, um so die Vereinigung derselben, die nicht durch Lappenbildung, sondern bloss durch einen Perpendicularschnitt getrennt war, per primam intentionem zu bewirken, Die Resultate der Gärtnerischen Operationsversuche an Thieraugen waren den oben erwähnten v. Autenriethenschen sehr ähnlich, wenn nicht ganz gleich.

Einige Jahre später verrichtete Professor Riecke [14]) in Tübingen die Sclerectomie am menschlichen Auge. Nach Jüngkens Aussage ohne Erfolg, weil die gemachte Oeffnung durch eine undurchsichtige Membran ganz wieder verschlossen worden sei.

In der neuesten Zeit hat Professor Dr. Ullmann in Marburg die Sclerectomie an Menschen versucht. Eine Inauguralschrift über diese Operation die in Marburg erscheinen, und sich höchst wahrscheinlich auf Dr. Ullmanns Operationsversuch stützen sollte, ist bis jetzt leider noch nicht bekannt geworden. Dr. Ullmann verrichtete, so viel ich gehört habe, [15]) die Sclerectomie am Auge eines Bauern aus Cappel; sie gelang voll-

---

versus convexa, abscinditur ad alterutrum angulum usque; ita ut remaneat in sclerotica, choroidea, et retina lacuna quaqua versum fere circularis.

14) Mösner Dissertat. de conformatione pupillae artificialis 1823. p. 17. und 36. Ich schreibe dieses Citat Jüngken (a. a. O. p. 611.) nach, da ich leider die Mösnersche Dissertation nicht besitze.

15) Ich verdanke die Mittheilung dieser Nachricht Herrn Professor Dr. Wenderoth in Marburg.

kommen; der Operirte sah sogleich durch die Scleroticalöffnung; es verlor sich jedoch dieses von Tag zu Tag mehr und mehr. — Möchte es Herrn Professor Dr. Ullmann gefallen, die nähern Umstände dieses Operationsversuchs bekannt zu machen. Der Verfasser dieses Aufsatzes würde sich freuen, denselben eine Stelle in seiner ophthalmologischen Zeitschrift einräumen zu dürfen.

---

Dieses ist ohngefähr eine Skizze der Geschichte der Sclerectomie. — Sie ist der beste Beweiss, dass man die Pupillenbildung in der Sclerotica zu sehr vernachlässigt hat; denn während die deutschen Aerzte mit unermüdetem Eifer und mit originellem Streben, ohne Schwierigkeiten aller Art zu scheuen, die Pupillenbildung in der Iris zu vervollkommnen gesucht haben, während sie nicht müde wurden, durch Versuche an Thieren, durch anatomische Forschungen und durch Erfindungen chirurgischer Hülfsmittel die Lehre von der Coremorphose zu erweitern und auf sichere Grundsätze zu stützen, betrachteten sie die Sclerectomie als ein verlornes und verstossenes Kind, und vernachlässigten so ganz offenbar die vielleicht doch nicht ganz undankbare Erziehung derselben.

Der Wunsch zu helfen bestimmte mich, den v. Autenriethschen Vorschlag, nachdem ich fast Alles, was über diese Operation geschrieben worden war, gelesen hatte, durch Versuche an staphylomatösen Augen Lebender nochmals zu prüfen, und der Gedanke, dass durch praktische Untersuchungen der Art der leidenden Menschheit ein unendlich grosser Gewinn im Falle des Gelingens erwachsen würde, während das Misslingen der Versuche dem Operirten, wenn auch einige Schmerzen, doch keinen Schaden verursachen könnte,

führte mich um so schneller über alle Bedenklichkeiten hinweg, je genauer ich mich durch Zergliederungen staphylomatöser Augen von der innern und äussern Beschaffenheit derselben unterrichtet hatte, und je inniger die Ueberzeugung war, dass hier kein voreiliges Eingreifen in die Rechte der Natur statt fände, sondern dass blos ein Versuch gewagt würde, die Spuren dieser Meisterin zu verfolgen. Folgendes enthält die einfache Erzählung der Operationsversuche.

## Erster Versuch.

Am 18. September 1829 machte ich in Gegenwart des Herrn Dr. Martini aus Lübeck, Dr. Dieffenbach aus Berlin, Dr. Hedenus jun. und Hille aus Dresden den ersten Versuch einer Scleroticalpupillenbildung in dem Dresdner Blindenerziehungshause.

Das Individuum, welches ich hierzu gewählt hatte, war ein gewisser Böhme, 13 Jahre alt, aus Erdmannsdorf bei Augustusburg im sächsischen Erzgebirge.

Derselbe war gleich nach der Geburt durch die Ophthalmia neonatorum in der Art erblindet, dass er auf dem rechten Auge ein Pyramidalstaphylom trug, welches jedoch an den Rändern die hinter ihm liegende blaue Iris durchschimmern liess, und dass sich auf dem linken Auge ein Leucom der cornea ausgebildet hatte, wodurch auf diesem fast alle Lichtempfindung erloschen war.

Da der Kranke auf dem linken Auge durch die Ausschneidung eines Stücks der Sclerotica nur gewinnen, dagegen nichts verlieren konnte, so machte ich mit Zustimmung des Kranken, in Gegenwart der genannten Herren, die Operation, und zwar auf folgende Weise.

Nachdem Herr Dr. Martini das obere Augenlid erhoben und vermittelst eines feinen Häckchens das Auge in der Verbindung der Cornea und Sclerotica durch Fassung eines Stückes der Conjunctiva (was auf dem Staphylome nicht geschehen konnte) fixirt hatte, machte ich mit einem feinen Staarmesser oberhalb des Hornhautrandes schräg nach aussen einen kleinen hufeisenförmigen Schnitt, wodurch die Bindehaut durchschnitten ward. Obgleich diese bedeutend nachgegeben hatte, so fasste ich doch gleich den Lappen derselben mittelst einer feinen Pincette, und präparirte ihn nun durch eine auf die Fläche gebogene feine Scheere ohne Hinderniss ab, da jene durch die Metamorphose des ganzen Augapfels ebenfalls verdickt, und da die Verbindung derselben mit der Sclerotica nicht fest war. Die durch diesen Operationsakt entstehende Blutung war nicht unbedeutend, so wie der Kranke durch dieselbe nicht wenig litt. Durch den häufigen Gebrauch einer mit kalten Wasser gefüllten Spritze stillte sich endlich die Blutung, jedoch entstand daraus der Nachtheil, dass das an und für sich nicht grosse Stückchen der abpräparirten Bindehaut bedeutend zusammschrumpfte. Jetzt fasste ich so schnell als möglich ein zur Ausscheidung eines Scleroticalstückchens eigends gefertigtes Messerchen, ein Sclerotom [16]), und führte dasselbe, indem ich durch einen zweiten Gehülfen das abpräparirte hufeisenförmige Stückchen der Conjunctiva umgeklappt nach aus-

16) Sclerotom v. ἡ σκληρα, die harte Augenhaut, und τομος, der Schnitt. Dieses Sclerotom ist nichts anderes, als ein kleines schmales sehr scharfes Messerchen, das auf die Fläche gebogen ist, um damit so schnell und so subtil als möglich den Ein- und Ausstich in der ihrer Bindehaut entblössten Sclerotica zu machen, ohne dass man es nöthig hat, dasselbe in Bogen zu führen. Natürlicher Weise muss für jedes Auge ein ei-

sen mit einer feinen Pincette halten liess, so ein, dass ich dicht am Rande des abpräparirten Bindehautstücks eindrang, und vier bis fünf Linien von diesen entfernt es herausführte, und dann nach unten einen Lappen bildete. Kaum war dieses geschehen, so machte der Kranke sehr heftige krampfhafte Bewegungen und wollte hastig aufspringen. Obgleich dieses verhindert ward, so stürzte doch die etwas verdunkelte Linse aus der künstlichen Scleroticalöffnung hervor, und ein nicht geringer Theil des Glaskörpers folgte derselben; das Häckchen, mit welchem der bulbus fixirt gewesen, riss aus; es entstand sonach ein förmlicher collapsus bulbi. Ich eilte jetzt den vermittelst des Sclerotom's gemachten Scleroticallappen durch eine auf die Fläche gebogene Scheere abzutragen, was auch ohne Schwierigkeit geschah. Auf der hinteren Seite des ausgeschnittenen Scleroticalstücks befand sich ein Theil der choroidea fest aufliegend. Die Blutung war zwar nicht stark, aber lange anhaltend. Einer zu starken inflammatorischen Reaction im Auge vorzubeugen, wurden auf dasselbe kalte Umschläge gebracht, welche die bis gegen Abend anhaltende Blutung endlich sistirten.

Am andern Morgen (den 19. September) fand ich den Operirten fieberlos; die Nacht war ohne Schlaf dahingegangen, wahrscheinlich in Folge der Anwendung der kalten Umschläge; an den Augenlidern war keine Geschwulst und keine Röthe vorhanden; das zusammengefallene Auge hatte sich wieder fast ganz gefüllt, jedoch waren die Ränder rings um die künstliche Scleroticalöffnung eingefallen, und nach innen

---

genes Sclerotom gefertigt seyn, aus leicht begreiflichen Gründen. Die Fig. 14. 15. 16. 17. Tab. IV. gegebenen Abbildungen überheben mich jeder weiteren Beschreibung dieses Instrumentes.

umgekehrt. Das früher über diese herübergelegte Bindehautblättchen war zusammengewickelt, und hatte sich von dem grössten Theile der künstlichen Oeffnung weggezogen; es war etwas turgescirend, liess sich jedoch mit einer feinen stumpfen Pincette sehr gut entwickeln und als Deckel gebrauchen. Die kalten Umschläge wurden fortgebraucht, und ich fand am 20. September, dass das Auge von Flüssigkeit strotzend angefüllt war; die Wundränder der Scleroticalöffnung waren nicht mehr zusammengefallen, im Gegentheil war auf derselben eine kleine Protuberanz zu bemerken, die aus der Choroidea bestand, hinter welcher der Glaskörper lag. Da wo die Conjunctiva von der Sclerotica abgetrennt worden war, befand sich eine bedeutende Suggillation. Es hatte der Kranke weder Fieber noch Schmerz, und die Bewegung des Bulbus ging gut von Statten; bei der nähern Betrachtung der Wunde durch die Lupe und bei längerem Offenhalten der Augenlider glaubte der Operirte, mit seinen eignen Worten zu sprechen, etwas Rothes wahrzunehmen.

In den zwei nächsten Tagen blieb der Zustand sich ganz gleich; es nahm die entzündliche Reaction weder im Auge noch in den Augenlidern zu, noch änderte sich sonst Etwas im allgemeinen Befinden des Operirten. Dasselbe fand am 23. September Statt, nur fing jetzt die Scleroticalwunde an ihrer äussern Seite zu eitern an, und die fast viereckige Gestalt der Wunde ward länglich und schmäler. Ich konnte ohne Schwierigkeit eine feine silberne Sonde in die Wunde einführen; jedoch bekam dabei der Operirte ein Gefühl von Uebelkeit, und es flossen einige Tropfen einer wasserhellen Flüssigkeit aus, denen bald einige Tropfen Blut's folgten. Bevor dieses geschah, bemerkte der Kranke, dass es ihm vor dem operirten Auge sei, als

wäre dort etwas Grosses vorhanden. Dabei bemerkte der Operirte, wenn man die Hand vor dem Auge hin und her bewegte, zwar diese Bewegung, vermochte jedoch nicht diesen Gegenstand genau zu erkennen. Das abpräparirte Bindehautblättchen hatte sich mehr und mehr zusammengezogen, bedeckte keineswegs die künstliche Scleroticalöffnung, und durfte, wie es schien, nach und nach verschwinden. In der um diese herum befindlichen Suggillation ging die Aufsaugung mehr und mehr von Statten, was man auf das Bestimmteste an der Farbenveränderung wahrnahm.

Keine grosse Veränderung fand bis zum 26. September Statt, an welchem Tage die oblonge Gestalt der Scleroticalwunde zugenommen hatte, und man ein feines weisses Häutchen durch die Lupe zwischen den Wundrändern wahrnahm. Die Einführung einer feinen Sonde durch dieselbe war schwieriger als früher, und verursachte dem Operirten Schmerzen und heftige Uebelkeit. Von diesem Tage an wurde die vorher oblonge Scleroticalwunde stets schmaler; die Ränder saugten sich mehr und mehr auf, wurden dünner und bogen sich bei zunehmender Cicatrisation offenbar etwas nach innen um. Während dieser Zeit vermehrten sich die Blutgefässe der Conjunctiva in der Umgegend der Scleroticalwunde, diese blieben noch längere Zeit hindurch angefüllt, bis nach und nach die Vernarbung ganz zu Stande gekommen war, die sich endlich dadurch endigte, dass sich an der Narbe der Wunde eine blaue Stelle, welche gegen den übrigen Theil des Auges eingefallen erschien, bildete.

Betrachtet man jetzt nach Jahreszeit das Auge, so gewahrt man an demselben Folgendes:

Der Bulbus ist im Ganzen etwas kleiner als er früher war, vorzüglich ist dieses hinsichtlich der obern

Hälfte desselben ausser allem Zweifel. Die Stelle, an der die Sclerectomie gemacht worden ist, sieht wie eine gewöhnliche längliche Narbe aus, über die sich jedoch die Conjunctiva ohne Höcker, vielmehr etwas eingefallen, hinwegschlägt. Auf der Narbe bemerkt man eben so wenig eine vermehrte Gefässentwickelung, als dieses auch nicht in der Umgegend derselben Statt findet. Die Lichtempfänglichkeit des Auges hat sich durch die Operation nicht vermehrt — aber auch nicht vermindert. Die Bewegungsfähigkeit ist dieselbe geblieben, wie sie vor der Operation war.

---

## Zweiter Versuch.

Die dreizehnjährige Missbachin aus Elstra bei Camenz, im Dresdner Blindenerziehungshause lebend, früher skrophulös, zuletzt stark und gesund, war im sechsten Lebensjahre in Folge von Skropheln und Scharlachfieber auf beiden Augen durch eine complete Verdunklung der Hornhaut, ohne Volumenvergrösserung derselben, erblindet. Die vorhandene Lichtperception war sehr gering, vorzüglich auf dem linken Auge, obgleich die Erblindete auch auf diesem es bemerkte, wenn Abends Licht in die Stube gebracht ward, oder wenn an trüben Tagen die Sonne plötzlich hinter dunkeln Wolken hervortrat. Den Muth der kleinen Blinden kannte ich aus früherer Zeit, indem sie auf beiden Seiten die Eröffnung des Thränensackes, wegen chronischer Entzündung im Nasencanale und daher rührender Verstopfung desselben, mit grosser Standhaftigkeit ertragen hatte. Sie war bei dem Vorschlage, einen Operationsversuch an dem linken Auge sich gefallen zu lassen, durch den sie nur gewinnen, aber nichts verlieren könne, gleich dazu bereit. Ich

vollzog denselben unter Assistenz des Herrn Dr. Arnold und des Herrn Prosector Frenzel von hier, auf folgende Weise am 28. Juni 1830.

Da die Augenlidspalte des linken Auges sehr eng war, ward die Operation dadurch bedeutend erschwert. Nachdem das obere und untere Augenlid fixirt waren, fasste ich mit einer feinen scharf schliessenden, aber nicht spitzig, sondern etwas breit zulaufenden Pincette an dem äussern und untern Rande der verdunkelten Hornhaut (ohne den Bulbus durch ein Häckchen zu fixiren) die Conjunctiva, und hob sie etwas in die Höhe; hierauf schnitt ich vermittelst eines kleinen Staarmessers die Bindehautfalte ein, und trennte nach aussen und unten einen Theil derselben von der Sclerotica ab. Dieser Act der Operation ward auf diese Weise sehr leicht, verursachte der Blinden auch keinen Schmerz, was sich aus der Encheirese leicht erklärt. Nachdem dieses geschehen war, liess ich die Augenlider sinken, und der Kranken einige Ruhe, entfernte dann mittelst eines feinen Schwammes das Blutcoagulum, und stiess hierauf, nachdem ich die Augenlider wieder hatte fixiren, und das abgetrennte Bindehautblättchen nach unten hatte halten lassen, das Sclerotom für das rechte Auge, das ich mit der linken Hand führen musste, in den Theil der ihrer Conjunctiva entblössten Sclerotica eben so schnell dicht neben den umgekehrten Bindehautblättchen ein, als ich es einige Linien von diesem entfernt wieder herausführte, und so einen kleinen Lappen nach unten bildete. Hierauf nahm ich eine Pincette, fasste den untern spitzen Theil der eingeschnittenen Sclerotica, und trug ihn durch eine auf die Fläche gebogene kleine Augenscheere ab, indem ich das Stück der abpräparirten Conjunctiva durch einen Gehülfen vermittelst der Pincette nach aussen umgeschlagen halten liess. Da die Blinde hier-

bei unruhig war, machte ich den Fehler, dass ich den kleinen Scleroticallappen zu kurz abschnitt, wodurch ich genöthigt wurde, das noch zurückgebliebene Scleroticalstück auszuschneiden. [17]) Dieses Alles geschah mit grosser Schnelligkeit. Die ziemlich starke Blutung verhinderte das Herüberziehen des abpräparirten Bindehautblättchens über die künstliche, sehr kleine Scleroticalöffnung. Die Schmerzensgefühle während der Operation waren heftig; der Bulbus fiel, da nur sehr wenig vom Glaskörper hervortrat, nicht zusammen. Die Operirte hatte unmittelbar nach geschehener Scleroticalöffnung bedeutende Lichtempfindungen, von der sie jedoch keine andere Schilderung machte, als dass ihr Alles weiss vorkomme. Die Untersuchung der ausgeschnittenen Stücke der Sclerotica zeigten, dass sich auf der innern Seite derselben ein Stück der Choroidea befand, die fest mit jener zusammenhing.

Ich liess die Operirte zu Bette bringen, und kalte Umschläge auf das operirte Auge machen.

Am andern Morgen (den 29. Juni) fand ich die Kranke sehr heiter; sie hatte die Nacht viel und gut geschlafen, und durchaus keine fieberhaften Bewegungen. Weder die Augenliderbindehaut, noch die des Augapfels war geschwollen, dagegen letztere vorzüglich in der Umgegend der Operationswunde nicht unbedeutende Blutunterlaufungen zeigte. Durch die sehr kleine Scleroticalöffnung hatte sich ein Vorfall des Glaskörpers gebildet, von der Grösse eines grossen Stecknadelkopfes; derselbe war durchsichtig, helle; die Operirte bewegte das Auge hin und her. Der

17) Dieser Unfall begegnete auch v. Autenrieth nicht selten bei seinen an Katzenaugen angestellten Versuchen. S. Schmid's Dissertation p. 12.

weisse Schein, den die Missbachin unmittelbar nach der Operation und im Laufe des gestrigen Tages öfters empfunden hatte, war verringert. Das abgetrennte und zurückgeschlagene Bindehautblättchen hatte sich aufgerollt, und lag an der untern Seite der Wunde, ohne dieselbe zu bedecken.

Derselbe Zustand war am 30. Juni. Auch diese Nacht hatte die Operirte sehr gut geschlafen, und fast gar keine Schmerzen empfunden. Der Vorfall des Glaskörpers war eben so klein wie gestern, jedoch weniger durchsichtig, und schien sich mit einem feinen weissen Häutchen zu überziehen. Die Lichtempfindung war noch geringer als gestern. Das abpräparirte Bindehautstückchen hatte sich noch mehr aufgerollt, granulirte und schien mit dem Theile der Augenliderbindehaut sich vereinigen zu wollen, von dem es beim Schliessen der Augenlider bedeckt ist. Desshalb trug ich es am andern Tage ab. Das verhinderte aber nicht, dass sich später eine eigenthümliche Wucherung der Conjunctiva bildete, die fadenförmig von der Stelle, wo die Bindehautwucherung abgetragen war, zur Bindehaut der Augenlider ging, und die noch zur Zeit existirt. Es ist das eine von denjenigen Krankheiten der Bindehaut, welche ältere Augenärzte schon kannten, [18]) die jedoch in unserer Zeit offenbar übersehen werden.

Ohne weitere Zufälle überhäutete sich jetzt der Prolapsus corporis vitrei immer mehr; die Lichtempfindung nahm von Woche zu Woche ab, und wenn man jetzt das Auge betrachtet, so sind es vorzüglich folgende Erscheinungen, die der Erwähnung nicht unwerth sind:

---

18) Johannes Taylor Nosographia ophthalmica. Lipsiae 1768. in Fol. p. 11.

An der Stelle, wo die Scleroticalöffnung gebildet worden ist, befindet sich jetzt eine nicht unbedeutende Erhabenheit, die nichts anderes ist, als eine eigenthümliche mucöse Wucherung der Conjunctiva bulbi. Von hier aus erstrecken sich zwei schmale Streifen, ebenfalls mucöse Wucherungen der Augapfel- und Augenlidbindehaut zur innern und untersten Seite des Augenlides, wodurch die Bewegung des Bulbus sehr gehindert wird. Diese balkenartigen Bindehautwucherungen haben ein eigenthümliches schleimartiges, aber rosenrothes Ansehen, und sind nichts anderes, als eine in Folge chronischer skrophulöser Conjunctivitis entstandene Entartung der gesammten Bindehaut, vorzüglich der des untern Augenlides, und der den untern Theil des Auges bedeckenden. In der Nähe dieser Wucherung sieht man einige varicöse Gefässe. Die Grösse und Gestalt des Bulbus haben durch die Operation nicht gelitten. Dagegen glaubt die Operirte, dass die Lichtperception doch in Etwas zugenommen habe, was sie vorzüglich bei künstlicher Erleuchtung, und bei hellem Sonnen- und Mondschein wahrzunehmen versichert.

---

## Dritter Versuch.

Friedrich Grofe aus Radeburg, in der Umgegend Dresdens, 19 Jahr alt, ziemlich gesund, war in Folge der Ophthalmia neonatorum erblindet, und zwar in der Art, dass sich auf beiden Augen Pyramidalstaphylome gebildet hatten, die jedoch nicht stark hervorragten, und bei denen die Hornhäute so weiss waren, dass man die Verbindung der Sclerotica mit der Cornea nachzuweisen nicht mehr im Stande war. Der sehr heitere und musikalische Blinde wünschte nichts mehr,

als einen bessern Schein des Lichtes zu erhalten, und verlangte selbst einen Operationsversuch. Da auf dem rechten Auge die Lichtempfindung am geringsten war, wählte ich dieses zur Scleroticaleröffnung, die ich unter Assistenz des Herrn Prosector Fränzel und in Gegenwart eines Curländischen Arztes im August 1830 auf folgende Weise vollzog. Ich liess das obere und untere Augenlid fixiren, fasste dann mittelst einer feinen aber nicht spitzigen, sondern rund zulaufenden Pincette im Vertikaldurchmesser des Auges an der äussern Seite des Staphyloms, ohngefähr auf dem Vereinigungspunkte der Sclerotica und Cornea, eine Falte der Bindehaut, hob diese stark in die Höhe und schnitt sie vermittelst eines Staarmessers dreist bis auf die Sclerotica ein, trennte dann den einen Theil derselben von jener ab, ein Act der schnell und leicht vollzogen ward. Kaum war die nun eintretende nicht unbedeutende Blutung gestillt, so führte ich das für das rechte Auge bestimmte Sclerotom mit der linken Hand schnell in die Cavität des Bulbus, durch die ihrer Conjunctiva beraubte Sclerotica hinein, und einige Linien vom Einstichspunkte wieder heraus, bildete dann einen Lappen nach unten, und trug diesen ohne Verzug, nachdem ich ihn mit einer scharfen Pincette gefasst hatte, ab.

Die Lichtempfindung war gleich nach der Operation sehr gross; die Blutung ward bald gestillt, und das abpräparirte Bindehautblättchen ohne Schwierigkeit über die künstliche Scleroticalöffnung gelegt. Die kalten Umschläge, die auf das Auge gemacht wurden, hatten den besten Erfolg; es trat weder Röthe, noch Geschwulst in den Augenlidern, oder in der Augapfelbindehaut ein, dagegen das Blutextravasat in der Conjunctiva um die Scleroticalöffnung herum nicht ganz gering war. Ohne Fieber und ohne Schmerzen brachte

Grofe die ersten Nächte zu; er schlief gut, und ass mit Appetit. Als ich am andern Tage das operirte Auge öffnen liess, niesste der Operirte heftig. Ich fand einen Prolapsus corporis vitrei, der hell und durchsichtig war. Das abpräparirte Bindehautstückchen hatte sich aufgerollt, und sass am obern Theile der Scleroticalöffnung.

Erst nach mehreren Tagen ward der bis dahin ganz durchsichtige Vorfall des Glaskörpers trübe; es verbreitete sich über ihn ein feines weisses Häutchen, zu welchem man durch die Lupe einige Blutgefässe sich schlängeln sah; während dem trat aber keine neue entzündliche Reaction im Auge ein; im Gegentheil verlief die Aufsaugung des in der Umgegend der Scleroticalöffnung in die Conjunctiva bulbi extravasirten Blutes ganz normal ihre durch verschiedene Farbenveränderungen sehr wahrnehmbare Stufen; das aufgerollte, Anfangs etwas wuchernde Bindehautblättchen sank mehr und mehr zusammen, und verschwand nach ohngefähr vierzehn Tagen bis auf einen kleinen Höcker ganz. In dieser Zeit verdickte sich das den Glaskörpervorfall überziehende feine Häutchen mehr und mehr, ward bald ganz undurchsichtig, und machte mit der übrigen Bindehaut eine Membran; dabei sank diese Stelle nicht zusammen, erhob sich vielmehr, und bildete gleichsam ein kleines neues Staphylom, den Protuberanzen an Farbe und Gestalt nicht unähnlich, die man beim Staphyloma corporis ciliaris wahrnimmt.[19])

---

19) Schmid a. a. O. p. 18. „Si humano oculo major pupilla artificiosa inderetur, majorem ejus ad exteriores partes eminentiam humoremque vitreum hic loci in formam convexam progressum, defectum corneae lentisque crystallinae sponte compensatura esse.“

Betrachtet man das Auge jetzt, so gewahrt man Folgendes:

Gestalt und Grösse desselben sind durch den Operationsversuch durchaus nicht verändert worden. An der Stelle, wo aus der Sclerotica ein Stückchen ausgeschnitten worden ist, befindet sich jetzt eine Erhabenheit von der Grösse einer kleinen Linse, die blauer als die übrigen Theile der Sclerotica ist, und über die sich die Conjunctiva des Auges ohne Falte glatt hinweg begiebt. Diese Erhabenheit sieht den Protuberanzen beim Staphyloma scleroticae sehr ähnlich. Fühlt man durch das obere Augenlid auf dieselbe, so ist sie sehr prall, und giebt eben so wenig als ein anderer Theil des Auges dem Fingerdrucke nach. Mehr Gefässe, als an den andern Theilen der Bindehaut, befinden sich in der Nähe der Erhabenheit. Von einer Wucherung der Bindehaut ist auch keine Spur vorhanden.

Die Lichtempfänglichkeit des Auges hat nach wiederholter Aussage des Kranken gewonnen; dieses bemerkt er vorzüglich dann, wenn die Sonne oder der Mond plötzlich zu scheinen beginnen, oder wenn der Raum, in dem sich Grofe befindet, plötzlich erhellt wird. Grofe wünscht sehnlich, auch auf dem linken Auge operirt zu werden.

---

Erwägt man die Resultate der hier erzählten Operationsgeschichten im Allgemeinen, so sind diese folgende:

1.) Durch das Herausschneiden eines Stückchens der Sclerotica, und durch den hierdurch geschehenen und auch beabsichtigten Vorfall des Glaskörpers hat weder die Gestalt, noch die etwa noch vorhandene Lichtempfindung des kranken Auges gelitten, im Ge-

gentheil glaubt in einem Falle (s. die zweite Operationsgeschichte) die Kranke bei heller Tagesbeleuchtung und bei künstlichem Lichte eine Zunahme ihrer Lichtempfindung wahrzunehmen, und im dritten Falle hat die Operation den Nutzen gehabt, dass der Blinde bedeutend grössere Lichtempfänglichkeit als vor derselben hat, weshalb er auch auf dem andern Auge operirt zu werden wünscht. Ferner ist es bemerkenswerth, dass das Herausschneiden eines Scleroticalstücks fast nie entzündliche Zufälle in dieser Membran veranlasst; in den drei erzählten Versuchen war auch nicht Einmal eine Spur davon bemerkbar. Alle drei Operirten konnten schon am ersten, zweiten und dritten Tage nach der Sclerectomie aufsehen. Diese Bemerkung stimmt mit v. Autenrieth's an Katzenaugen gemachten Versuchen überein.[20]) Es ergiebt sich hieraus, dass:

2.) Die Sclerectomie nicht die Vergessenheit verdient, in der sie bald nach ihrer Erfindung verfallen ist, und dass man viel zu früh und zu voreilig, ohne die Erfahrung gründlich um Rath gefragt zu haben, über diese Operationsmethode den Staab gebrochen hat.

Wer freilich von ihr verlangt, dass sie Wirkungen wie die Iridodialyse im glücklichen Falle haben soll, der kennt nicht die Natur der Aufgabe, deren Lösung man hierdurch beabsichtiget, und der ahnet nicht den unendlich grossen Unterschied zwischen den Blinden, welche in stets dunkler Nacht leben, und denen,

---

20) Schmid a. a. O. p. 12. Felium una, cujus ex altero oculo humor vitreus inter operationem effluxerat, alterum feliciori arte tractatum secundo jam die post experimentum institutum, nec inflammatione amplius, nec alia labe conspecta aperuit.

welche beim Mangel der Erkenntniss einzelner Gegenstände doch die Sonnenstrahlen, und in der Dunkelheit das künstliche Licht wahrnehmen, oder wohl auch selbst grössere Gegenstände ihren Umrissen nach erkennen.

Könnte die Sclerectomia auch nur dieses grosse Geschenk jenen zuerst geschilderten ganz Erblindeten verleihen, so würde ihre Ausübung, bei der Unbedeutenheit ihrer Folgen, schon grossen Nutzen stiften. [21])

Aber sollte sich denn, da, wie wir oben gesehen, die in der Iris stattfindende Pupillenbildung streng genommen nichts anders ist, als eine Nachahmung der Naturheilkraft, unter den gesammten pathologischen Veränderungen des Auges nicht Eine ausfindig machen lassen, bei der eine Oeffnung in der Sclerotica mit einem von der Conjunctiva bulbi überzogenen und durchsichtigen Prolapsus corporis vitrei vorhanden wäre, und die so durch ihre Natur dem Arzte den wahren Weg zeigte, in der Sclerotica eine künstliche, perseverirende, und durchsichtige Pupille zu bilden? — O ja — denn auch hier verlässt uns die Meisterin Natur nicht.

Wir sehen nämlich, dass sich nicht eben sehr selten in Folge von dyscrasischen Ophthalmieen in der Gegend der Hornhaut die Sclerotica verdünnt, sich theilweise trennt, und dann durch die aufgesaugte Choroidea eine Partie des Glaskörpers hervortreten lässt, der nur von einem Theile der durchsichtigen Bindehaut überzogen ist. Wäre bei solchen Augen, die man meistens zum Scleroticalstaphylom rech-

---

21) Schmid a. a. O. p. 19, „Ille, qui antea plane captus fuit oculis, satis jam habiturus esset, si certos modo colores, umbram et lumen formamque corporum propinquam, utut obscurissime, discernere posset!“ —

net, nicht Synchysis vorhanden, ohne Zweifel würden solche Individuen durch die Scleroticalöffnung, wenn auch nicht scharf sehen, doch wohl einen gewissen Grad von Lichtempfindung haben. Das ist freilich hier nicht der Fall.

Bei weitem mehr nehmen wir dieses dann wahr, wenn sich in Folge von Verletzungen des Auges eine Oeffnung in der Sclerotica gebildet hat, mit der ein Vorfall des Glaskörpers verbunden ist, wo jedoch letzteres Organ wie die Netzhaut die Integrität behaupten. Solche Fälle sind selten, jedoch kommen sie vor.

Die Erzählung eines solchen Falles verdanke ich der Feder eines meiner talentvollsten und fleissigsten Schüler, des Herrn Dr. Lechla in Mitweida, des Verfassers der gelungenen Probeschrift über das Staphylom der Sclerotica.[22]) Derselbe schreibt mir Folgendes über eine durch Zufall in Folge einer Verletzung des Auges zu Stande gekommene Pupille in der Sclerotica, mit bleibenden Vorfalle des Glaskörpers.

H....., 50 Jahre alt, Ehefrau eines Landmanns in Gossberg bei Haynchen, von zarter Körperconstitution, aber übrigens gesund, wurde im Monate Januar 1829 eines Morgens im Stalle so von einer Kuh mit dem Horne in's linke Auge gestossen, dass sie vor Schmerz ohnmächtig niederfiel, und erst nach 5 bis 6 Minuten wieder zur Besinnung kam. Ungeachtet der Bemühungen eines sogleich zu Rathe gezogenen Arztes litt die H. dennoch 8 bis 9 Wochen an einer sehr heftigen Entzündung des verletzten Auges. Der Stoss

22) De staphylomate scleroticae. Accedit tabula lithographica. Lipsiae sumptibus Hartmanni. in 4. 1830. p. 26. Die Anzeige davon in der Zeitschrift für die Ophthalmologie 1. B. 1. Heft. S. 149.

scheint den Bulbus oculi unmittelbar getroffen zu haben, denn die Augenlider waren auf keine Art verletzt. Im Monat Mai 1830 sah ich diese Kranke. Man bemerkt zwar durchaus keine entzündlichen Symptome mehr am linken Auge, aber dennoch ist dieses gegen äussere Eindrücke sehr empfindlich, stört auch das Sehen mit dem andern Auge in so fern, als es die Gegenstände verrückt, doppelt zeigt u. s. w.; daher die Kranke dieses Auge gewöhnlich verbunden trägt. Die Cornea desselben zeigt durchaus keine krankhaften Veränderungen, oder Spuren früherer Verletzung; um so mehr aber die Iris. Der obere innere Theil derselben fehlt nämlich in einer Länge von fast 3 Linien, und in seiner ganzen Breite, so dass auch nicht ein schmaler Saum mehr davon an dem Ligamentum ciliare zu bemerken ist. Die Pupille ist innig mit dieser Lücke der Iris verschmolzen, und nimmt jetzt blos einen Theil der Stelle, wo die Iris fehlt, ein. Die übrigen Partieen der Regenbogenhaut, und am meisten der untere und äussere Theil derselben, sind ungewöhnlich breit, verdecken so die gewöhnliche Stelle der Pupille und lassen nur oben am Rande der Sclerotica ein längliches, an beiden Enden zugespitztes Sehloch, welches nach unten von dem Pupillarrand der noch übrigen Iris, nach oben aber von der Vereinigungslinie der Cornea und Sclerotica begränzt wird. An den beiden Enden dieser Pupille geht der Pupillarrand unter einem etwas spitzigen Winkel unmittelbar zum Orbiculus ciliaris, um sich daselbst zu befestigen. Der Durchmesser dieser Pupille beträgt von einer Spitze derselben zur andern reichlich $2\frac{1}{2}$ Linie, der kleinere Durchmesser von oben und innen nach unten und aussen aber gegen 2 Linien. Die gewöhnliche Erweiterung und Verengerung der Pupille bemerkt man hier nicht, dagegen findet gewöhnlich eine oscil-

lirende Bewegung dieser Membran nach vorn und nach hinten statt, besonders an der Stelle, wo sie am breitesten ist. Die Iris des rechten Auges sieht blaugrünlich, die des linken aber missfarbig, grünlichgrau aus; nach der Pupille hin, dem innern Gefässkranz der Iris entsprechend, ist ein schmutzigbräunlicher Streif mit ungewöhnlich vielen Strahlen zu sehen. Die Sclerotica des linken Auges lässt gleich beim ersten Anblicke an ihrem obern und innern Theile, also an der, der eben beschriebenen Pupille, entsprechenden Stelle, $\frac{3}{4}$ Linie vom Rande der Cornea entfernt und mit diesem ziemlich parallel verlaufend, eine reichlich 2 Linien lange Spalte erkennen, welche in der Breite einer guten halben Linie klafft. Aus derselben ragt in ihrer ganzen Länge ein kleiner krystallheller Wulst hervor, der auf seiner Oberfläche das Ansehen mehrerer zusammenhängender Knötchen von der Grösse eines Hirsekorns hat, und ohngefähr eine halbe Linie über die Fläche der Sclerotica sich erhebt. Bei jedesmaligem Oeffnen und Schliessen der Augenlider bemerkt auch die Kranke hier einen kleinen Widerstand. Nach ihrer Angabe ist die Erhöhung früher weniger bedeutend gewesen, erst seit einem halben Jahre hat sie die jetzige Grösse erreicht. Diese Wulst hat ganz das Durchsichtige, Glänzende des Glaskörpers, weicht bei einem gelinden darauf angebrachten Drucke kaum zurück, und lässt nicht deutlich erkennen, ob sie von der Bindehaut überzogen ist. Rothe Blutgefässchen bemerkt man nicht darauf. Man sieht durch diesen hervorragenden Körper hindurch die Spalte der Sclerotica und Choroidea hier und da inwendig mit einem Saume von schwarzen Pigment verbrämt; die Mitte hat das dunkle, schwarze Ansehen der Pupille. Ob die, offenbar durch diese Spalte in das Auge einfallenden, Lichtstrahlen von der Retina percipirt werden, kann die

Kranke (wegen der Nähe der weit grössern Pupille) nicht bemerken. Nach aussen hin von dieser Spalte bemerkt man längst des Ciliarkörpers bläuliche Stellen an der Sclerotica, und diese Haut scheint dort ungewöhnlich dünn zu seyn — gerade wie diess bei anfangendem Staphyloma scleroticae gewöhnlich der Fall ist. — Früher soll dieser bläuliche Streif, der sich bis zum äussern Theile des Ciliarkörpers erstrekt, noch auffallender, und die Sclerotica an diesen Stellen selbst etwas hervorgetrieben gewesen seyn; jetzt ist aber namentlich das Letztere nicht mehr der Fall. (S. Abbildung dieses Auges. Tab. IV. Fig. 13.) Wenn Sehversuche mit dem linken Auge allein gemacht werden, so zeigt sich die Sehkraft in noch recht leidlichem Zustande, wird es aber mit dem Rechten zugleich gebraucht, so stört es dieses nur durch falsche Bilder, die es darstellt. Obgleich daher bei dem Gebrauche beider Augen besonders das Rechte jedesmal sehr angegriffen zu werden scheint, so trägt doch die Kranke zu Hause oft das Linke nicht verbunden, und davon scheinen hauptsächlich mehrere Zeichen einer anfangenden Amblyopie des rechten Auges abzuhängen, die sie seit fast $\frac{1}{2}$ Jahre bemerkt. Vielleicht trägt auch die Cessationsperiode der Menstruen das Ihrige zu diesen Erscheinungen bei.

Was die Entstehung der eben beschriebenen Anomalien im linken Auge betrifft, so glaube ich annehmen zu können, dass der heftige Stoss bei geöffneten Augenlidern auf den Augapfel selbst traf, die Sclerotica und den darunter liegenden Strahlenkörper (mit oder ohne einige Verletzung der Conjunctiva) zerriss, dass zugleich die Iris hier von ihren Anheftungspunkten an dem orbiculus ciliaris sich trennte und vielleicht noch ein Stück derselben gegen den Pupillarrand hin

einriss, dass nachher durch die darauf folgende heftige Augenentzündung dieses losgerissene Stück vollends zerstört wurde, der übrig gebliebene Theil der Iris aber, um die fehlende Blendung einigermassen zu ersetzen, sich mehr und mehr gegen die Stelle des fehlenden Theils hin ausdehnte, und so endlich eine nicht allzugrosse und unförmliche Pupille am Rande der Sclerotica zu Stande brachte. Der Vorfall des Glaskörpers hatte wohl seinen Grund in der heftigen Quetschung, die der ganze Augapfel durch den Stoss erlitt; dieser Vorfall war aber auch höchst wahrscheinlich die Ursache, warum die ohnediess erschlafften Ränder einer gequetschten Wunde nicht, wie diess sonst gewöhnlich bei Verletzungen der Augenhaut der Fall ist, sich an einander legten und durch ihre gemeinschaftliche Vernarbung die widernatürliche Oeffnung schlossen. Will man endlich der Aussage der Kranken hinsichtlich des früher beobachteten anfangenden Staphyloma scleroticae Glauben schenken, und allerdings berechtigen die noch jetzt davon vorhandenen Spuren dazu, so lässt sich die Ursache desselben leicht in der heftigen Entzündung aller innern und äussern Gebilde des Augapfels erkennen, welche nach jenem Stosse folgte. Noch kürzlich hatte ich Gelegenheit, ein vollkommen ausgebildetes Staphylom der Sclerotica zu sehen, welches nach einer nur 3 Tage dauernden, aber äusserst heftigen und sich selbst überlassenen Ophthalmitis entstanden war, bei einem übrigens vollkommen gesunden Menschen.

Schon St. Yves scheint einen dem oben beschriebenen ähnlichen Fall beobachtet zu haben. Er handelt ihn unter den Staphylomen ab, und spricht sich auf folgende Art darüber aus (Traité des mal. des yeux. Paris 1722. p. 232.): „Ich sah nach einem Stosse

(coup) auf das Auge an dem obern Theile des Augapfels, eine Linie von der durchsichtigen Hornhaut entfernt, ein Staphylom in der Conjunctiva vorkommen. Die Heftigkeit des Stosses hatte die Sclerotica gespalten, ohne die Conjunctiva zu beschädigen, und die durch diese Spalte hervortretende wässerige Augenfeuchtigkeit erhob die Conjunctiva nach Art eines Staphyloms. Ich heilte es durch einen Druckverband, den ich bei geschlossenen Augenlidern auf den der Geschwulst entsprechenden Theil des obern Augenlides anbrachte. Dadurch wurde die wässerige Feuchtigkeit in die Höhle des Auges zurückgetrieben, und gestattete den Häuten, sich wieder zu vereinigen." Einige neuere Schriftsteller haben diesen Fall für ein Staphyloma scleroticae gehalten, und auch ich bin dieser Meinung in meiner Dissertation de staphylomate scleroticae gefolgt, freilich grossentheils nur auf den Grund gestützt, dass die Beschreibung, welche St. Yves giebt, auf alle Fälle mangelhaft, seine Erklärungsart dieses Falles aber sehr unwahrscheinlich ist. Gleichwohl sind die Zeichen eines Staphyloms der Sclerotica von der Art, dass man von einem St. Yves wohl nicht erwarten kann, er werde sie mit den oben angeführten Worten beschrieben, und auf obige Weise sich ihr Wesen erklärt haben. Weit wahrscheinlicher ist daher wohl, dass der von St. Yves beobachtete Fall ganz dem von mir hier beschriebenen ähnlich war. Schon eine oberflächliche Betrachtung dessen, was St. Yves sagt, giebt eine solche Vermuthung an die Hand. Denn dass sich der Fall ganz so verhalten haben sollte, wie ihn St. Yves erklärt, daran zweifele ich allerdings. Sollte bei einem Stosse, der heftig genug ist, um die Sclerotica zu spalten, die zarte Conjunctiva nicht wenigstens einen so kleinen Riss bekommen haben, als er erforderlich ist, um einige Tropfen humor aqueus durchsickern zu

lassen? Sollte, selbst wenn die Conjunctiva ganz unverletzt geblieben wäre, der herausgetretene humor aqueus sich in einer umschriebenen Geschwulst angesammelt haben, und würde er nicht vielmehr sich unter der so lockern, an der Sclerotica angehefteten Conjunctiva verbreitet, und am untern Theile des Augapfels sich angesammelt haben? Könnte in diesem Falle St. Yves sagen, der, auf oben beschriebene Art angelegte, Druckverband habe den humor aqueus in das Auge zurückgedrängt, und dadurch den Häuten gestattet, (donner lieu) sich zu vereinigen? Wie konnte die heraustretende *wässrige Feuchtigkeit* ein Hinderniss der Wiedervereinigung der Wundränder seyn? Alles dieses würde sich weit natürlicher erklären lassen, wenn man annähme, dass eine Partie des Glaskörpers vorgefallen war; denn selbst der Irrthum des St. Yves hinsichtlich des Wesens wäre dann leichter erklärlich und unbedeutend. Dass aber ein Vorfall des Glaskörpers nicht, wie man bisher gewöhnlich angenommen hat, jedesmal binnen einigen Tagen durch die Anschwellung und gegenseitige Annäherung der Wundränder gleichsam incarcerirt, und so der vorgefallene Theil zum Absterben gebracht werde, beweisst wohl der Fall bei der H. hinlänglich."

Der eben erzählte Fall, für dessen Mittheilung ich Herrn Dr. Lechla verbindlichst danke, ist deshalb vorzüglich interessant, weil er die Möglichkeit darthut, in der Sclerotica eine künstliche Pupille mit Erfolg anzulegen; er giebt zugleich eine ziemlich sichere Anleitung, dieselbe zu vollziehen.

Dieses führt zu einer kritischen Revision der bei unsern Versuchen einer Scleroticalpupillenbildung an staphylomatösen Augen Lebender angewendeten Encheiresen, und der dabei zum Grunde liegenden Ideen.

Das Einschneiden und das Lostrennen der Conjunctiva bulbi, ohne das Auge durch einen Pamartschen Spiess, oder durch ein feines Häckchen zu fixiren, ist und bleibt der erste Act der Sclerectomie. Durch ihn soll zum Theil die künftige Decke der neuen Pupille gewonnen, zum Theil aber auch der Weg zum Ausschneiden eines Scleroticalstücks gebahnt werden. Es ist hier vorzüglich darauf zu sehen, dass der für den zu Operirenden nicht schmerzlose Act möglichst schnell und möglichst gut vollzogen werde. Das geschieht offenbar am besten dadurch, dass der Operateur vermittelst einer feinen nicht spitzig, sondern rund endigenden Pincette eine möglichst grosse Falte, der an staphylomatösen oder leucomatösen Augen meistens starken, fast fibrös gewordenen Conjunctiva in die Höhe hebt, sie mittelst eines gewöhnlichen aber sehr scharfen Staarmessers senkrecht durchschneidet, und auf diese Weise eine möglichst lange Incision macht. Sobald dieses geschehen ist, wird die Abtrennung der Conjunctiva von der darunter liegenden Sclerotica vermittelst des Staarmessers, oder noch besser und leichter vermittelst einer stumpfen Augenscheere geschehen. Die beste Stelle zur Abtrennung der Conjunctiva wird immer hinter dem Rande der degenerirten Cornea seyn; theils weil von Letzterer die Bindehaut fast nie wegen ihrer engen Verbindung mit derselben getrennt werden kann, theils aber auch desshalb, weil zu einem glücklichen Ausgange der Sclerectomie es nothwendig erforderlich ist, dass die Ausschneidung eines Scleroticalstücks möglichst vorn geschehe!

Soll aber der Theil der lospräparirten Conjunctiva sich nicht unmittelbar nach geschehener Trennung aufrollen, oder zusammenschrumpfen, so darf er ja nicht in Form eines Ladens, der auf- und zugeklappt wer-

den kann, zugeschnitten werden, nein, es darf die Trennung nur durch einen einzigen etwas langen Schnitt geschehen, der höchstens nach einer Seite zu, oben und unten einzukerben ist.

Dieser Act der Operation ist bei einiger Sicherheit der Hand und bei der Unterstützung einiger guten Gehülfen durchaus nicht schwer. Ist er vollzogen, so warte man die Nachblutung ruhig ab, und entferne sodann allen Cruor vermittelst eines feinen zugeschnittenen Schwamms, oder was noch besser ist, eines grossen Malerpinsels, der in kaltes Wasser getaucht ist.

Ist dieses geschehen, hat man dem zu Operirenden einige Ruhe gegönnt, so muss man die Herausnahme eines Stückes der ihrer Bindehaut entblössten Sclerotica schnell zu bewerkstelligen suchen. Bei der Vollziehung dieses Operationsactes ist die Anwendung des Sclerotom's von grossem Vortheile. Es kommt hier darauf an, das Instrument mit einiger Kühnheit schnell dicht an der Trennungslinie der Conjunctiva einzuführen; eine geübte Hand bemerkt es gleich, wenn das Sclerotom sich in der Cavität des Bulbus befindet; ist es so weit, so muss man dasselbe einige Linien vom Einstichspunkte entfernt durch die Choroidea und Sclerotica hindurch herausführen, und dann nach unten einen Lappen bilden; während dieser Zeit ist es nöthig, dass der Gehülfe, welcher das obere Augenlid fixirt, mit der rechten Hand beim rechten Auge, und mit der linken Hand beim linken Auge, vermittelst einer Pincette das abgetrennte Bindehautstückchen auswärts halte, um so den Theil der Sclerotica, der herausgeschnitten werden soll, so frei als möglich zu machen. Der Operateur muss hier darauf sehen, dass das herauszuschneidende Stück der Sclerotica nicht zu klein ausfalle; es ist immer besser, dasselbe ist zu

gross, als zu klein. Auch diese Scleroticallappenbildung wird durch Anwendung des Sclerotom's sehr erleichtert. Kaum ist dieses bei Seite gelegt, so muss der Operateur mit einer spitzigen Augenpincette den gebildeten Scleroticallappen ergreifen, nach oben umklappen, und ihn nun an seiner Basis durch eine Augenscheere abtragen.

Dieser Theil der Scleroticalpupillenbildung erfordert Dexterität und Schnelligkeit. — Es kann sich hierbei so Manches ereignen, was zu verhindern freilich nicht in der Hand des Operateurs liegt. Jedoch kann die Schnelligkeit und Sicherheit des Operirenden hier Vieles verhindern. Zu diesen Ereignissen sind Vorfall der Krystalllinse, Prolapsus des sehr flüssigen Glaskörpers u. s. w. zu rechnen.

Wenn jedoch, abgesehen von diesen Unglücksfällen, Alles nach Wunsche geht, so ist der Zustand des Auges nach dem Herausschneiden eines Scleroticalstücks ohngefähr folgender;

Das lospräparirte Stückchen der Conjunctiva, schrumpft, wenn auch Alles geschieht, es über die Scleroticalöffnung hinüberzuschieben, oder rollt sich zusammen; zum Theil liegt das in ihrer Natur als Schleimhaut, zum Theil kommt das daher, dass dasselbe, es möge sich ein Prolapsus corporis vitrei bilden, oder es mögen sich die Ränder der in der Sclerotica befindlichen Oeffnung durch Zusammensinken in Folge von Verlust des Glaskörpers einander nähern, entweder weggeschoben wird, oder nach innen keinen Stützpunkt findet. Giebt man sich auch zu wiederholten Malen Mühe, der abpräparirten Scleroticalconjunctiva ihren neuen Platz durch Hinüberschieben über die neue Scleroticalpupille anzuweisen, so ist

dieses fast immer fruchtlos, indem sie sich entweder in sich selbst aufrollt, oder bei den Bewegungen der Augenlider oder durch Bildung eines Glaskörpervorfalls verschoben wird. Der Vorschlag, durch feine seidene Fäden die Conjunctiva anzuheften, ist wegen der Feinheit und Weichheit dieser Haut, so wie wegen der Kleinheit des abpräparirten Bindehautstückes unausführbar.

Aber gelänge dieses auch Alles, so würde sich die abgetrennte Conjunctiva als eine Schleimhaut, welche vermittelst der Cellulosa ein festes Organ zu überziehen bestimmt ist, mit dem Vorfall des Glaskörpers gewiss nicht vereinigen, sondern es würde dieser stets zu Ausschwitzungen Veranlassung geben, in Folge deren nichts weniger, als eine Adhäsion der Conjunctiva, vielmehr eine Aufsaugung und ein Aufrollen derselben entstehen würde; der Vorfall des Glaskörpers würde dann ebenfalls, wie wir es in den erzählten drei Operationsfällen sehen, nach und nach mit einem eigenthümlichen feinen Häutchen sich überziehen, das bald die Eigenschaften der Conjunctiva annimmt. Dieses neue Gebilde, welches wir nach der Staphylomabtragung auf dem Glaskörper wahrnehmen, wie wir es beim Prolapsus iridis durch die Cornea und beim Vorfall der Choroidea durch die Sclerotica sehen, ist es nun eben, welches, aus einzelnen kleinen weissen Punkten Anfangs bestehend, nach und nach sich dichter bildet, und freilich die Durchsichtigkeit der Hyaloidea ziemlich schnell aufhebt.

Es kommt hier also bei der Sclerectomie vorzüglich darauf an, dass mau einen andern als den betretenen Weg einschlägt! Auch hier leitet uns die Natur am sichersten.

Ist nämlich die Oeffnung in der Sclerotica gebil-

det, und hat sich, oder hat der Operateur einen Prolapsus corporis vitrei gemacht, so kommt Alles darauf an, dass zwischen der Hyaloidea des Glaskörpervorfalls und seiner künftigen Conjunctiva-Bedeckung weder Blut noch Luft trete, damit bei schon vorhandener Neigung des Vorfalls sich zurückzuziehen und einzuschrumpfen oder abzusterben diese durch einen Entzündungszustand nicht noch vermehrt werde. Das lässt sich freilich nur dadurch erreichen, dass man die künstliche Sclerotical-Oeffnung bewerkstelligt, ohne ihr die Bedeckung der Conjunctiva zu rauben, so dass der durch die künstliche Scleroticalöffnung hindurch sich bildende Glaskörpervorfall nach und nach die Scleroticalbindehaut löse, sie vor sich herschiebe, in der Weise, wie dieses bei der Bildung von gewissen Hernien mit dem Peritoneo geschieht. Durch diese allmähliche Ausdehnung der Conjunctiva wird ihre Durchsichtigkeit bewerkstelligt, gesichert, und es wird hierdurch die Neigung der Hyaloidea, sich mit einer neuen feinen Membran zu überziehen, aufgehoben, und auf diese Weise eine Stelle in der Sclerotica gewonnen, durch die das Eindringen der Lichtstrahlen möglich wird. Auf eine ähnliche Weise kommen gewiss die zufälligen Scleroticalöffnungen mit Prolapsus corporis vitrei ohne undurchsichtige Unterhäutung zu Stande, wie dieses Lechla in dem oben erzählten Falle Naturgemäss darthut.

Von selbst entsteht nun aber die Frage, durch welche Encheiresen soll der erzählte Vorgang der Scleroticalspaltung und der Bildung des Glaskörpervorfalls ohne Verletzung der Conjunctiva nachgeahmt werden?

Es ist nicht schwer, sich die Art und Weise der Ausführung dieser operativen Aufgabe zu denken, allein es ist schwer — sehr schwer — dieselbe in's Werk zu setzen.

Durch die Anwendung Eines Instruments ist dieses nicht möglich —, so wie der Satz an die Spitze gestellt werden muss, dass die Trennung der Sclerotica von der Höhle des Bulbus aus, sonach von Innen nach Aussen, und nicht auf umgekehrte Weise Statt finden muss, wenn der Theil der Conjunctiva, welcher den Glaskörpervorfall bedecken muss, unversehrt erhalten werden soll.

Zur Zeit ist es meine Absicht, bei der nächsten schicklichen Gelegenheit folgende Encheiresen zur Vollziehung der künstlichen Scleroticalpupillenbildung in Anwendung zu bringen. Ich beabsichtige zwei Staarnadeln, nach Art von Lusardi's aiguille courbe à mécanique *), so in das Auge zu führen, dass der Theil der Sclerotica, der zerschnitten werden soll, in die Mitte der Spitzen Beider zu liegen kommt. Hierzu ist es freilich im Anfange nöthig, dass das untere Augenlid von einem zweiten Gehülfen fixirt werde, eine Unterstützung, welche am besten durch die linke Hand des zweiten Gehülfen geschieht, — es mögen die Operationen am rechten oder linken Auge gemacht werden.

Die Staarnadeln werden, eine nach der andern,

---

23) S. dessen Mémoire de la cataracte congéniale. Paris 1827. in 8. und die Zeitschrift für Ophthalmologie. Heft I. S. 131. Diese Staarnadeln sind nach Art des Langenbeck'schen Coreontion gebildet, und können vorgeschoben und zurückgezogen werden. Sie stellen, wenn sie zusammengelegt sind, eine gewöhnliche Staarnadel dar, jedoch durch einen am Stiele befindlichen Schieber lässt sich der vordere Theil vorwärts drängen, wodurch dicht hinter der convexen Seite der Nadel ein Wiederhaken sich bildet, der, wenn die auseinandergeschobenen Theile wieder zusammentreten, sich schräg an den untern Theil der Staarnadel legt.

wie gewöhnlich, eingeführt, und sodann wird nach Umständen, bald mit der einen, bald mit der andern an der Hinterseite der Stelle der Sclerotica, wo die Theilung derselben Behufs eines Glaskörpervorfalls geschehen soll, mit der Spitze und Schneide derselben eine Längenincision gemacht, jedoch mit solcher Vorsicht, dass die Conjunctiva scleroticae ja nicht angestochen oder angeschnitten werde. Ist dieses geschehen, so wird die Nadel gedreht, der Haken derselben vorgeschoben und in die Incision der Sclerotica gesetzt; dasselbe Manöver wird mit der andern Nadel verrichtet, und nun vermittelst eines nach und nach wirkenden Zuges der Einschnitt in die Sclerotica durch einen Einriss vergrössert; sobald dieses geschehen ist, wird sich gleich ein Prolapsus corporis vitrei bilden, oder wenn dieses nicht der Fall seyn sollte, so wird ein solcher durch einen gelinden Druck auf den Bulbus bewirkt. Ist dieses geschehen, so werden beide Haken aus dem Einrisse der Sclerotica gelöst, die Nadel zum Ausführen aus dem Auge durch Zusammenschieben ihrer verschiedenen Theile vorbereitet, und dann wirklich herausgeführt.

Eisumschläge auf das Auge, allgemeine und örtliche Blutausleerungen, sind die Mittel, die nach den Umständen, vorzüglich nach Beschaffenheit der Schmerzen u. s. w. in Anwendung zu bringen sind, um einen Entzündungszustand mit plastischen Folgen abzuwenden. Versuche, die ich auf die angegebene Weise an todten menschlichen Augen angestellt habe, gelangen, allein in dem einen Falle zersprang das einfache Häckchen, das ich dazu benutzte. Dieser letztere Umstand ist gar sehr zu berücksichtigen, und verlangt es, dass die zur Sclerodialysis (so liesse sich vielleicht diese Art der Scleroticalpupillenbildung nennen) bestimmten Instrumente sehr fest gefertigt seyn müssen. Der Theo-

rie nach lässt sich Manches von dem Vorschlage erwarten — was die Erfahrung darüber entscheiden wird — ist abzuwarten.

Doch genug der Kritik, genug der Theorie! Ich werde mir es angelegen seyn lassen, die künstliche Scleroticalpupillenbildung zum Gegenstande künftiger Versuche an staphylomatösen Augen Lebender zu machen, es geschehe dieses durch Sclerectomie, oder durch Sclerodialysis. — Vielleicht dass ein glücklicher Augenblick oder der Zufall mehr gewährt, als langes Nachdenken bis jetzt zu schaffen vermochte! Denn noch immer kann ich den Aerzten nicht beistimmen, die an der Möglichkeit eines glücklichen Ausganges dieser Operation gänzlich zweifeln [24]). Der Kranz, der zu erringen ist, hängt — hoch, und die Arena ist — klein — Aber es wird auf ihr um — Licht gekämpft!

„O süsses Licht, du zauberische Helle,
Wie schön bist du, des Lebens Schöpferin!
Wie fliesst aus deiner goldnen Quelle
Gedeihn und Kraft auf alle Wesen hin!
In deinem Strahl sucht jedes Blatt zu grünen,
Die Blume strebt empor, sich deines Blicks zu freun;
Gedanken, voll von Kraft, hauchst du den Weisen ein,
Machst den Verzagten stark und kühner noch den Kühnen!“ [25])

---

24) Christ. Heiberg Commentatio de coremorphosi, Christianiae MDCCCXXIX. in 8. p. 230. „Haec operatio (Scleroticectomia) successu omnino caruit, et haud dubie semper carebit!“

25) Caecilie von Ernst Schulze. Leipzig 1818. I. Gesang. Vers 14.

## Erklärung der Abbildungen.

Tab. IV.

Fig. I. Ein gewöhnliches, nicht sehr hervorragendes Pyramidalstaphylom der Hornhaut, gleichsam als Repräsentant solcher Augen, an denen man die Sclerectomie verrichten kann. Je dunkler an Augen dieser Art der Vereinigungspunkt der Cornea und Sclerotica, und je grösser dabei die Lichtempfänglichkeit ist, die sich wohl zuweilen zur Sehfähigkeit steigern kann, desto wahrscheinlicher wird es, dass in diesen Augen spontane Ablösungen der Iris vom Ciliarbande, sonach neue Pupillen vorhanden sind (s. Fig. 3. 4. 5. 6.).

Fig. 2. Innere Ansicht eines staphylomatösen Auges, das durch einen Longitudinalschnitt in zwei Hälften getheilt ist, jedoch so, dass der Fundus der Sclerotica nicht ganz zerschnitten ward. Man sieht hier die Retina, und beobachtet an den vordern staphylomatösen Theilen Folgendes:

Die Cornea ist degenerirt; ihr Durchmesser ist nicht gleich; hier und da ist sie dick, z. B. an der untern Seite, dagegen sie an einigen Stellen sehr dünn ist. Es findet eine gänzliche Zusammenwachsung der Iris mit der hintern Hornhautwand Statt (Synechia completa). Gleich nach Durchschneidung der degenerirten hypertrophischen Cornea gewahrte ich zwischen der hintern Hornhautwand und der angewachsenen Iris Blutunterlaufungen.

Fig. 3. 4. 5. 6. stellen die hintere Ansicht der vordern Hälften von einigen staphylomatösen Augen dar, in denen sich die Regenbogenhäute entweder von den Ciliarbändern gelöst haben, oder Theile derselben wahrscheinlich durch entzündlich-gesteigerte Aufsaugung verschwunden sind, wodurch sich neue Pupillen gebildet haben. Diese sind von verschiedener Gestalt und Form, und die Ursachen der oft noch bewunderungswürdigen Sehfähigkeit der Augen bei bedeutender staphylomatöser Metamorphose derselben.

Fig. 7. 8. geben Abbildungen von dem Zustande der an Böhme's Auge (erster Versuch) gemachten Scleroticalpupille 4 und 8 Tage nach der Operation. Die vorher fast viereckige Pupille hat durch Aufsaugung der Ecken der Scleroticalwand eine runde und durch gegenseitige Annäherung derselben eine längliche Gestalt angenommen.

Fig. 9. stellt Grofe's Auge (dritter Versuch) gleich nach der Scleroticalpupillenbildung dar.

Fig. 10. Abbildung von Böhme's Auge (erster Versuch) ein Jahr nach gemachter Scleroticalpupille.

Fig. 11. Der Missbachin Auge (zweiter Versuch), an welchem ebenfalls die Sclerectomie gemacht worden ist. Man sieht von einer in der Sclerotica zurückgebliebenen Narbe nur sehr wenig, gewahrt jedoch von dieser zur Conjunctiva palpebrae inferioris gehende balkenförmige Wucherungen der Bindehaut (Henosis).

Fig. 12. Abbildung des jetzigen Zustandes des Grofe'schen Auges vier Monate nach der Sclerectomie. Man gewahrt an der Stelle derselben eine Erhabenheit, in Folge eines vorhandenen Prolapsus corporis vitrei, in der Art, wie beim Staphyloma corporis ciliaris.

Fig. 13. Abbildung des vom Herrn Dr. Lechla beschriebenen Auges, an dem sich in Folge einer äussern Verletzung eine Ablösung der Iris vom Ciliarbande, und somit eine künstliche Pupille in der Iris gemacht hat, wobei zu bemerken ist, dass eine Trennung der Sclerotica am obern und äussern Theile derselben nicht weit vom Cornealrande mit bleibendem Glaskörpervorfall, sonach eine Scleroticalpupille gebildet hat. Nicht weit von dieser ist die Sclerotica dünn und bläulich, wie beim angehenden Scleroticalstaphylom.

Fig. 14. und 16. stellen Abbildungen der zur Sclerectomie am linken (Fig. 14.) und rechten (Fig. 16.) Auge bestimmten Sclerotomen dar. Fig. 15. und 17. zeigen die Art und Weise und den Grad, der auf die Fläche der Instrumente stattfindenden Biegung.

# XV.

## Ueber das *Coloboma Iridis*

als Nachtrag zu der Abhandlung des Heraugebers über die angebornen Spaltungen des menschlichen Auges.

(Heft I. S. 55 — 64.).

Vom

Herrn Prof. Dr. Johannes Müller zu Bonn.

---

Schon lange harrte ich auf die Section eines von der Irisspalte, Coloboma iridis, behafteten Auges, eines zuerst von Ph. v. Walther beschriebenen, angebornen Bildungsfehlers, wovon ich in unserer Umgegend zwei Fälle kenne. Der verehrte Herausgeber dieser Zeitschrift hat sich ein unstreitiges Verdienst um die pathologische Anatomie des Auges durch eine so genaue und befriedigende Zergliederung zweier vom Coloboma iridis behafteter Augen erworben. (Siehe das erste Heft dieser Zeitschrift, p. 55 folg.) Wir wussten bisher nur, dass diese Spalten der Iris constant am untern Theile derselben vorkommen. Hr. v. Ammon hat gezeigt, dass in dem untersuchten Falle die Spalte sich durch den Ciliarkörper, die Choroidea in die Netzhaut fortsetzt, und dass auch die Sclerotica an der entsprechenden Stelle eine Art Narbe zeigte. So dankbar ich für dieses schöne Ergebniss gegen den

Herrn Herausgeber bin, so kann ich doch die Zweifel, die er an der von Ph. v. Walther eingeführten Erklärung dieses Bildungsfehlers und die mitgetheilten Andeutungen über die muthmassliche Entstehung des Auges nicht ganz theilen.

Herr v. Walther betrachtete das Coloboma iridis als eine Hemmungsbildung, und zählte diese zu den übrigen Hemmungs- und Spaltbildungen in der Mittellinie. Diess bestreitet von Ammon, weil er nämlich auch in der frühesten Zeit des menschlichen Foetus in den Augen desselben durchaus keine Spaltung in der Iris auffinden konnte, obgleich diess am Hühnerauge von Kieser dargethan worden, und Carus es an den Augen von Katzen und Kälbern beobachtet habe. Der Zweck dieser Mittheilung ist zu zeigen, in welcher Ausdehnung die Irisspalte bei den Embryonen der Thiere vorkomme, und dass die Irisspalte am untern Theile auch bei den allerjüngsten menschlichen Embryonen existirt und von mir, so wie von andern Beobachtern gesehen worden ist. Ich bin zwar nicht der sonderbaren und abentheuerlichen, von einigen Schriftstellern, wenn auch geistreich, zu sehr ausgeführten Meinung, dass der Embryo aus 2 ganz getrennten Seitenhälften zusammenwachse. Im Gegentheil sind die ersten Spuren des Embryo schon doppeltseitig oder symmetrisch und verwachsen nicht erst. Man kann nur soviel behaupten, dass die Decken der Körperhöhlen in der Mittellinie anfangs nicht so fest wie auf beiden Seiten sind, dass an einzelnen Stellen anfangs selbst Lücken in diesen äussern Bedeckungen vorkommen, dass diess eben so sehr von der hintern Mittellinie oder den Decken der Rückgrathshöhle als von der vordern Mittellinie gilt, und dass hierdurch allerdings Spalten als Hemmungsbildung entstehen können. Ich glaube auch nicht, dass alle Spaltbildungen in der Mittellinie diese Er-

klärung zulassen, und glaube bewiesen zu haben, dass die angeborne Harnblasenspalte oder die sogenannte inversio vesicae urinariae prolapsae als Hemmungsbildung nicht erklärt werden kann, weil die Harnblase zu keiner Zeit des Embryolebens aus einem gespaltenen Schlauche besteht. [1])

Um so gewisser war mir die Entstehung des Coloboma iridis als Hemmungsbildung, in der Art, wie H. v. Walther diess erklärte, obgleich v. Walther die Thatsachen noch nicht anführen konnte, die seine Erklärung rechtfertigen.

Man weiss, dass die Netzhaut der Fische durchs ganze Leben an der einen Seite von vorn bis zur Eintrittsstelle des Sehnerven gespalten ist, und ich habe bewiesen, dass der aus einer gefalteten Membran bestehende Sehnerve der Fische im Auge sich nur becherförmig ausbreitet, ohne dass die Ränder der Membran an der übrigbleibenden Spalte verwachsen. [2]) Carus sah diese Spalte bei einem jungen Wels auch in der Iris (Zootomie p. 282). Dasselbe sah Huschke [3]) bei jungen Karpfen. Bei Embryonen von Blennius viviparus, welche ich der Güte des Herrn Prof. Rathke verdanke, sah ich keine Spalte mehr, wohl aber einen schwarzen Strich vom Rande des Ciliarkörpers der Iris bis tief in die noch nicht dunkle Chorioidea an der untern Seite; diess aber nur bei den jüngsten Embryonen

---

1) Bildungsgeschichte der Genitalien, aus anatomischen Untersuchungen, an Embryonen des Menschen und der Thiere, nebst einem Anhang über die chirurg. Behandlung der Hypospadia. Von Dr. Joh. Müller. Düsseldorf 1830. 4. Mit 4 Kupfertaf. pag. 103. §. 129.

2) Vergleichende Physiologie des Gesichtssinnes. Leipz. 1826. pag. 135. Tab. III. Fig. 19.

3) Huschke Beiträge zur Physiologie und Naturgeschichte. Weimar 1824. pag. 55.

von $\frac{1}{4}$ Zoll Länge. Man kann hierher auch rechnen, dass sich nach Treviranus [4]) beim Stör eine der Spalte der Netzhaut entsprechende Rinne der Sclerotica vorfindet.

Kieser [5]) fand, dass durch die ganze Sclerotica und Chorioidea beim Vogelembryo anfangs eine vollkommene Spalte läuft, von dem vordern Anfang derselben bis zum Eintritt des Sehnerven, und dass der Chorioidalspalt erst in der Mitte, dann an der vom Ciliarkörper gebildeten Pupille, und am Eintrittsloch des Sehnerven verwachse. Nach v. Baer befindet sich an der Stelle der scheinbaren Spalte nur ein heller Streifen, an welchem die Netzhaut sehr verdünnet ist, und Baer sagt: „Hiernach wäre die Netzhaut nach hinten und unten beinahe gespalten." (Burdach's Physiologie als Erfahrungswissenschaft. T. 2. p. 308). Nach v. Baer ist die Spalte der Chorioidea bloss eine pigmentlose Stelle. Allein mir scheint vom 3ten zum 4ten Tage der Bebrütung die Spalte ganz vollständig und ausserordentlich weit zu seyn; das Auge sieht nämlich um die Linse nicht kreisförmig, sondern hufeisenförmig aus. (Siehe die Abbildung des Vogelembryo in meiner Schrift: De glandularum penitiori structura earumque prima formatione. Lips. 1830. fol. Tab. XI. Fig. 1.). Hiermit stimmt Huschke's Abbildung von einem Vogelembryo vom 2ten—3ten Tag. (Siehe Huschke de pectinis in oculo avium potestate anatomica et physiologica. Jen. 1827. Fig. 1.). Huschke sagt von diesem Embryo, dass die Spalte so lang sey, dass das äussere Aussehen des Augapfels birnförmig werde. Betrachtete ich das Auge am 3ten und

4) Vermischte Schriften. III. p. 159.

5) Oken und Kieser Beiträge zur Anatomie, Physiologie und Zoologie. Heft 2.

4ten Tage von der untern Seite, wo es ganz bloss liegt, so sah es aus, als wenn die durchsichtigen Theile nur oben und an den Seiten von den Membranen umfasst würden, unten aber weit auseinanderwichen. So sah ich es in der frühesten Zeit; später scheint freilich die Spalte nicht mehr vorhanden, und man sieht an ihrer Statt bloss eine helle pigmentlose Stelle, welche sehr lange bleibt.

Bei Amphibien ist dieselbe Spalte sehr häufig beobachtet. Emmert sah bei Eidechsenembryonen die Chorioidea und das Corpus ciliare gespalten, und durch die Spalte die Retina durchschimmern. (Reil's Archiv. T. X. pag. 92. Tab. I. Fig. 3. u. 5.). Ich selbst sah diese Spalte wieder beim Embryo der grünen Eidechse. (Siehe De glandularum penitiori structura Tab. X. Fig. 18.). Huschke [6]) sah als Spur der Spalte einen schwarzen Strich durch die Augenhäute bei Larven der Frösche und Tritonen; ich sah diese schwarze Spur bei Embryonen des Bufo obstetricans an der untern Seite der Chorioidea. (Siehe De gland. structura. Tab. X. Fig. 7.). Vergebens suchte ich dagegen diese Spur bei ausgebildeten Embryonen einer Boa, die ich der Güte des Herrn v. Froriep verdanke, und bei ausgebildeten Embryonen der Salamandra maculata aus dem Eierleiter derselben.

Nun folgen die Beobachtungen von Säugethieren und vom Menschen. Carus hat an jungen Katzen und Kälbern noch die Nath einer Spalte in der Sclerotica gefunden, an der zugleich die Aderhaut hier stärker anfing. Kuhlemann und Haller haben die Irisspalte bei jungem Schaaffoetus bemerkt. [7])

---

6) Huschke Beiträge etc. pag. 56.

7) Diss. exhibens observ. circa negot. generat. in ovibus fact. Gotting. 1753. p. 27.

Schon Malpighi muss die frühere Erscheinung der Iris an der obern und äussern Seite des Auges bemerkt haben; denn er führt an, dass das Auge des Menschenembryo als ein schwarzer Halbcirkel erscheint. Autenrieth bemerkt dasselbe vom 7wöchentlichen Embryo, indem er sagt: annulus parvus nigricans inferiore et interno latere imperfectus, centro albido utrique oculum indicebat. Suppl. ad hist. embr. hum. Tubing. 1797. pag. 9. Eben so J. Fr. Meckel (Beiträge zur vergleichenden Anatomie. Bd. I. H. 1. p. 76.) an einem 6wöchentlichen Embryo, und Huschke an Embryonen von 6 — 7 Wochen. Huschke Beiträge p. 55, und Sömmerring's Zeugniss ist dasselbe: Icones embryon. p. 4. Iridis nigerrimae circulus in latere interno serius quam in externo perfici videtur. Man könnte den unbeachteten, auch für die Ophthalmiatrik nicht unwichtigen Umstand hinzufügen, dass die Iris auch beim erwachsenen Menschen immer etwas weniger breiter auf der äussern Seite ist. [8]) Endlich habe auch ich bei einem menschlichen Embryo von etwa 6 Wochen, den ich mit mehreren andern Embryonen der Güte des Herrn Dr. Wolf verdanke, und der in der Krümmung 5 Lin., in der ganzen Länge gestreckt 7 Lin. Par. mass, dieselbe Bildung gefunden, und in einer Gelegenheitsschrift folgendermassen beschrieben: Iris jam leviter tincta, sed in inferiori oculi parte pigmentum deesse, rimaque levis subesse videbatur. [9]) Meckel sagt daher mit Recht (menschl.

8) Malpighi opp. posth. Amst. 1698. p. 116.

9) Hiaraus erklärt sich einigermassen vielleicht die wirkliche Verziehung der Pupille nach innen in der Iritis. Ich habe diese Verziehung auch einmal in einer Iritis gesehen, welche höchst wahrscheinlich nicht venerisch war.

10) De ovo humano atqne embryone observ. anatom. prolusio

Anat. T. 4. p. 116.): Eine merkwürdige periodische Verschiedenheit der Blendung ist auch die Unterbrechung ihres Kreises in den frühern Lebensperioden, welche bis um die 7te Woche an dem innern Theile derselben sehr deutlich ist. Es ist aber der innere untere Theil der Iris.

Nach Allem diesen darf man schliessen: dass, wenn die Spalte der Netzhaut und Chorioidea in der frühesten Zeit bei den mehresten Thieren wahrscheinlich, aber wegen Baer's nicht ganz übereinstimmenden Beobachtungen noch nicht ganz gewiss ist, doch der anfängliche Mangel, oder die Spalte der Iris an der untern Seite bei allen Thieren, und an der untern innern Seite auch beim menschlichen Embryo eine unläugbare Thatsache ist. Ich halte es demnach für eben so gewiss, dass das Coloboma iridis nach von Walther's Ansicht ein Rest dieser Spaltung der Iris ist.

Wie wünschenswerth wäre doch eine vollständige Entwickelungsgeschichte des Auges beim Embryo, die in dieser Zeitschrift niedergelegt werden möge, um so mehr, da auch der verehrte Herausgeber derselben seine Beiträge hierzu versprochen hat. Man müsste von einem Thiere ausgehen, dessen Embryonen man in Menge haben kann, und hieran neue, am Menschen anzustellende Beobachtungen, die nur fragmentweis seyn kann, anreihen. Denn ich befürchte sehr, dass man vom menschlichen Embryo aus sobald zu irgend einem Resultate über die erste Entstehung nicht kommen werde, da die Gestalt und die wesentlichen Theile

---

academica qua ad audiendam orationem pro aditu muneris prof. ordin. facultatis medicae invitat Jo. Müller. Bonnae 1830. Dieses Programm ist nicht in den Buchhandel gekommen, und wird in einem Auszuge anderswo erscheinen.

des Auges schon beym Embryo von 6 — 7 Wochen vollkommen in der Anlage erkennbar sind.

Möge doch der Beobachter, der sich dieser Arbeit unterzieht, ganz besonders auch auf die erste Entstehung des Auges bei den Fischen seine Aufmerksamkeit richten, wo die Bildung der Membranen des Auges noch so einfach, und der Sehnerve selbst nur eine gefaltete Membran ist, so dass man das Auge der Fische als eine kelchförmige Ausbreitung von gewissen Theilen des Sehnerven betrachten kann, welche die durchsichtigen Theile in ihre Mitte aufnehmen.

Hierbei müssen auch die beim Foetus der Vögel von Baer beobachtete Hohlheit des Sehnerven und ähnliche Beobachtungen von Wedemeyer und Seiler vom menschlichen Embryo, und das ursprüngliche Hervorwachsen der hohlen Sehnerven und der Augen überhaupt aus dem hintern Theile der vordern Hirnzelle nach Baer's Beobachtungen gewürdigt werden.

Hr. Prof. Schröder van der Kolk in Uttrecht besitzt eine schöne pathologische Beobachtung, welche auch hierher gehören möchte. Er hat, wie er mir mündlich mittheilte, bei einem Kinde (oder Foetus?) das eine der Augen innerhalb der Schädelhöhle gefunden, und zwar als eine invertirte leere Hülse, getrennt von den auch vorhandenen durchsichtigen Theilen. Man darf einer nähern Mittheilung mit gespannter Erwartung entgegensehen.

# XVI.

## Ueber die Mondblindheit.

Vom

Herrn Doctor Behr

in Bernburg.

---

Die vielfach beschriebene und doch nicht in ihrem Wesen erkannte Augenkrankheit, deren fast einstimmig angenommene Unheilbarkeit und Folgekrankheiten, welche durch eintretende Blindheit die Nutzbarkeit der Hausthiere gänzlich oder doch zum Theil aufheben, und desshalb nach den Gesetzen verschiedener Länder den Rückkauf bedingt etc., haben mich schon seit einer Reihe von Jahren beschäftigt. Die nähere Kenntniss und mehrere Heilungen dieser Krankheit bewegen mich, in dieser der Ophthalmologie gewidmeten Zeitschrift meine Beobachtungen und Erfahrungen über die genannte merkwürdige Krankheit mitzutheilen.

Die Mondblindheit (Mondblindheit, Mondfluss, Mondblindsucht, intermittirende, periodische Augenentzündung, Ophthalmia equi periodica; franz. Lunatisme, fluxion periodique, fluxion lunatique; ital. la Luna; engl. Moon-blindness, inflammation of the eye;

ungar. Havi vakság, Havi, vagy, váltogatós szemgyúládás; böhm. mèsycnìs kun) hat ihren Namen von der öftern Wiederkehr, welche man dem Einflusse des Mondes zuschrieb, erhalten. Die Krankheit befällt aber nicht allein Pferde, wie man früher annahm, sondern ist auch bei Eseln und Mauleseln sehr gewöhnlich; ja selbst bei dem Rindviehe und veredelten, gut genährten Schaafen findet sie sich nicht ganz selten. —

*Diagnose.* — Die *Mondblindheit* (denn wir wollen den allgemein üblichen Namen beibehalten, und mit keinem neuen vertauschen) *ist eine bei erblicher oder skrophulöser Anlage durch catarrhalisch-rheumatische Ursachen bedingte Entzündung der Iris, die eine grosse Neigung zu Recidiven zurücklässt, und endlich nach Erblindung des befallenen Auges nicht wiederkehrt.* —

*Symptomatologie und Verlauf der Krankheit.* — Der erste Anfall der Mondblindheit unterscheidet sich im Anfange nur sehr wenig von der catarrhalischen Augenentzündung. Er entsteht gewöhnlich sehr schnell, meistens in der Nacht. Man bemerkt zuerst, dass die etwas angeschwollenen, heissen Augenlider bei Drehung des Kopfes nach dem Lichte das Auge schliessen, und sich nur erst im Dunkeln wieder etwas öffnen; nach öftern auf diese Art angestellten Versuchen bleiben sie aber auch im Dunkeln geschlossen, und das Thier zeigt bedeutendere Lichtscheu, macht Aeusserungen des Schmerzes, und lässt sich nur ungern am Kopfe anfassen. Nur erst nach einiger Zeit kann man wieder zur Untersuchuug des kranken Auges schreiten.

Aus den mit Gewalt geöffneten Augenlidern stürzt eine grosse Menge heisser Thränen, und man bemerkt die von rothen Gefässen strotzende Bindehaut und das angeschwollene dritte Augenlid (die Membrana nictitans, den Nagel). Nur nach öfteren Bemühun-

gen gelingt es, den Augapfel, der sich immer nach oben wälzt, zu betrachten. Die grosse Lichtscheu verhindert aber das Beobachten des Auges am Tageslichte, und nur allein das im Dunkeln zu sehen gewohnte Auge des Beobachters kann hierzu nützen. Die angeschwollnen Gefässe umgeben in einem dichten Netze die Hornhaut, und lassen sich nicht verschieben, zum Beweise, dass sie unter der Bindehaut des Auges in der Sclerotica ihren Sitz haben. Die Hornhaut selbst scheint trübe, ist es aber nicht; denn, wenn man zur Seite des Auges stehend, das Auge und besonders die Hornhaut betrachtet, so sieht man diese vollkommen durchsichtig, aber die wässrige Feuchtigkeit der vordern Augenkammer getrübt. Das bestimmteste und charakteristische Symptom der Mondblindheit ist aber die jetzt schon sichtbare Veränderung in der Iris. Die sogenannten Traubenkörner (flocculi pigmenti nigri)[1]) scheinen verlängert, die Pupille ist kleiner geworden, und etwas nach dem innern Augenwinkel nach oben hin verzogen. Die Bewegungen der Iris sind beim Wechsel von Licht und Schatten sehr erschwert. Im Ver-

1) Noch immer sind die von Himly (ophthalmolog. Bibliothek. Jena 1804. Bd. II. St. I. p. 197) aufgestellten Fragen unbeantwortet: Liegen die Trauben in der sogenannten Membrana pupillaris? hängen die oberen und unteren zusammen? sind sie Reste jener Membran? Haben diese Stellen bei dem Fötus schon die grössere Dicke, welche sie vor der Iris sehr auszeichnet, oder bekommen sie dieselbe erst durch das Zurückziehen der Membrana pupillaris? oder ist die volle Membrana pupillaris nie da? — Später (ebendas. Bd. III. St. 3. p. 174) fand er mit Oken bei einem Pferdefötus von ungefähr 6 Monaten, und einem Kalbsfötus von 4 Monaten eine runde Pupille, ohne Membrana pupillaris und ohne Trauben. — Recht sehr interessant sind Untersuchungen über diesen Gegenstand, die ich dem Herrn Herausgeber bestens empfehlen will.

laufe der ersten Tage vermehrt sich Hitze und Geschwulst der Augenlider, die nun freiwillig nicht mehr geöffnet werden, und nur von Zeit zu Zeit einen Strom von Thränen entweichen lassen. Die Thränen scheinen von scharfer Beschaffenheit, da an den Stellen, über die sie fliessen, die Haut aufgeätzt wird, und die Haare ausfallen. Sieht man jetzt bei günstiger Gelegenheit die Hornhaut von vorn, so hat dieselbe eine schiefergraue Farbe, die aber wieder von dem Durchscheinen der getrübten, grünlich aussehenden wässrigen Feuchtigkeit herrührt. In dieser sieht man weissliche Flocken, und zuweilen auch dunkelgelbe flottirende Stückchen, die vom schwarzen Pigmente abgestossen zu seyn scheinen. Die Traubenkörner haben sich noch mehr verlängert und wie verblasst (von seltener Farbe), und verschliessen fast gänzlich die Pupille, deren Beweglichkeit ganz aufgehört hat. Das Sehvermögen scheint auch jetzt nicht vermindert, eher geschärft, denn die kranken Thiere bemerken auch die kleinsten Gegenstände, mit denen man dem Auge naht. — Das Allgemeinbefinden des Pferdes (denn andere Hausthiere bekömmt man selten im ersten Stadium der Krankheit zu beobachten), weicht nun auch vom natürlichen, gesunden Zustande ab: es versagt das Futter, säuft aber begieriger. Die sonst glatten Haare sträuben sich; Frost und Hitze wechseln besonders gegen Abend ab; der Puls ist nur etwas beschleunigt, aber hart und voll. Oft scheint das Thier viel Schmerzen im Auge zu haben, denn besonders nach einem gehabten Frostanfalle wird es unruhig, kratzt und stampft mit den Füssen, und scheint auf keiner Stelle Ruhe zu haben. Dieses allgemeine Leiden begleitet aber die heftigeren Entzündungsgrade. Am 3., 4. oder 5. Tage verschwinden nun die entzündlichen Symptome der Augenlider immer mehr und mehr, die Licht-

scheu verliert sich, statt der Thränen wird ein eiterartiger Schleim abgesondert, die Gefässe der Conjunctiva werden blasser, gelblicher und verschwinden mehr. Das Allgemeinleiden hört auf, das Pferd fängt an zu fressen etc.; aber noch immer ist die Pupille kleiner, und die Farbe der Iris ist wie die der Traubenkörner blasser geworden. Nach 6 bis 7 Tagen erweitert sich die Pupille wieder etwas, nur bleiben die Traubenkörner ausgebreiteter, die Iris behält eine etwas mehr oder weniger krankhafte Färbung und eine Trägheit in ihren Bewegungen, und das Auge thränt leicht, besonders im Winde. —

Zuweilen tritt aber die Krankheit mit nicht so bedeutender Intensität auf. Leichte rosenartige Augenliderentzündung geht einige Tage vorher, und dann erst erscheint das Leiden der innern Augentheile, welches dann einen ähnlichen, jedoch weniger raschen Verlauf annimmt. Bei dieser gelinden Form vermisst man das Allgemeinleiden, aber nie die Veränderungen der Iris und der Pupille. Die nachbleibenden Veränderungen im Auge treten hier ebenfalls schwächer hervor.

Bedeutender schon ist der *nächste Anfall* der Mondblindheit, besonders wenn er schnell dem ersten folgt. Das erste Symptom zeigt sich dem aufmerksamen Beobachter in dem Blinzeln der Augenlider und dem scheinbaren Kleinerwerden des früher ergriffen gewesenen Auges. Durch genauere Untersuchung des etwas lichtscheuen Auges erkennt man, dass die Iris unbeweglich und die Pupille ganz klein geworden ist. Die Bindehaut der Augenlider und des Auges hat eine sammetartige Röthe. Noch im Verlaufe des ersten Tages schwellen nun die Augenlider an, das Auge fängt an zu thränen, und wird lichtscheuer; gegen Ende desselben sieht man schon eine Farbenveränderung der Iris, welche blässer wird und sehr häufig gelbgrün-

lich schillert. In den folgenden Tagen entsteht nun auch die viel stärker, als beim ersten Anfalle, getrübte wässrige Flüssigkeit, weissliche Filamente (ausgeschwitzte Lymphe), zuweilen schwimmen auch bräunliche oder gelbliche Flocken in derselben herum. Oft scheint dieses aber auch nur so, denn der wahrscheinlich durch die Traubenkörner abgeschiedene Faserstoff hängt oft noch mit diesen zusammen, und flottirt von da aus in der vordern Augenkammer. Durch diese Ausschwitzungen werden dann auch früher oder später die Verwachsungen der Pupillenränder der Iris, und völlige Verschliessung der Pupille bewirkt. Zuweilen setzt sich aber auch der Entzündungsprozess in den äussern Theilen des Auges fest: der sich um die Cornea verbreitende Gefässkranz giebt Aeste ab, die sich bis zum Mittelpunkte der Hornhaut ausdehnen. Bei genauerer Berücksichtigung findet man hier kleine Bläschen (Phlyctaenulae), die sich später zu Hornhautgeschwüren ausbilden, und als Folgekrankheit mehr oder weniger weit verbreitete und dunkle Hornhautflecken hinterlassen. Immer leiden bei diesem Ergriffenseyn der äussern Augentheile die innern weniger, und die Iris erhält dann bald etwas von ihrer Beweglichkeit wieder. Der Verlauf dieses zweiten Krankheitsanfalles ist ohngefähr in 8—14 Tagen beendigt, und der Anfall lässt nach seiner grössern oder geringern Heftigkeit mehr oder weniger Spuren im Auge zurück. Zu den vorzüglichsten gehören die bleibende Farbenveränderung und grössere Unbeweglichkeit der Iris, die Kleinheit der Pupille, und, wenn die Hornhaut ergriffen war, dunkle Flecken oder Façetten derselben. Die Trübung des Humor aqueus bleibt zwar oft noch lange Zeit zurück, verliert sich aber meistens früher, als ein neuer Anfall der Krankheit das Auge wieder befällt. —

Die *folgenden Anfälle* der Mondblindheit beginnen

ebenfalls mit Blepharophthalmia, die Augenlider sind aber mehr rosenartig entzündet, und behalten auch leicht ödemetöse Anschwellungen. Die Caruncula lacrymalis und die Membrana nictitans bleiben ebenfalls dicker und röther als im gesunden Zustande. Oft und wohl am häufigsten sind auch hier wieder Veränderungen in der Iris die Hauptleiden. Die Ausschwitzungen von Faserstoff zeigen sich nun auch in der Textur der Iris selbst, ja es entstehn oft Bläschen (Phlyctaenulae) auf ihr, die die eigentliche Iris corrodiren, und hierdurch das Durchscheinen des Pigmentum nigrum der Uvea erleichtern. Hiervon sind die schwärzlichen Flecken, die man nicht ganz selten findet. Am häufigsten aber verbinden sich die Pupillarränder mit der Verwachsung der Traubenkörner, und bilden eine Synizesis pupillae, die das Sehvermögen ganz oder nur theilweise aufhebt. Ja zuweilen soll sogar eine Zerreissung der Iris entstehn. Man sieht die abgerissenen schwarzen Stücken in der wässrigen Feuchtigkeit schwimmen, oder die Iris ist bloss eingerissen. [2])

War in früheren Anfällen die Hornhaut heftig von der Entzündung befallen, so ist sie auch in späteren derselben ausgesetzt. Die zurückgebliebenen Hornhautflecken vergrössern sich, und bilden ein vollkommenes Leukom. Seltener entstehen vollkommene Hornhautbrüche (Keratocele), durch welche die trübe wässrige Feuchtigkeit ausfliesst, und durch die dann auch wohl die Linse und ein Theil des Glaskörpers ausgestossen wird. Zusammenfallen, Schwinden, ja oft auch Vereiterung des Augapfels ist die Folge. Oefterer aber entsteht Verwachsung der Iris mit der Cornea durch unvollkommene Hornhautbrüche, und dann Verkleine-

2) Die Vererinär-Diagnostik von Dr. H. Bürger, Berlin, fol. 1830. p. 12.

rung und gänzliches Schwinden der vordern Augenkammer und Kleinerwerden des Auges. —

Zuweilen hat der schon früher beschriebene Gefässkranz an der Verbindung der Cornea mit der Sclerotica eine sehr intensive Röthe, während die Röthe der Conjunctiva oculi nur unbedeutend ist. (Ich hielt dieses schon früher für ein Zeichen, dass die Entzündung den Ciliarkörper und die Ciliarfortsätze befallen hatte, und wunderte mich immer, dann bald die vordere Linsenkapselwand in das Bereich des Leidens gezogen zu sehen. Durch die von *v. Ammon* [3]) so schön nachgewiesene Verbindung der hindern Fläche der Ciliarfortsätze mit der vordern Linsenkapselwand wird aber dieses Phänomen zur Gnüge erklärt, und ich freue mich, durch pathologische Wahrnehmungen die Forschungen und Entdeckungen bestätigen zu können. Möchte mein Freund v. Ammon Gelegenheit nehmen, die nicht selten vorkommenden Cataracten aus mondblindgewesenen Augen in dieser Hinsicht zu untersuchen). Bei gehöriger Beleuchtung des Auges kann man mit guten aber bewaffneten Augen einige Blutgefässe auf der Linsenkapsel erkennen, und später bildet sich dann Verdunkelung der vordern Linsenkapselwand aus. So bemerkt auch White [4]), dass der vordere Theil der Linsenkapsel verdunkelt wird. Erst nach mehreren Anfällen der Krankheit folgt die Verdunklung der Krystalllinse, die von einer schmutzig-weissen, gelblichen, grünlichen Farbe vorkömmt. Rohlwes [5]) sah Staar

3) Ersten Bandes erstes Heft dieser Zeitschrift für Ophthalmologie. p. 1.

4) Taschenwörterbuch der gesammten Thierheilkunde nach dem Engl. des White, bearbeitet von Cerutti. Leipzig und Sorau. 1821. p. 68.

5) Pferde-Heilkunde und Kriegs-Pferdekunde etc. zum Selbstunterrichten bearbeitet von Rohlwes. Fortges. nach dessen

nach der ersten Augenentzündung entstehen. Später [6]) bemerkt er: „Zuweilen ist die Krystalllinse allein verdunkelt, ohne dass die übrigen Theile des Auges dabei gelitten haben, zuweilen haben auch die andern Theile des Auges ihre Spannkraft, und mit dieser alle Wirkung verloren; denn man bemerkt zu Zeiten an einem staarblinden Auge, dass die Pupille oder Sehe sich gänzlich zusammengezogen hat, dass man kaum die verdunkelte Krystalllinse dadurch bemerken kann, welches ein sicheres Zeichen ist, dass die Haut, welche die Pupille bildet, gänzlich ihrer Spannkraft beraubt ist;" — oder mit andern Worten, durch die Entzündung unthätig geworden und krank geblieben ist.

Auch die Glasfeuchtigkeit verändert ihre Consistenz, trübt sich sammt ihrer Haut, und nimmt in der Regel eine meergrüne Farbe an. Der ganze Augapfel verkleinert sich immer mehr, kann aber doch durchsichtig bleiben; nur bemerkt man in seinem Grunde ein fahles Gelb, statt des Azurblau, welches das Tapetum der Gefässhaut haben soll. [7])

Amaurose sah v. Tennecker [8]) oft; häufiger ist sie noch Begleiterin der Cataracta. [9])

Eiterung in der vordern Augenkammer wurde eben-

---

Tode von S. v. Tennecker. Th. II. Leipzig. 8. 1825. pag. 23.

6) Ebendaselbst. p. 25.

7) U. Leblanc, Abhandlung über die Augenkrankheiten der wichtigsten Hausthiere, vorzüglich des Pferdes. Deutsch bearbeitet von Dr. J. Radius. Leipzig. 8. 1825. p. 250.

8) J. B. von Sind's sicher und geschwind heilende Pferdearzt etc., völlig umgearbeitet von C. W. Ammon, und mit Anmerkungen von S. von Tennecker versehene Auflage. 1820. 8. p. 18.

9) J. E. Veith, Handbuch der gerichtlichen Thierarzneikunde. Wien 1826. p. 275.

falls öfters beobachtet. Die Trübung der vordern Augenkammer nimmt schnell zu, und nach 24—72 Stunden bemerkt man auf dem Grunde derselben einen gelben Punkt, welcher die beginnende Eiterung anzeigt. Zuweilen ist die Menge des in der Augenkammer angesammelten Eiters so beträchtlich, dass es zwei Drittheile desselben einnimmt. Hört endlich die Krankheit nach ein oder zwei Wochen auf, so wird das Eiter resorbirt, und es bleibt in einzelnen Fällen keine Spur des Uebels zurück. [10]) Leblanc [11]) sah das Hypopyon öfters. Das Eiter wird nach ihm aus den in der vordern Augenkammer schwimmenden eiweissartigen Flocken gebildet.

Hinsichtlich der Amaurose muss ich noch bemerken, dass dieselbe bei den Thieren sehr schwer zu erkennen ist, weil man grosse Vorsicht bei den Sehversuchen beobachten muss. Man bringe die Hand, einen Stock, einen glänzenden Körper in ziemlicher Entfernung vor das Auge, und entferne oder nähere dieselben. Das Blinken der Augenlider, das Vorziehen der Nickhaut, das Wenden des Kopfes etc. sind die gewöhnlichen Zeichen, dass das Thier die vorgehaltenen Gegenstände erblickte; nur hüte man sich, durch zu schnelle Bewegungen der Hand etc. die Luft stärker gegen das zu untersuchende *feiner fühlende* Auge zu treiben, oder gar die Augenwimpern damit zu berühren, indem dann von Thieren mit ganz blinden Augen Zeichen gemacht werden, als sähen sie das Vorgehaltene. Schon oft sind auf diese Weise amaurotische

---

10) The Farmers Magazin. Lond. 1819. Aug. Nro. LXXIX., mitgetheilt vom Dr. Michaelis in von Graefe's und von Walther's Journal für Chirurgie und Augenheilkunde. Bd. I. p. 540.

11) a. a. O. p. 235 etc.

Augen für gesunde erklärt worden. Ein Hauptzeichen bei dem schwarzen Staare ist aber noch die vollkommene Unbeweglichkeit der Iris. Ist nur Ein Auge amaurotisch, das andere aber noch gesund, so spielt bei angestellten Versuchen die Pupille des blinden Auges gleichzeitig mit der des gesunden. Verbindet man aber dieses, so wird man in dem staarblinden Auge keine weitern Bewegungen der Iris bemerken. Eine Erscheinung, die mir bei Amaurose menschlicher Augen nicht vorgekommen ist.

*Section.* Leider hatte ich nie Gelegenheit Sectionen früher mondblind-gewesener Augen zu machen, und ich bitte alle unsere verehrten Leser, ja keine Gelegenheit, dieselbe anzustellen, vorübergehen zu lassen. Secirt man ein auf diese Weise erkranktes Auge, so findet man die Linse sammt der Kapsel verdunkelt, zwischen der Choroidea und Retina eine gelbliche oder rothe Flüssigkeit ergossen, den Humor vitreus zum Theil absorbirt, und die ganze Retina härtlich. [12]) Leblanc [13]) fand zuweilen die Linsenkapsel verhärtet, und sogar einige Male knochenartige Concremente enthaltend. — Der Sehnerv verkleinert sich in seinem Durchmesser, und Barthélemy [14]) fand ihn immer roth aussehend. — Manchmal war die Netzhaut ganz verschwunden. [15]) — Merkwürdig bleibt bei diesen wenigen Beobachtungen, dass keine von den, doch im Leben sichtbaren, nicht unbedeutenden Veränderungen der Iris spricht. —

*Recidive.* Die Dauer der Internissionen ist sehr

12) The Farmer's Magazine etc. a. a. O.
13) Leblanc a. a. O.
14) Ebendaselbst. p. 250.
15) Ebendaselbst. p. 227.

unbestimmt. Man schrieb früher die wiederkehrenden Anfälle der Mondblindheit, wie schon erwähnt, den Mondphasen zu, und glaubte, dass sie desshalb nach 3—4—6 Wochen wiederkämen. Auch die Einwirkung des Mondlichts auf die Augen der Thiere, welche die Nacht unter freiem Himmel zubringen, besonders auf Weiden, sollte Ursache der Recidive seyn. Vorurtheilsfreie Beobachter hingegen widerlegen diese Annahmen durch ihre reichen Erfahrungen. Leblanc [16]) bemerkte wohl das Zusammentreffen des Mondwechsels mit den periodischen Anfällen der Krankheit, allein es waren dabei auch jedesmal Gelegenheitsursachen, zu der Zeit stattfindendes ungünstiges Wetter etc. mit im Spiele. So bekamen Pferde während des Voll- und Neumondes, andere während der Mondviertel, aller 14 Tage Anfälle; andere hingegen zu Ende jedes Monats, oder Vierteljährich. Rohlwes [17]) sah Intermissionen von 3, ja 6 Monaten. Veith [18]) bemerkte, dass die Anfälle nach 2—3 Wochen, am häufigsten nach 30 bis 40 Tagen sich wiederholten. Zuweilen verstrich aber auch ein halbes, sogar ein ganzes Jahr, ehe der folgende Anfall eintrat.

Gewöhnlich wird von dieser Krankheit nur Ein Auge befallen, und das andre bleibt auch bei den Rückfällen frei. Wurden aber beide Augen zugleich mondblind, [19]) so recidiren auch wieder beide zugleich. Blaine [20]) behauptet, dass das Uebel immer nur Ein Auge zur Zeit angreift. Oft nachdem eins geheilt ist,

16) Leblanc a. a. O. p. 227.
17) a. a. O. p. 20.
18) a. a. O. p. 274.
19) Leblanc a. a. O. p. 215, 240 etc.
20) Grundlinien der Thierarzneikunde von Delabere Blaine, aus dem Englischen von Dr. Domeyer. Leipzig 1805. Thl. II. p. 500.

wird das andere befallen. Die Entzündung kehrt aber nie in das Auge zurück, sobald die Undurchsichtigkeit der Linse einmal angefangen hat. Rohlwes [21]) sah nie beide Augen zugleich von der Mondblindheit befallen, und nur erst, nachdem Staar in dem zuerst ergriffenen Auge entstanden war, fing die Entzündung im andern Auge an. Nie entstand in dem staarblinden Auge eine Entzündung aus innerer Ursache wieder. —

(Die Fortsetzung dieser Abhandl. folgt im nächsten Hefte.)

---

21) a. a. O. p. 23, 24.

# XVII.

# Ophthalmologische Miscellen,

aus

fremder und eigner Erfahrung mitgetheilt

vom

Herausgeber.

Brevis esse — laboro.

Horat.

# Ophthalmopathologie.

## 12.

## Ueber *Coloboma iridis* mit *gleichzeitiger Cataracta lenticularis*, und über die *Genesis* der Irisspaltung.

Vom

Herrn Dr. Lechla, practischem Arzte in Mitweyda. Herrn Professor Dr. Wutzer in Halle, und Herrn Dr. Jahn in Meiningen.

Frau Pf—l in Chemnitz, 69 Jahre alt, leidet an einem angebornen Coloboma iridis auf beiden Augen. Am untern Theile des Iriskranzes fehlt ein etwa eine Linie breiter Streif vom Pupillarrande bis zum Orbiculus ciliaris; oben neben der Pupille bildet die Iris deutliche Ecken, und die Pupille mit ihrer durch diesen Mangel der Iris nach unten zu entstandenen Verlängerung hat die Gestalt eines einfachen Schlüssellochs. Oben nach der Pupille zu ist jeder dieser beiden Ausschnitte etwas breiter, als unten gegen den Orbiculus ciliaris hin. Die Pupillen sind ziemlich unbeweglich.

Betrachtet man die Colobomata beider Augen zusammen, so bemerkt man, dass sie mit ihren untern Enden etwas gegen einander convergiren. In ihrer Ju-

gend hatte die Pf—l ein sehr scharfes Gesicht. Seit drei Viertel Jahren leidet sie an häufigen Blepharophthalmien, die sich bisweilen auch auf die Augapfelbindehaut fortpflanzen, so dass z. B. vor einem halben Jahre einige Phlyctänen auf der Hornhaut des linken Auges entstanden sind, deren Folgen sich noch heute als Hornhautflecken darstellen. Seit dieser Zeit war das linke Auge anhaltend der Sitz einer Entzündung, und auch jetzt ist die Bindehaut ziemlich aufgelockert.

Am rechten Auge bemerkt man einen ziemlich ausgebildeten Linsenstaar; über den Zustand der Linse im linken Auge kann man wegen vorhandener Hornhautflecke, und wegen der getrübten Conjunctiva corneae nicht mit Bestimmtheit urtheilen. Die Kranke sieht mit dem linken Auge weniger als mit dem rechten, wo zwar die Pupille und selbst der obere Theil des Irismangels von der cataractosen Linse verdeckt wird, nach unten aber noch ein, fast einer natürlichen Pupille an Grösse gleichkommender, freier Raum bleibt, so dass die Kranke alle nicht gar zu feinen Gegenstände sehr gut mit diesem Auge sehen kann. Sehr schön marquirt ist die Begränzung der Cataracta im obern Theile der Spaltung des untern Irisrandes. Wegen des fast gar nicht dadurch gestörten Sehvermögens weiss die Pf—l nicht anzugeben, wenn diese Cataracta sich zu bilden angefangen hat.

---

Der Herausgeber dieser Zeitschr. reiht an diese interessante Complication der Cataracta mit Coloboma iridis die Erzählung eines ähnlichen Falles an, die Hrn. Professor Dr. Wutzer zu Halle verdankt wird. So viel ihm bekannt ist, sind diese hier erzählten Fälle vom Vorkommen der Cataracta mit Coloboma die ersten Beobachtungen der Art, die bekannt gemacht wor-

den sind, obgleich es nicht übergangen werden darf, dass Helling das Vorkommen der Cataracta centralis mit Coloboma iridis erwähnt und abgebildet hat.

Dr. Wutzer erzählt [1]) nämlich in seinem Berichte über die medicinisch-chirurgische Klinik zu Münster folgende Geschichte einer Staaroperation, die unter Verhältnissen von ihm unternommen ward, welche, wie der Verfasser mit Recht erwähnt, bei der Staaroperation, wenn auch wohl vorgekommen, jedoch noch nirgends beschrieben worden ist.

„Der Kranke Bernhard Küper, ein Tuchfärber, 21 Jahre alt, war nämlich mit der angebornen Missbildung der Regenbogenhaut auf beiden Augen behaftet, welche von Walther Coloboma iridis genannt hat. Der Bildungsfehler war in unserm Falle ganz den von Walther beschriebenen Fällen ähnlich. Der mittlere untere Theil der Iris fehlte nämlich ganz, dergestalt, dass die beiden Seitenränder der Pupille, anstatt sich zum untern Rande zusammenzurunden, senkrecht nach abwärts hinabsteigen, die beiden Seitenhälften der Iris, die oben, wie gewöhnlich, vereinigt sind, unten völlig getrennt bleiben, und das Seheloch also eine hufeisenförmige Gestalt erhält. Doch ist der, oberhalb der Pupille befindliche Theil der Iris höher wie gewöhnlich. Der obere Rand des Sehelochs zeigt dabei die normale Rundung. Der Zustand beider Augen ist hier vollkommen der nämliche. Von den Ciliarfortsätzen kann man hier nichts gewahr werden. Die Sehkraft beider Augen war bis zu dem sogleich näher anzugebenden Unfalle völlig normal gewesen. Die Con-

1) Bericht über die medicinisch-chirurgische Klinik zu Münster, für den Zeitraum von 1825—1830, von Dr. Wutzer, o. ö. Professor zu Halle. Münster 1830. 8. S. 104. Mit 7 Tabellen und einer Steindrucktafel. S. 46—49.

tractilität der Pupille zeigte sich selbst bei dem Einfallen des grellsten Lichtes äusserst träge. — Es ist dem Kranken so wenig wie seiner Mutter erinnerlich, dass der etwa vier Jahre nach seiner Geburt verstorbene Vater von der Norm abweichende Augen gehabt hätte; nähere Anverwandte des Vaters existiren hier nicht. Die Mutter trägt Leucome auf der Hornhaut beider Bulbi; ihre Pupillen liegen aber richtig. Dem Küper war nun in seinem siebenten Lebensjahre von einem andern Knaben mittelst des Bogens ein Bolzen gegen das rechte Auge geschleudert worden. In Folge dessen wurde das Gesicht auf demselben allmälig schwächer, und bei der in der Poliklinik desshalb unternommenen Untersuchung ergab sich, dass sich ein harter Kapsellinsenstaar ausgebildet hatte. Der Kranke klagte, dass seit längerer Zeit das Gesicht auf dem linken Auge gleichfalls abzunehmen anfange, und gestand, dass ihm eigentlich die Angst, auch das linke Auge zu verlieren, angetrieben habe, Hülfe zu suchen. Im untern Abschnitte der Hornhaut des rechten Auges wurde eine nach abwärts convexe Narbe bemerkt, nicht unähnlich der nach einer Staarextraction gewöhnlich zurückbleibenden; wahrscheinlich die Folge der ehemaligen Verwundung durch den Bolzen. — Der Umstand des Mitleidens des linken Auges war entscheidend für die Indication der Operation am rechten Auge. Mehrere Umstände vereinigten sich zwar hierzu, die Extraction zu empfehlen; der Mangel des untern Abschnittes der Iris liess aber ein Hervorstürzen der Glasfeuchtigkeit so dringend fürchten, dass die Depression vorgezogen wurde. Am 9. August 1826 wurde diese in dem sehr ungünstig dazu gelegenen dunkeln Wohnzimmer des Kranken unternommen; die freie Einsicht in die hintere Augenkammer, welche die ungemein grosse Pupille gewährte, liess sie indessen doch mit Leichtig-

keit ausführen. Die mehrmals deprimirte Staarlinse stieg jedoch stets wieder in die Höhe, wahrscheinlich, weil in dem untern Abschnitte des Augapfels von vorn her der Widerstand von Seiten der Iris mangelte. Die Linse ward also reclinirt, und schräg nach hinten und unten in den Glaskörper hineingedrückt. Hier konnte man sie später deutlich liegen sehen, und ihre allmählige Resorption beobachten. Am 2. November war nur nach der äussern Seite der hintern Kammer zu ein kleiner Rest derselben durch die übrigens ganz klare Pupille sichtbar. Der Operirte sah aber jetzt mit diesem Auge in weiter Ferne Gegenstände ihren Umrissen nach völlig deutlich; nur gab er an, dass das operirte Auge schwächer sey, wie das linke, und mehr der Schonung bedürfe. Am 20. November 1829 zeigte er sich wegen einer durch Verletzung mit einem Strohhalme erregten Entzündung desselben Auges abermals in der Klinik; es war nun keine Spur der Linse mehr in der hintern Augenkammer bemerkbar."

Bei dieser Gelegenheit kann der Herausgeber nicht umhin, auf die anatomischen Untersuchungen von zwei mit Coloboma iridis behafteten Augen aufmerksam machend, die er im ersten Hefte dieser Zeitschrift bekannt gemacht hat (Ueber die angebornen Spaltungen in der Iris, Choroidea und Retina des menschlichen Auges), die verehrten Leser auf eine von Dr. Jahn in Meiningen ausgesprochene Ansicht über die Genesis des Coloboma iridis zu verweisen. Dieser gelehrte und scharfsinnige Arzt schreibt nämlich unabhängig von der Meinung des Herausgebers d. Z.: „Wir sind nicht damit einverstanden, alle Fälle des Coloboma iridis als reine Hemmungsbildungen zu betrachten. Des scharfsinnigen v. Walther Annahme, dass die Iris beim Embryo ursprünglich in der Mitte von unten nach oben gespalten sey, hat sich nicht bestätigt, und nur

nach dem innern Augenwinkel hin hat das Gebilde anfangs eine Lücke, die sich in der siebenten Woche schliesst. Demnach wären diejenigen Fälle des Coloboma iridis, in denen sich die Irisspalte nach dem innern Augenwinkel [2]) hin vorfindet, als eine Hemmungsbildung zu betrachten, wogegen die gewöhnlichen Fälle (in denen die Scharte in der Mitte der Iris nach unten liegt) als reine Thierbildung zu betrachten sind, sofern die jüngern Embryonen der Amphibien und Vögel immer eine Spaltung der zuletzt genannten Stelle der Iris zeigen." [3])

Dr. Jahn wird wahrscheinlich nach Johannes Müller's gründlichen und gelehrten Mittheilungen über die Genesis des Coloboma iridis (s. S. 230) mit dem Herausgeber nun anders urtheilen!

---

## 13.

## Drei Pupillen im rechten Auge einer 36jährigen Frau.

Vom

Herausgeber.

---

Dr. Lerche in Petersburg [4]) beobachtete eine dreifache Pupille am linken Auge eines siebzehnjährigen Menschen. In des Herausg. Beobachtungskreis fiel vor Kurzem folgender Fall:

---

2) Solche Colobomata iridis habe ich noch nie gesehen. d. H.

3) Medicinisches Conversationsblatt, herausgegeben von Dr. Hohnbaum in Hildburghausen, und Dr. Jahn in Meiningen. No. 44. 1830. S. 352.

4) S. Petersburger vermischte Abhandlungen III. Sammlung. 1825. p. 250, und Schön's Handbuch der pathologischen Anatomie des menschlichen Auges. Hamburg 1828. S. p. 77.

Christiane Charlotte Eydnern von Dresden trägt in der rechten Iris drei Pupillen. Sie kann hierüber nichts Anderes angeben, als dass sie diese drei Sehen von der Geburt an gehabt habe. Diese sind Tab. III. Fig. 5. treu abgebildet, und machen jede Beschreibung überflüssig. Vor der mittlern etwas nach unten stehenden Pupille befindet sich eine schwache Trübung der Cornea, nach Aussage der Eydnern in Folge einer Ophthalmia variolosa, die sie im dritten Lebensjahre überstanden hat. Durch Belladonnenextractsolution, die auf das Auge getröpfelt ward, erweiterten sich sämmtliche Pupillen, am meisten aber die mittlere, deren Ecken hierdurch noch mehr hervortraten.

Die Iris ist bräunlich-grün. Die Sehkraft dieses Auges ist in der Nähe normal, nur wenig durch die bereits besprochene Nubecula corneae gehindert; dagegen vermag die Eydnern nicht gut in die Entfernung zu sehen. Alle Gegenstände erscheinen dem Auge trotz der drei Pupillen — einfach. —

Die Bewegung und Form des Auges sind normal. Auf dem andern Auge ist nichts Regelwidriges wahrzunehmen.

Wäre nicht auf Anwendung der Belladonna eine sehr bemerkbare Erweiterung der sämmtlichen sensenförmigen Pupillen eingetreten, so würde ich dieselbe für eine schwarze Färbung der Iris in Folge einer dyscratischen Iritis (von einigen Staphyloma iridis genannt) gehalten haben! Video quod arriseris, rufe ich Manchem zu, sed tamen ita res se habet! (De natura Deorum I. 79. Cicero.)

## 14.

## Spontaner Vorfall einer Krystalllinse in die vordere Augenkammer durch eine sehr kleine, und in Folge eines Myocephalon sehr verzogene Pupille.

Vom

Herausgeber.

---

Madame L. v. Dresden erlitt in ihrem sechzehnten Jahre eine nicht unbedeutende Verletzung des linken Auges, durch welche an der äussern Seite ein Vorfall der Choroidea gebildet ward, der die Pupille nach aussen verzog, und nach und nach zu einer solchen Grösse durch Ansammlung von Flüssigkeit in ihm anwuchs, dass er abgetragen werden musste. Die Operation, die durch den Herrn Dr. Schmalz in Pirna vollzogen ward, hatte den glücklichsten Erfolg. Die Kranke konnte das Auge nun wieder gebrauchen, jedoch empfand sie seit jener Verletzung eine gewisse Augenschwäche, die sie jedoch nicht sehr störte. Im Jahre 1829 verheirathete sich die in Rede stehende Person, und gebar Anfangs 1830. Sie stillte das gesunde Kind. Ostern 1830 strengte sie sich beim Wohnungswechsel sehr an, und empfand bald darauf Schmerzen im Auge. Der Mann wie einige Bekannte wollten in der vordern Augenkammer eine Blase wahrnehmen. Das Gesicht war sehr getrübt. Die bei einem Arzte, der den Vorfall der Krystalllinse sogleich sah, sich berathende Kranke erhielt Quecksilbersalbe in die Augenbraunen zu reiben, und kalte Umschläge auf das

Auge. Während des Gebrauchs dieser Mittel steigerte sich der Schmerz; es wurden jetzt warme Umschläge gerathen. — Die Kranke wendete sich hierauf an mich. Dieses war im August 1830. Die Krystalllinse war trübe, und füllte die ganze vordere Augenkammer aus; die Schmerzen im Auge waren sehr heftig, die Entzündung nicht unbedeutend, aber mehr venös, der Thränenfluss profus. Ich liess Belladonnensolution in das Auge tröpfeln, und gab in Erwägung einer nicht zu verkennenden skrophulösen Constitution, die Terra ponderosa mit Extract. Cicutae. Die Wirkung dieser Mittel war höchst auffallend — es legten sich die Entzünzung und der furchtbare Schmerz auch sehr bald. Jedoch kam er nach ohngefähr drei Wochen mit furchtbarer Heftigkeit wieder zur Zeit des Eintritts der Regeln, wich jedoch wiederum auf den Gebrauch obiger Mittel. Dieses Kommen und Gehen in der Entzündung wiederholte sich bis zum October dieses Jahres. — Allein jedesmal, wenn die Entzündung sich lagerte, war auch eine bedeutende Abnahme im Körper der verdunkelten Krystalllinse wahrzunehmen; jetzt (im December 1830) ist er bis auf ein Drittel verschwunden, welches schräg in der vordern Augenkammer liegt. Die Pupille ist frei — die Kranke sieht jedoch nichts — Schmerz und Entzündung sind seit Anfang October's gewichen, seit welcher Zeit ich die Senega nehmen lasse.

Dieser kurz erzählte Fall ist ein neuer Beitrag zu der noch sehr dunkeln Lehre von dem spontanen Vorfall der Krystalllinse in die vordere Augenkammer.

Seitdem Himly (Loder's Journal. B. I. S. 127) einen Fall erzählt hat, in welchem das Gesicht auf beiden Augen durch den Vorfall der Linsen verloren ging, ist dieser Gegenstand bis auf Chelius (Vorfall der Krystalllinse ohne äussere Ursache in: Heidelberger Kli-

sche Annalen IV. B. 4. H. S. 521.) vernachlässigt gewesen, der ihn mit Gründlichkeit und Umsicht zur Sprache brachte.

Der Stand der Streitfrage ist jetzt folgender:

1) Der Vorfall der Krystalllinse in die vordere Augenkammer geschieht in Folge des wassersüchtigen Zustandes der Glashaut. (Himly.)
2) Es kann ein Vorfall der Krystalllinse bei einem übrigens gesunden Auge, ohne irgend eine bestimmbare Ursache, Statt finden. (Chelius.)

Der hier erzählte Fall gehört zu keinem der beiden; denn war das Auge in Folge der früheren Verletzung auch nicht ganz gesund, sondern in seinen Functionen etwas gestört, so konnte doch keineswegs ein Hydrophthalmos angenommen werden; jedoch deutet das gänzliche Schwinden der Sehkraft nach dem Prolapsus lentis auf kein leichtes Leiden der hintern Augenkammer hin! Wer weiss, ob nicht eine Erweichung der Glashaut und des Orbiculus capsulo-ciliaris (der Verbindung zwischen Linsenkapsel und den Ciliarfortsätzen, s. diese Zeitschrift. Heft I. S. 1), ohne hydropischen Zustand entstehen, und zwar schnell entstehen kann, die dann das Erweichen der Linsenkapsel, und so den spontanen Prolapsus lentis begünstigt! Hier kann ebenfalls nur durch Forschungen auf dem Gebiete der pathologischen Anatomie Licht gewonnen werden! Jedoch wäre es vorläufig ein Verdienst, alle hierher gehörigen Krankengeschichten sorgfältig und kritisch zu prüfen und zusammenzustellen! Ein hübscher Gegenstand zu einer Inauguraldissertation!

## 15.

## Ueber einen geheilten Fleischschwamm in der Orbita, und daher entstandenen Exophthalmos,

vom

Dr. Johann Adam Schmidt,
weil. k. k. Rathe etc. in Wien.

Aus dessen hinterlassenen Papieren mitgetheilt

vom

Hrn. Dr. Burkhard Eble,
Dr. der Medicin, k. k. Oberfeldarzte etc. etc. in Wien.

Ein junger Bauerbursche von Oberöstreich ward vom Herrn Prof. v. Hunczowsky mir gegen Ende Aprils [5]) zugeführt. Ich fand eine Exophthalmie von mittlerer Grösse am rechten Auge; dieses war so stark hervorgetrieben, dass es über den Nasenrücken hervorstand, ziemlich entzündet in der weissen Augenhaut; die Sehkraft aber auf keine Art verletzt. Das obere und untere Augenlid gegen den äussern Winkel hin von einer auffallenden, entzündungslosen, nachgiebigen und deutlich schwappenden, an die Augenhöhle angränzenden Geschwulst eingenommen. Drückte man auf die Geschwulst des obern Augenlides, so wuchs die am untern unter den Fingern gleichsam mehr an,

5) Die Jahrszahl fehlt in dem Manuscripte. Bei ihm befindet sich eine getuschte Abbildung des Exophthalmos von der Hand des Verfassers.

Der Herausgeber.

und umgekehrt. Ich, so wie Herr v. Hunczowsky hielten es für eine Sackgeschwulst, und ich hätte darauf geschworen, es wäre ein sogenanntes Hygroma, wie ich deren mehrere schon sah, und am Auge operirte. Man ward einig, diese Geschwulst zu öffnen, und zwar, weil beide Säcke eine gewisse Gemeinschaft zu unterhalten schienen, den untern Sack zu öffnen, davon so viel hinwegzunehmen, als möglich, und den Theil des Sackes, der unzugänglich war, durch die Eiterung zu zerstören. Ich machte den Schnitt bei geschlossenen Augenlidern am untern Augenlide einen Zoll lang durch die Haut und den Orbikularmuskel, und zwar nach dem Laufe seiner Fasern. Jetzt schien wirklich der Sack sichtbar zu werden. Allein nach genauerer Untersuchung fand man ein schwammartiges dichtes Gewebe, das den Sack noch zu umgeben schien. Ich trennte dieses Gewebe mit Vorsicht noch tiefer, und es gab viel Blut; noch immer schien bei der Untersuchung mit dem Finger der Sack übrig, und nicht entblösst zu seyn. Hr. Prof. v. Hunczowsky glaubte dieses auch. Ich trennte daher dieses Schwammgewebe noch immer tiefer, und hielt dabei mit meinem Messer immer die Richtung nach auswärts. Aber plötzlich stürzte arteriöses Blut sprungweis aus der gemachten Wunde, weil ich wahrscheinlich einen Ast von der Arteria ophthalmica zerschnitten hatte. Ich setzte ab, und untersuchte wieder mit dem Finger, und fand nun deutlich, dass ich das in einen Fleischschwamm ausgeartete Zellgewebe zertrennt hatte. Ich liess jedoch die Wunde recht ausbluten, und als beiläufig der Kranke gegen ein Pfund Blut verloren hatte, stand die Blutung von selbst stille. Ich vereinigte sie sogleich durch Heftpflaster, legte einen Contractivverband darüber, und am dritten Tage war die Narbe fast so, dass ich allen Verband weglassen konnte. Die Conjunctiva

bulbi et palpebrarum waren von einer Ecchymose eingenommen, die sich auf den Gebrauch einer Bähung aus einem Aufguss von Arnica mit etwas Salmiak bald verlor. Am sechsten Tage nach der Operation bemerkte ich, dass die Geschwulst beträchtlich abgefallen war, und das Auge sich um ein Merkliches in die Augenhöhle versenkt hatte. Ich liess vier Blutegel auf die Geschwulst setzen, und die Geschwulst senkte sich noch mehr. Ich liess nach 8 Tagen diese Blutegel wieder setzen, und die Wirkung war noch auffallender. Der Kranke verliess nun Wien mit dieser Besserung vollkommen zufrieden; versprach mir, sich alle 14 Tage neue Blutegel setzen, und mir den Erfolg wissen zu lassen. Was er vorher auf alles Ausfragen nicht gestand, das gestand er nach der Operation, dass er nämlich vor 7 Jahren anderthalb Jahre hindurch einen Gliedschwamm gehabt, der auf einen ihm nicht bekannten Umschlag in einer Nacht verschwunden.

# Ophthalmotherapie.

## 16.

## Tinctura Galbani gegen Augenschwäche.

Vom

Hrn. Oberhofrath Dr. Kopp

in Hanau.

Der Hr. Oberhofrath Dr. Kopp in Hanau empfiehlt in seinen Denkwürdigkeiten der ärztlichen Praxis (Frankfurt 1830. in kl. 8. 1. B. S. 340) gegen *Augenschwäche* ohne alles Entzündliche, von keiner Trübung der Linse u. s. w. herrührend, mit bloss nervösem Charakter, folgende Mischung:

R. Tincturae Galbani
Tincturae Pyrethri ana. partes aequales.

MDS. Kompressen hiermit zu befeuchten, und abwechselnd bis zum Trockenwerden der Kompresse, bald auf das eine, bald auf das andere Auge zu binden.

Ich habe dieses Mittel, mich genau nach der Vorschrift Kopp's richtend, und die Fälle sehr gewissenhaft für dieses Mittel wählend, versucht, jedoch nicht die wünschenswerthe Wirkung davon erfahren, im Gegentheil entstand in mehreren Fällen heftiges Jucken und Brennen in den Augen, in Verbindung mit

heftigen Scotomen. Das soll mich jedoch nicht abhalten, weiter zu prüfen!

---

## 17.

## Cadmium sulphuricum.

Derselbe bestätigt a. a. O. S. 341 die trefflichen von Cadmium sulphuricum gegen Hornhautflecken der Kinder gerühmten Wirkungen, und versichert, dass unter allen Mitteln bei diesem so hartnäckigen, und für den Arzt so langweiligen Uebel er dieses als eins der vorzüglichsten gefunden habe, und dass ihm zur Heilung mancher chronischen Entzündungen der Bindehaut und Hornhaut dieses Metallsalz sehr brauchbar geworden sey. Er lässt von

R. Cadmii sulphuric. gr. β.
Solve in
Aquae destill. ℥jj.
D.

auf die Hornhaut täglich ein bis zweimal tröpfeln, nach einigen Wochen die gedachte Auflösung mit ¼, und späterhin wieder mit ¼ Gran Cadmium sulphuric. verstärken, so dass 1 Gran desselben zu 2 Drachmen Wasser kommt. Aber anhaltend Monate lang muss das Mittel gebraucht werden.

Der Herausgeber hat vom Cadmium sulphuricum, das er früher häufig anwendete, keine grössere Wirkung gesehen, als vom Zincum sulphuricum, welches er meistens in folgender Formel mit grossem Erfolge gegen die verschiedenartigen Hornhautflecke, vorzüglich in Folge von Ophthalmia neonatorum entstanden, gebraucht:

R. Zinci Sulphuric. gr. j — gr. jj.
Solve in
Aquae Opii ℥j.

D. S. Tags 2—3 Mal einige Tropfen auf das kranke Auge zu bringen. Beabsichtigt man, bei drohender Synechia oder Synizesis pupillae auf die Erweiterung der Pupille zu wirken, so kann man Extr. Belladonnae in geeigneter Gabe hinzusetzen.

---

## 18.

## Extr. Conii maculati und China gegen skrophulöse Lichtscheu.

Derselbe bestätigt a. a. O. S. 338. die von Dzondi gerühmte heilkräftige Wirkung des Extr. Conii maculati gegen skrophulöse Lichtscheu nach vielfältig damit angestellten Versuchen. Zu Heilung der skrophulösen Augenentzündungen, welche ohne äusserliche Röthe mit Lichtscheu verbunden sind, und wobei die Kinder im Hellen die Augen stets, nach der Grösse des Uebels, halb oder völlig verschliessen, und im höchsten Grade selbst mit ganz verschlossenen Augenlidern die dunkeln Ecken suchen, weil ein jeder Eindruck des Lichts Schmerz, und besonders auch Thränenfluss verursacht, verordnet Dr. Kopp Kindern von 2, 3, 4 und mehr Jahren: R. Extract. Conii maculati rite parati ʒj. Aquae Cinnamomi spirit. Unc. ß. Mds. Morgens, Nachmittags und Abends vier Tropfen zu geben, und täglich mit einem Tropfen jedes Mal zu steigen. Die Tropfenzahl wird bis zur Besserung und Heilung der Krankheit vermehrt, und Dr. Kopp hat schon acht Kindern von 4 Jahren nach allmähligem Steigen bis zu 25—30 Tropfen anhaltend nehmen lassen. Allein lange muss man das Mittel gebrauchen. Auch ist die wohlthätige Wirkung nachhaltig. Dr. Kopp versäumt dabei nie das Emplastr. vesicat. perpet. Jan. hinter die Ohren zu legen, und Kompressen, die in der Mitte mit tinctura Thebaica unvermischt, oder mit der

tinctura Galbani versetzt, befeuchtet waren, von Zeit zu Zeit auf die Augen zu binden.

In Dresden, der Stadt der Skropheln, wie sie der Herausgeber nennen möchte, kommt die skrophulöse Lichtscheu in höhern und niedern Ständen unendlich häufig vor. Sie ist auch hier eine wahre crux medicorum; denn weicht sie öfters auch ziemlich bald den bekannten dagegen empfohlenen Mitteln, so ist sie öfters von einer unglaublichen Hartnäckigkeit. Im letztern Falle habe auch ich sehr häufig mit dem glänzendsten Erfolge das Extr. Conii maculati, aber in Verbindung mit terra ponderosa, und zwar in sehr *grosser* aber *seltner* Gabe gebraucht. Ich beschränkte mich dabei auf den Gebrauch der angegebenen innern Heilmittel, und wendete dann nie Epispastica an, die gewiss oft gemissbraucht werden. In der Mehrzahl der Fälle sah ich hiervon schnelle und anhaltende Hülfe — allein es gab auch Fälle, wo die Krankheit mit einer furchtbaren Hartnäckigkeit stehen blieb — bisweilen habe ich dann wunderähnliche Heilwirkungen von der China gesehen; dann nämlich, wenn die Photophobia scrophulosa eine reine nervosa war. Ich gab die China dann entweder in Abkochung oder in Tinctur, bisweilen in Verbindung mit terra ponderosa, wenn der Status scrophulosus noch heftig war. Folgende ist dann meine gewöhnliche Formel. R. Terrae ponderosae salitae ℥ß — ℥j. Tinct. Chinae ℥ß — ℥j. D. S. Wohlumgeschüttelt von 10—30 Tropfen Morgens und Abends zu geben.

## 19.

## Opium, auf kranke Augen gebracht, erregt in dem einen Falle Schlafsucht, in dem andern Verstopfung, und dann Schwindel.

Vom

Hrn. Prof. Dr. Wutzer in Halle, *) und dem Herausgeber.

Ein $2\frac{1}{2}$jähriger skrophulöser Knabe ward am 29. Januar 1828 wegen einer Krankheit des rechten Auges in die Poliklinik zu Münster gebracht. Das kranke Auge war in seiner Totalität aufgetrieben, ohne dass die äusserliche, nur sehr mässig erscheinende Entzündung der Bindehaut ein bedeutendes Leiden der innern Theile des Bulbus zu verrathen schien. Dennoch war letzteres so weit vorgeschritten, dass die Sehkraft bereits gänzlich aufgehoben war. Hinter der etwas trüben Hornhaut bemerkte man nämlich zuerst in der vordern Augenkammer eine Eiteransammlung, welche im untern Abschnitte derselben die Höhe von $1\frac{1}{2}$ Linien erreicht hatte. Die Iris erschien mit einer Menge kranzförmig gelagerter gelber Bläschen von der Grösse eines Nadelkopfs besetzt, die offenbar eben so viele kleine Abscesse darstellten; wahrscheinlich war durch das Bersten einiger derselben die erwähnte Eiteransammlung bereits gebildet worden. Die Pupille zeigte sich

7) Bericht über die medicinisch-chirurgische Klinik zu Münster. Münster 1830. in 8. S. 32.

verzogen und unbeweglich. Die Lichtscheu war im Verhältnisse zu der Grösse des Uebels sehr gering, auch äusserte der Kranke keinen Schmerz. Es waren dieses die Folgeleiden einer vernachlässigten Iritis. Die zweckmässigsten Mittel, die gereicht wurden, die sorgfältigste Aufsicht auf die richtige Ausführung der gegebenen Curregeln vermochten es nicht, das Fortschreiten des Uebels aufzuhalten. Rings um die Cornea bildete sich allmälig ein blaulicher Ring, der durch den varicösen Strahlenkranz hervorgebracht zu seyn schien; dieser Ring verdünnte sich an der innern Seite mehr und mehr, brach endlich in der Sclerotica nahe an der äussern Circumferenz der Cornea durch — und es entwickelte sich nun ein Staphylom. — Opiumtinctur, die mit gleichen Theilen destillirten Wassers verdünnt war, wurde jetzt häufig eingestrichen; so lange dieses geschah, schlief der Knabe ungewöhnlich viel, an einem Tage sogar 18 Stunden lang. Ich erinnere mich nicht, fährt Dr. Wutzer fort, eine ähnliche Bemerkung schon aufgezeichnet gefunden zu haben. Dass das Opium aber dieses Symptom hervorbrachte, scheint dadurch ausser Zweifel gesetzt zu werden, dass es aufhörte, als das Mittel bei Seite gesetzt wurde. Später ward Sublimat innerlich gegeben, und ungeachtet des fortwährenden zweckwidrigen Verhaltens wirkte dieses Mittel bald so auffallend günstig, dass sich die Entzündung gänzlich verlor, und das schon merklich vorgeschrittene Staphylom bis auf eine platte kleine Erhabenheit sich zurückbildete.

Dem Herausgeber kam kurz nach der Lectüre dieser interessanten Beobachtung des Hrn. Professor Dr. Wutzer folgender interessanter ähnlicher Fall vor, dem derselbe die Bemerkung vorausschickt, dass bei ihm wie bei dem Wutzer'schen Falle ein eigenthümthümliches venöses Leiden des Auges zum Grunde lag.

Der Herausgeber hegt die Meinung, dass unter gewissen Verhältnissen bei Venenleiden die Resorptionsfunction derselben bald ganz aufgehoben, bald aber auch sehr gesteigert werden kann. Durch die letztere Bedingung kam vielleicht die schnelle ungewöhnliche vermehrte Einsaugung des Opiums auf der Bindehaut beider Augen zu Stande. Es ist zu bedauern, dass man über die Störung der Resorptionsthätigkeit der Venen, wenn sie erkranken, bis jetzt noch gar keine Beobachtungen kennt. — Und doch ist dieser Gegenstand sehr wichtig.

Der Factor Lindig auf den königlichen Werken im Plauischen Grunde bei Dresden, ein kleiner untersetzter Mann, in dem sich die Venosität stark ausprägte, litt seit längerer Zeit an beiden Augen, wogegen er sehr Vieles theils mit, theils ohne Erfolg gebraucht hatte.

Auf dem linken Auge hatte sich in Folge kranken Venenturgors allgemeiner und örtlicher Art eine Synchysis, Cataracta, und eine nicht unbedeutende Hornhauttrübung mit vermehrter Convexität dieser Haut gebildet, so dass man lebhaft an den Ochlodes erinnert ward [7]). Die Trübung in der Hornhaut war sehr stark, und es erstreckten sich bereits varicöse Gefässe der Augapfelbindehaut schlängelnd zur Cornea. Dabei waren die Augenhäute sehr weich, und der Augapfel trug den Charakter venösen Grundleidens. Auf dem rechten Auge drohten ähnliche Metamorphosen; die Pupille war eckig, die Iris schmutzig, die Linse rauchig, und auf der Cornea hatte sich ein Gerontoxon gebildet, das terrassenartig in immer kleinern Halbkreisen, gleichsam den Hornhautlamellen entlang, zum Centrum dieser Membran hin, jedoch nur in der obern

7) S. das erste Heft dieser Zeitschrift. S. 122.

Hälfte derselben, sich verbreitete. Die Sehkraft war auf diesem Auge noch ziemlich stark gegen meine Erwartung, und der Kranke war so sorglos, dass er demselben sehr Vieles zumuthete.

Bei innern Mitteln, die vorzüglich gegen das Grundleiden gerichtet waren, hielt ich es für angemessen, der in der Cornea stattfindenden Neigung zur Bildung des Starren durch Beschleunigung der Circulation, und durch Vermehrung der Aufsaugung entgegen zu arbeiten, und wählte hierzu eine schwache Opiatsalbe (Opii puri gr. vj. et Butyri insulsi ℥j.), von der jeden Tag eine Linse gross zwischen die Augenlider des rechten Auges gebracht ward. So lange der Kranke die innern solvirenden Mittel nahm, und die Augensalbe gebrauchte, bemerkte er keine auffallende Erscheinung in seinem Körper —, als er jedoch einige Zeit den Gebrauch der innern Mittel aussetzte, dagegen die Augensalbe regelmässig in Anwendung zog, ward er auf das Hartnäckigste verstopft, und nach mehreren Tagen von den empfindlichsten Hämorrhoidalcongestionen befallen. Er setzte zufällig während dieser Leiden, gegen die er nichts gebrauchte, die Augensalbe aus, und schon am andern Tage trat Oeffnung ein, und hiermit verloren sich die Hämorrhoidalkoliken. Als der Kranke aber, nachdem er zum regelmässigen Gebrauche der Augensalbe zurückgekehrt war, dieselbe Verstopfung und dieselben Hämorrhoidalcongestionen wiederum empfand, vermuthete er einen Zusammenhang zwischen den Wirkungen der Augensalbe und dem Entstehen der Verstopfung, und erzählte mir den Zufall. Ich hatte wenige Tage vorher die eben erzählte Beobachtung Wutzer's gelesen, und trat desshalb um so mehr der Vermuthung des Kranken bei. Da ich jedoch theils kein besseres örtliches Mittel als das Opium gegen das Augenleiden kannte, theils mich auch

von der Wahrheit der eigenthümlichen, mir bis dahin noch nie vorgekommenen Wirkung des Opiums von der Augapfelbindehaut aus auf die Verrichtungen des Darmkanals nochmals überzeugen wollte, verordnete ich die örtliche Anwendung der Tinctura Thebaica. Jetzt traten zwar keine Stuhlverstopfungen und Hämorrhoidalkoliken ein, jedoch fühlte der Kranke jedesmal nach der Anwendung der Tinctura Thebaica nicht unbedeutende Schwindelanfälle.

---

## 20.

## Professor Dr. Benedict's in Breslau Augenpulver gegen Pannus.

In der chirurgisch-ophthalmiatrischen Klinik in Breslau, unter der Direction des Hrn. Prof. Dr. Benedict, ist folgendes Augenpulver mit auffallendem Erfolge gegen Pannus seit längerer Zeit gebraucht worden:

R. Mercur. praec. rubri
Boli Armenici ana. ʒß.
Sacchari albi. ʒj.
F. pulvis subtilissimus.

DS. Täglich Einmal etwas davon zwischen die Augenlider zu blasen.

(Observationes de oculorum panno ejusque sanatione auctore J. C. Hagen. Uratislaviae 1826. in 8. und Hecker's litterarische Annalen der gesammten Heilkunde. April. 1827. p. 518.)

---

# XVIII.

## Berichtigung

vom

Herrn Prosector Fränzel in Dresden.

---

Im ersten Hefte dieser Zeitschrift habe ich in meiner Abhandlung über das menschliche Auge, bei Erwähnung der Tunica Jacobi gesagt: dass sich schon im Jahre 1824 mein hochverehrter Lehrer, der Hr. Hof- und Medicinal-Rath, Ritter Dr. Seiler, gegen die Existenz dieser von Jacob *neu* genannten Haut ausgesprochen habe, und sie für Nichts, als für die von Hrn. Obermedicinalrath Döllinger beschriebene innere Lamelle der Choroidea halte.

Um nun aber jeder Irrung zuvorzukommen, wonach man glauben könnte, Erstgenannter theile mit Hr. Döllinger auch gleiche Ansichten über die Structur, und den Nutzen dieser häutigen Ausbreitung, so muss ich nachträglich bemerken, dass diess keineswegs der Fall ist, indem Hr. Hof- und Medicinal-Rath Seiler sie weder den schleimartigen Membranen zugesellt, noch auch für Secretionsorgan des schwarzen Pigments gehalten wissen will, vielmehr dieselbe schon seit einer langen Reihe von Jahren in seinen Vorlesungen als *innere serös-häutige Schicht* der Choroidea demonstrirt, *welche eine zwischen ihr und der Retina befindliche lymphatische oder seröse Flüssigkeit abson-*

*dert.* Diess erhellt ja auch schon deutlich aus der, in der Zeitschrift für Natur- und Heilkunde, 3ter Band 1824, von ihm gegebenen Notiz, wo es nämlich pag. 131 heisst: „*In den Augen von Menschen habe ich eine kleine Quantität lymphatischer Flüssigkeit an dem angegebenen Orte*“ — zwischen der Netzhaut und der innern Schicht der Choroidea — „*öfters gefunden. In Hinsicht der Thieraugen zweifle ich nicht, dass auf der innern Fläche der innern Schicht der Choroidea, bei dem Thiere eben sowohl als bei dem Menschen, eine lymphatische Flüssigkeit fortdauernd abgesondert wird, jedoch in so geringer Menge, dass sie sich bei der Zergliederung der Augen als tropfbare Flüssigkeit nur selten erkennen lässt. Für diese Annahme spricht ein Präparat der anatomischen Sammlung bei der Thierarzneischule zu Dresden, nämlich das Auge eines Pferdes, in welchem sich zwischen der Gefäss- und Netzhaut ein kalkartiges Concrement gebildet hat, denjenigen ganz ähnlich, welche Jacobson beobachtet, und mit Recht als Produkte einer krankhaften Secretion jener Flüssigkeit ansieht.*“ *etc. etc.*

# Tab. III.

*Oculus dexter. F. 1.*

*Retrorsum.*

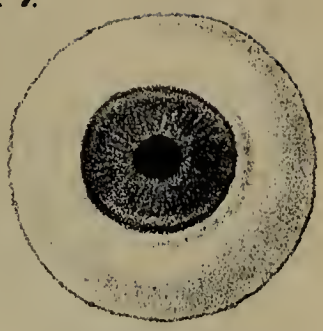

*Antrorsum.*

*Oculus dexter. F. 2.*

*Oculus dexter. F. 4.*

*F. 5.*

*Oculus sinister. F. 3.*

*Steindr. v. C. E. Klinkicht u. Sohn, in Meißen.*

F. 1.

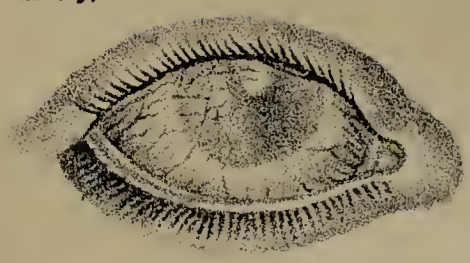

F. 2.



F. 3.

F. 4.

F. 5.

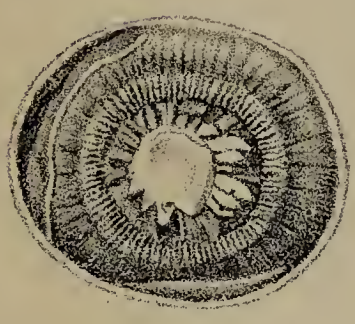

F. 6.

F. 7.

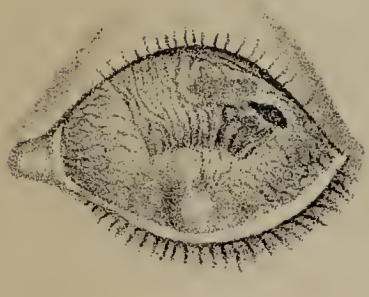

F. 8.

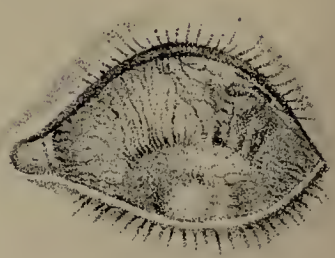

V.

F. 9.

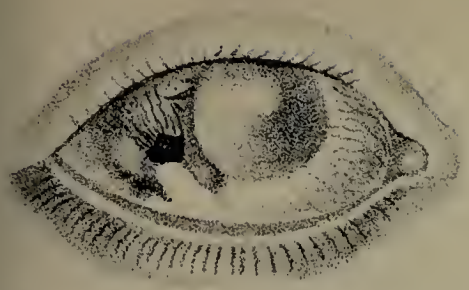

F. 13.

F. 14.

F. 15.

F. 16.



F. 10.



F. 11.

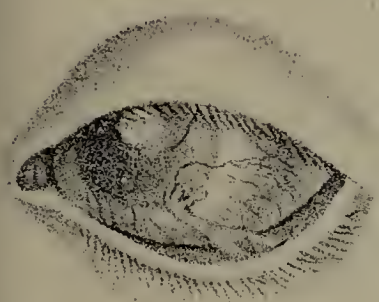

F. 17.

F. 12.

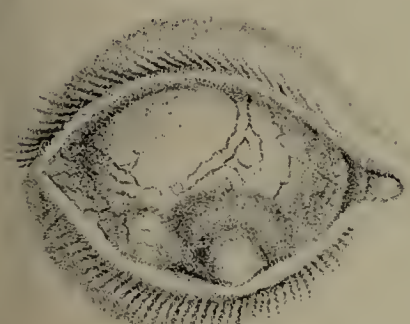

n Meissen.

# XIX.

## Ueber die Mondblindheit

von

Herrn Doctor Behr
in Bernburg.

(Fortsetzung der S. 250. im II. Heft abgebrochenen Abhandlung).

*Aetiologie.* Die erbliche Anlage ist eine der vorzüglichsten Prädispositionen zu dieser Augenkrankheit. Sie zeigt sich besonders bei den Pferderaçen, die dicke schwammige Knochen, einen dicken fleischigen Kopf, kleine, tiefliegende Augen (Schweinsaugen), dicke, wulstige Augenlider und einen matten Blick haben; z. B. die von Böhmen, Holstein, Friesland, Sachsen, Ostpreussen, Holland, Brabant, Niederpoitou (hier besonders Esel und Maulesel), aus manchen Thälern der Schweiz etc., Pferde, die einen schwächlichen Körperbau haben, welche sich durch Mangel an Energie in den Blutgefässen und durch Präponderanz des Lymphsystems zu erkennen giebt, und deshalb oft an Drüsenkrankheiten leiden, leicht thränende matte Augen haben, in denen die Thränenkarunkel und der Nagel nebst der innern Fläche der Augenlider leicht anschwellen und roth werden, und zugleich *eine blassgefärbte Iris und eine, ohne bedeutenden Lichtwechsel, bald grosse bald kleine Pupille* haben — überhaupt Pferde *mit theils angeerbter, theils durch schädliche*

*Aussenverhältnisse erworbener scrofulöser Diathese* sind die eigentlichen Candidaten zu dieser Krankheit. Leblanc [22]) und mit ihm mehrere andere Thierärzte bemerkten, dass die schmutziggrau, schiefergrau, schwärzlich und überhaupt die matt gefärbten Thiere öfters von intermittirenden Augenentzündungen befallen werden, als andre Pferde. — So habe ich auch öfter die Krankheiten bei hochfeinen, in Deutschland gezogenen Merinosböcken gefunden, denen man die zu schnelle Kultur und fehlerhafte Erziehung auf den ersten Blick ansehen kann. Schweizer Rindvieh wird selten, das aus Holland, Ostfriesland und Holstein häufiger in unseren Gegenden davon befallen. Füllen aus von Mondblindheit freien Stutereien bekommen die grösste Anlage zu dieser Krankheit, wenn sie ganz jung und mehrere Jahre lang auf niedrigliegenden, schlechten und sumpfigen Wiesen weiden, und Tag und Nacht daselbst zubringen müssen [23]).

Stuten werden viel leichter von der Krankheit ergriffen, als Hengste, werden aber meistens während

---

22) a. a. O. p. 221.

23) In dieser Beziehung ist ein Ausspruch Gall's höchst interessant. Freycinet brachte von seiner Reise um die Welt einige Schädel eines damals entdeckten Völkerstammes, der *Papus*, mit. Als Gall diese dicken und breiten Schädel zum ersten Male besichtigte, bemerkte er an allen eine Unregelmässigkeit, welche er für eine „rhachitische Deformation" erklärte, und in Folge deren er schloss, dass die Menschen, denen die Schädel angehörten, feuchte und niedrige Orte bewohnt haben müssten. Das Zutreffen einer so feinen Bemerkung setzte Freycinet in Erstaunen; denn die meisten Bewohner dieses Archipels leben von Fischen und Muscheln und verlassen fast nie die Seeküste, welche in jenen Gegenden so sumpfig ist, dass man, so zu sagen, in die Wälder hinein schiffen kann. (Voyage autour du monde, in v. Froriep's Notizen etc. Bd. VIII. No. 17. p. 259.). —

des Trächtigseyns davon befreit und oft völlig geheilt [24]). Wallachen werden seltner, als zeugungsfähige Pferde, davon befallen [25]). Leblanc [26]) lässt es unentschieden, ob die Krankheit, wenn sie die trächtigen Stuten verlässt, auf den Foetus übertragen werde; in zwei Fällen war es nicht der Fall. Jedoch nimmt man ziemlich allgemein an, dass Pferde, die von einem blinden Beschäler gezeugt oder einer blinden Stute geworfen werden, mehr als alle andre an der Mondblindheit erkranken [27]). Leblanc [28]) klagt über die üble Gewohnheit in Poitou, wo alle Thiere, die durch wiederholte Anfälle der periodischen Augenentzündung auf einem oder beiden Augen blind geworden sind, zur Zucht gewählt werden, und versichert, dass nichts gewöhnlicher sey, als junge, hübsche Thiere mit sehr kleinen, schlecht beschaffenen Augen auf den Märkten zu sehen. Aus dem Folgenden scheint die Meinung Leblanc's hervorzugehen, dass er dem blinden Hengsten mehr Antheil zur Uebertragung der Krankheitsanlagen auf die davon fallenden Füllen zuschreibt, als den Mutterpferden. Ja er glaubt, dass die Anlage zu dieser Krankheit sogar von Hengsten übertragen werden könne, die nicht gerade daran leiden, sondern nur durch ihre Constitution Geneigtheit dazu besitzen. Wo man also einen 4 bis 5jährigen Hengst, der kleine verschwollene Augen hat, zu einer schwächlichen Stute lässt, so kann man erwarten, dass das dadurch erzeugte Füllen aller Wahrscheinlichkeit nach bei der geringsten Veranlassung an Mondblindheit erkran-

---

24) Leblanc a. a. O. p. 218.

25) Veith a. a. O. p. 278.

26) a. a. O. p. 218.

27) Taschenwörterbuch etc. p. 64.

28) a. a. O. p. 219.

ken werde. Rohlwes [29]) hingegen kennt Pferde, die von einem mondblinden Beschäler gezeugt waren, und nie mondblind wurden. — Selten erkranken Pferde nach dem sechsten Lebensjahre; desgleichen selten vor dem 3ten, am häufigsten im 4ten und 5ten Lebensjahre [30]). Gegentheils hält Leblanc [31]) junge und alte Pferde der Krankheit mehr als die vom mittlern Alter blosgestellt. —

Nach Veith [32]) disponiren folgende Krankheiten zur Mondblindheit: 1) die *Druse*, wenn sie sich ungünstig entschieden hat, oder unterdrückt wurde. 2) Lange dauernde und ausgebreitete *Schübe* und *Mauke*, durch zurücktreibende Mittel unterdrückt. 3) Stuten, bei denen das *Säugen* durch Tod oder Entfernung des Füllens plötzlich aufhörte. 4) *Schmerzhafter Zahndurchbruch*, besonders der Backenzähne und der Haken. Auch Eingeweidewürmer beschuldigt er [33]). Zu diesen Krankheiten muss man aber vorzüglich noch jede einfache Augenentzündung rechnen, die so oft durch Wiederkehr die intermittirende Augenentzündung veranlassen. — Rohlwes [34]) nimmt eine im Blute durch äusserliche Einwirkung zurückgehaltene Kropfmaterie an. — Die fehlerhafte Erziehung der Hausthiere giebt, wie schon erwähnt, ebenfalls eine sehr wichtige Ursache zur Entstehung dieser Augenkrankheit ab. Sehr schädlich ist es, die jungen Thiere zu früh von der Mutterbrust zu entwöhnen, und ihnen dann zu hartes und zu trocknes Futter zu geben.

---

29) a. a. O. p. 26.

30) Rohlwes a. a. O. p. 27.

31) a. a. O. p. 219.

32) a. a. O. p. 278.

33) Veith a. a. O. p. 281.

34) a. a. O. p. 29.

Der Reiz, welchen das Zahnfleisch dadurch erleidet, theilt sich sehr leicht den Augen mit. Hierzu kömmt noch die dadurch bewirkte Verstopfung des für diese Nahrungsmittel noch nicht geeigneten Darmkanals, die dann Blutcongestionen zum Gehirne veranlasst. Aus den nämlichen Ursachen ist bei ältern Thieren der plötzliche Uebergang von grünem, weichem, leicht verdaulichem Futter auf der Weide zu trocknem, hartem Futter im Stalle eben so schädlich. So veranlasst auch verdorbenes Futter, dumpfes Heu und Stroh, schimmliche und halb verfaulte Wicken, Erbsen, Bohnen, Hafer etc. die Periodizität der Entzündung, wenn sie noch nicht Statt fand, und beschleunigt die Anfälle bei Thieren, die schon daran litten [35]). In unsern Gegenden wirkt auf die nämliche Weise das Füttern mit frischem Klee, grünem Wickfutter, jungem Rocken etc. [36]), welches auch Veith [37]) von manchen Futterstoffen auf feuchten Weiden, die neben gutem und sehr fettem, saftreichem Grünfutter auch scharfe Kräuter enthalten, und von dem Tränken mit Sumpfwasser anführt. Hier mag aber auch wohl die Feuchtigkeit der Atmosphäre, das Ausgesetztseyn jedes Witterungswechsels mehr schaden, als die sauern Kräuter, die die Pferde und andre Thiere nie ohne den grössten Hunger fressen. Ueberhaupt sagen den Pferden, Eseln und Mauleseln mehr hochgelegene, trockne und luftige Weideplätze zu. Rohlwes [38]) zählt zu den Ursachen ungesunde, überschwemmte und sumpfige Weiden, verdorbene, faulige Nahrung, ungesunde, moorige, von Bergen oder Wäldern umgebene

35) Leblanc a. a. O. p. 223.

36) Leblanc a. a. O. p. 229.

37) a. a. O. p. 280.

38) a. a. O. p. 29.

Gegenden, wo die Atmosphäre durch Zugluft oder Wind nicht gereinigt werden kann, wo Pferde und Füllen weiden. Leblanc [39]) sagt: Eine Gegend, die viel stehende Gewässer hat, die sehr holzig, folglich feucht ist, giebt viele Ursachen zu der intermittirenden Augenentzündung, welche daselbst mehr als in irgend einer andern, auch die grössten Verwüstungen anrichtet. Aus den stehenden Gewässern steigen jene giftigen Nebel auf, die Luft mit, durch die Fäulniss entstandenen, fremdartigen Theilen geschwängert, ersetzt sich nur sehr schwer durch reine, wegen der zu starken Vegetation, welche den Luftzug verhindert. So erstrecken sich z. B. längs der Dive, einem kleinen Flusse an den Gränzen der Departements Vienne und Deux-Sèvres, ungeheure Sümpfe, die den Augen ausserordentlich schaden, und doch alle Jahre sehr vielen Thieren zum Aufenthalte dienen müssen. Hier bleiben sie, ohne Unterschied des Alters, mehrere Monate lang; oft werden sogar die Kranken hingeschickt, um sich zu erholen. Schlimme Zufälle sind daher nach längerem Aufenthalte daselbst sehr gewöhnlich. Von solchen Localitäten hängen beinahe alle Ursachen der Periodizität und des Wiedereintretens der Anfälle ab. Allein nicht blos die Weiden, sondern vorzüglich auch die Ställe liefern die Gelegenheitsursache zu unserer Krankheit. Lawrence [40]) setzt sie oben an: unnatürliche Einsperrung in *heisse* und *dunkle* Ställe, anhaltende, durch trocknes Futter erzeugte Verstopfung etc. erregen die Krankheit. White und

---

39) a. a. O. p. 228.

40) Untersuchung über die Structur und Oeconomie des Pferdes etc. im Taschenwörterbuche, herausgeg. von Cerutti etc. p. 70.

Cerutti [41]) stimmen ihm bei, und fügen noch die Ueberfütterung ohne hinlängliche Bewegung, Erkältung etc. hinzu. — Unreine, dunstige Ställe, in welchen der Mist lange Zeit hindurch angehäuft bleibt, und dadurch zur Entwickelung von ammoniakalischem Gas Gelegenheit giebt, verursachen langwierige Augenentzündungen, die endlich zur Blindheit führen [42]). Hierher gehört die Beobachtung von Rohlwes [43]), die ich ihrer Wichtigkeit wegen mittheilen will. Im *Friedrich-Wilhelms-Gestüte* sah Rohlwes in 15 Jahren auch nicht eine Spur von Mondblindheit. Im J. 1806 wurden Stuten und Fohlen weggebracht, und konnten nur bis auf ein Gut, eine Meile von Neubrandenburg, kommen, wo sie dem Pächter zur Fütterung gegeben wurden. An diesem Orte standen sie in Ställen, welche wenig Luft und noch weniger Licht hatten, wie in einem Kerker zusammengedrängt. Damit die Franzosen die Fohlen nicht sehen sollten, so wurden sie bis 1808 in diesen Ställen fast wie eingesperrt gehalten. Das Streustroh wurde durch die beständigen Lieferungen knapp; die Fohlen standen daher wegen weniger Streu bis über die Hufe in feuchten Miste, und dieser verbreitete, besonders im Winter, da die Thüren nicht geöffnet werden durften, einen mephitischen Dunst. Im Jahr 1808 wurden die Fohlen für die Futterkosten an zwei Käufer verkauft. Den einen Theil hatte Rohlwes in ärztlicher Hinsicht zu besorgen. Noch in demselben Jahre fanden sich unter diesen Fohlen periodische Augenentzündungen ein, und sechs Stück bekamen grauen Staar. Einige verloren beide Augen, und R. konnte auch nicht eins

41) Taschenwörterbuch etc. p. 71.

42) Veith a. a. O. p. 279.

43) a. a. O. p. 27.

retten. Auch in dem andern Theile zeigte sich die Mondblindheit, und dieses gab die Veranlassung zu der Meinung, dass die Krankheit im Gestüte einheimisch gewesen sey. Aber daselbst war auch nicht Ein Hengst oder Eine Stute, die blind gewesen wären.“ Auch späterhin habe ich nichts weiter von Mondblindheit in diesem Gestüte gehört. — Zuweilen wird zwar der Mist aus den Ställen geschafft, allein der Fussboden ist so schlecht, dass die Jauche und der Harn in denselben dringt und fault. Es entsteht eine so bedeutend mit Ammoniak geschwängerte Luft, dass man beim Eintritt in dieselben ein heftiges Brennen und Beissen in den Augen fühlt. Dr. Sprengel [44]) setzte Teller mit verdünnter Salzsäure in die Pferdeställe und erhielt aus einem Stalle mit 6 Pferden binnen 14 Tagen einige Loth Salmiak. Prof. G. Bischof [45]) zu Bonn reinigte auf diese Weise einen kleinen Stall, in dem ein Pferd stand und in dem früher ein starker Geruch nach Ammoniak verbreitet war. Das Ammoniakgas wirkt so nachtheilig auf die Augen der Thiere, dass sie davon nach und nach erblinden.

Für die Pferde ist der gewöhnliche Aufenthalt in dunkeln Ställen sehr nachtheilig, weil beim Herausführen aus denselben der grelle Wechsel von Schatten und Licht durch heftige Reizung der Iris dem Licht entwöhnten Auge grossen Schaden verursacht. Aber auch die zu hellen, ausgeweissten Ställe, besonders wenn Pferde einem Fenster, durch welches das Sonnenlicht auf die Augen fällt, gegenüber stehen und auf diese Weise die Augen sich in stetem Reizzustan-

---

44) Erdmann's Journal für technische u. ökonomische Chemie. Band VI. p. 63.

45) Ebendaselbst.

de befinden, geben Veranlassung zu Entstehung der Krankheit. Zugluft wirkt sehr schädlich auf die Augen, besonders bei erhitztem Körper; daher entstehn zu oft Augenentzündungen in Ställen, in denen der Thür gegenüber, über den Köpfen der Pferde, Oeffnungen zur Lufterneuerung angebracht sind. Ueberhaupt ruft schneller Wechsel der Temperatur, heftig einwirkende Kälte und Nässe nach Statt gefundener Erhitzung, das Durchwaden kalter Flüsse, grosse Anstrengungen bei jungen Zugthieren etc. die Mondblindheit leicht hervor. Manchmal wissen die Landleute aus dem Zustande der Augen mondblinder Pferde das gute oder schlechte Wetter vorher zu sagen [46]).

Hinsichtlich der Recidive gilt wie bei allen Krankheiten: *je reizbarer der Theil, an welchem früher Entzündung Statt fand, war und geblieben ist, desto wahrscheinlicher und leichter ist bei erneuerten Reizungen Rückfall der Entzündung zu erwarten.* Daher hören die Recidive von selbst auf, wenn die Reizempfänglichkeit des Auges erloschen, dasselbe blind geworden ist. Die oben angeführten Gelegenheitsursachen erklären hinlänglich, ohne dass man Mond und Gestirne in das Bereich der äussern Schädlichkeiten zu ziehen genöthigt ist, die öftere Wiederkehr einer Augenentzündung, die nach der gegebenen Beschreibung immer mehr oder weniger Spuren in dem Auge, besonders in der Regenbogenhaut, zurück lässt, und in welcher der Krankheitstoff noch nicht völlig getilgt wurde.

Leblanc [47]) bemerkte die Periodizität am gewöhnlichsten zur Zeit der Tag- und Nachtgleiche

---

46) Leblanc a. a. O. p. 228.

47) Ebendaselbst p. 227.

und vorzüglich um die des Frühjahrs, woran die abwechselnde Witterung dieser Zeit die Schuld trägt. Nur erst nach vielen Anfällen bildet sich ein periodischer Typus aus. Die Anfälle entstehen dann jährlich, halbjährlich, vierteljährlich, ein- und zweimonatlich und 14tägig, ohne sich jedoch genau nach dem Mondwechsel zu richten oder einen regelmässigen Typus zu halten.

*Prognose.* Sie ist im Ganzen ungünstig zu nennen, jedoch ist noch am meisten von der später anzugebenden rationellen Heilmethode zu erwarten. — Ammon [48]) sagt von unsrer Krankheit: Sie ist immer ein bedeutendes Uebel, und wenn nicht ganz zweckmässige Heilmittel angewendet werden, hat sie allemal früher oder später gänzliche Blindheit zur Folge. —

S. v. Tennecker [49]) sah jedesmal diese Mondblindheit früher oder später, trotz allen zweckmässig angewandten Heilmitteln, in völlige Blindheit, und zwar entweder in den grauen, oder häufiger noch in den schwarzen Staar übergehen. — Blane [50]) hat noch nie die Rückfälle verhüten können. Rohlwes [51]) gesteht, dass gegen die Mondblindheit die geschicktesten Aerzte bis jetzt noch kein Mittel gefunden hätten. Es ist eine unausbleibliche Folge, dass ein Auge, das mit der periodischen Augenentzündung befallen wird, früher oder später den grauen Staar erhält, und so häufig er auch Pferde mit dieser Krankheit behandelt hat, so hat er doch keines vom grauen

48) v. Sind etc. p. 17.

49) Ebend. p. 18.

50) a. a. O. p. 503.

51) a. a. O. p. 23.

Staare retten können. Es bekamen einige Pferde den Staar nach der ersten Augenentzündung. — Im Allgemeinen kann man annehmen, je heftiger der einzelne Anfall, je kürzer der Zeitraum, in welchem die Recidive erfolgen, desto grösser die Gefahr für das ergriffene Auge. Hat der erste Anfall noch Röthe in der Bindehaut der Augenlider, Anschwellung in der Thränenkarunkel und dem Nagel, Veränderungen in der Iris, besonders Verkleinerung der Pupille zurückgelassen, so entsteht der zweite Anfall bald nach der ersten, wenn auch geringen Veranlassung. Ist das befallene Auge staarblind geworden, hat es durch Verschliessung der Pupille das Sehvermögen verloren, so ist die Anlage zur Krankheit in demselben erloschen. Manche Thierärzte behaupten, dass dann auch das gesunde Auge nicht von der Krankheit befallen werde; jedoch scheinen andere anderer Meinung zu seyn. Hier kommt Alles auf die angeborne oder anerzogene Anlage an. Ist diese nicht getilgt, wirken die Schädlichkeiten, die dieselben hervorbringen, immer noch fort, so kann auch nach der Zerstörung des einen Auges bei neuen Ursachen das andere mondblind werden. Ist gegentheils das Auge durch örtliche Anlage krank und durch diese Krankheit blind geworden, so wird das andere bei übrigens normalen Verhältnissen und Vermeiden veranlassender Ursachen auch gesund bleiben. Nie sah ich mondblinde Glasaugen (Augen mit farbloser Iris bei sonst normalem Bau des Auges, ein angeborner Fehler), und habe auch von anderen nicht gehört, dass sie von der Krankheit befallen würden. In den meisten Gegenden Deutschlands herrscht auch der Volksglaube, dass Pferde mit Glasaugen nie aus inneren Ursachen erblindeten. —

*Vorsicht gegen Täuschungen und Betrügereien im Handel hinsichtlich der Mondblindheit und diese in gerichtlicher Hinsicht.* Aus der Prognose geht hervor, dass die Mondblindheit eine, wenn auch nicht ganz unheilbare, doch sehr bedeutende und langwierige Krankheit ist. Die von mir mitgetheilte Diagnose und Symptomatologie derselben lehrt zwar die Krankheit von ähnlichen unterscheiden, jedoch gehört hierzu eine grosse Aufmerksamkeit, und Unkundige, ja selbst erfahrne Thierärzte können leicht diese langwierige Krankheit für eine gewöhnliche katarrhalische oder eine leichte traumatische Augenentzündung halten. Nach Veith [52]) soll es nicht selten geschehen, dass Pferde in betrügerischer Absicht von den Verkäufern vorsätzlich am Auge verletzt werden, um dadurch ein andres, veraltetes und unheilbares Augenübel, besonders die Ueberbleibsel eines eben überstandenen Anfalles der Mondblindheit zu verbergen, indem so die genauere Untersuchung des Auges für den Augenblick unmöglich gemacht wird, und die hier sichtbare Entzündung als eine von einer mechanischen Ursache herrührende, gewöhnlich leicht heilbare Krankheit weniger gefürchtet wird. Aber auch im andern Falle wird oft von betrügerischen Käufern durch scharfe Stoffe, ätzende Flüssigkeiten etc., die sie vorsichtig in die Augenwinkel und zwischen die Augenlider bringen, eine Augenentzündung hervorgebracht, die sie nach dem Grade der Einwirkung so ähnlich und so heftig als den heftigsten Anfall von Mondblindheit machen können. — Nun wird zwar in der Regel ein Pferd, das auf einem oder beiden Augen krank ist, nicht gekauft und schon dadurch grösstentheils die betrügerische Absicht der Verkäufer ver-

52) a. a. O. p. 221.

eitelt werden; — aber weit häufiger und gewöhnlicher geschieht es, dass ein an Mondblindheit leidendes Pferd während der Intermission der Krankheit, wo das Auge im Normalzustande zu seyn scheint und nur geringe Spuren von der vorhanden gewesenen Krankheit zeugen, verkauft wird. Um auch hierin, so viel als möglich den Käufer vor Betrügereien zu schützen, haben die meisten Staaten [53]), welche die Mondblindheit, als ein schwer erkennbares, gefahrvolles, leicht zurückkehrendes und kaum jemals vollkommen heilbares Uebel, mit vollem Rechte unter die Hauptfehler gezählt haben, ein *Gesetz vom Gewährsmangel* gegeben. Wird binnen der gesetzlichen Zeit (von 4 — 12 Wochen) an einem durch Kauf oder Tausch erworbenen Pferde die Mondblindheit erkannt und ihre Gegenwart nachgewiesen, so kann das Recht der Wandlungsklage geltend gemacht und die Aufhebung des eingegangenen Vertrages gefordert werden. Veith [54]) hält den Zeitraum von 30 Tagen (vom Verkaufstage an gerechnet) für hinlänglich, um die Krankheit zu entdecken, und einer längeren von 8 — 12 Wochen für die Käufer zu begünstigend, da während dieser Zeit so leicht die Krankheit durch mancherlei Schädlichkeiten erworben werden kann. — Wie schwer es aber auch für den erfahrenen Thierarzt ist, die Natur und Ursache eines vorhandenen Augenleidens auszumitteln, sieht man ebenfalls bei Vieth (S. 282.).

---

53) Nach Veith a. a. O. p. 100. Preussen und Sachsen 4 Wochen, die österreichische Monarchie 30 Tage, Würtemberg und Baden 8, in Hildesheim und Celle 12 Wochen; unbestimmt aber als Hauptfehler aufgeführt in Italien, Sardinien, Würzburg. Frankreich, Baiern, Braunschweig, Hessen, Neapel, Hannover, Hamburg, Lübeck, Frankfurt am Main führen die Mondblindheit nicht als Hauptfehler auf.

54) p. 283.

Dieser will das kranke Thier entweder unter unpartheiische Aufsicht oder die des Verkäufers stellen, wo es nach Verlauf einiger Tage von Kunstverständigen mehrmals untersucht werden kann. Bei dieser Untersuchung muss mit aller Genauigkeit auf den Verlauf und die Wiederkehr der Mondblindheit geachtet werden; nicht leicht kann man mit Gewissheit aus den Zufällen allein auf das Daseyn des Uebels bei einem Pferde schliessen, wenn man nicht wenigstens zwei Perioden der Entzündung an demselben beobachtet hat. In dem Folgenden (S. 284.) hat er dann die Fragen gut zusammengestellt, die das Gewicht bei einer Untersuchung über Mondblindheit dem Thierarzte vorlegen könnten. — Aus dem hier Mitgetheilten ergiebt sich, dass es ein grosser Vortheil ist, wenn man die charakteristischen Spuren der vorhanden gewesenen Mondblindheit genau kennt und diese aufsucht; denn nicht zu läugnen ist es, dass die Gewährszeit von 28 bis 30 Tagen, welche den Verkäufer verurtheilt, das Pferd wiederzunehmen und das erhaltene Kaufgeld an den Käufer zurück zu zahlen, viel zu kurz ist, um einen möglichen Rückfall, der, wie oben gezeigt, zuweilen erst nach 3, 6, 9, ja 12 Monaten eintreten kann, abzuwarten, aber auch lang genug ist, um die nach Mondblindheit zurückbleibenden Veränderungen des Auges zu erkennen. Ich werde hier das Resultat meiner Beobachtungen mittheilen, von dem ich glaube, dass es viel zur Kenntniss der Krankheit und deshalb zum Schutze gegen Betrügereien beiträgt.

Schwer, ja unmöglich ist es, Spuren in dem Auge aufzufinden, wenn der erste Anfall der Mondblindheit gelinde war und vor geraumer Zeit geschah. War er aber heftig und mit Allgemeinleiden verbunden, so wird man, wenn nur Ein Auge befallen wurde, stets eine *Verkleinerung der Pupille, eine blässere*

*Farbe und geringere Beweglichkeit der Iris und Vergrösserung der Traubenkörner* in dem krank gewesenen Auge entdecken. Waren beide Augen befallen, so ist die Erkenntniss schwerer, denn manche Augen haben schon im gesunden Zustande eine enge Pupille, aber diese spielt desto lebendiger bei Wechsel von Licht und Schatten. Ausser dem Glasauge, das sich jedoch leicht erkennen lässt, sah ich noch bei keinem Thiere, dass jedes Auge eine eigne Farbe der Iris hatte, wie man es nicht ganz selten bei Menschen (z. B. in dem einen Auge eine braune, in dem andern ein blaue Regenbogenhaut) findet. Leichter ist die Erkenntniss der Spuren nach öftern Anfallen der Krankheit. Schon von weitem sieht man die dicken, wulstigen Augenlider und erkennt ein kleineres Auge, das ein gewisses mattes, schmutziges Ansehen hat. Die innere Fläche der Augenlider ist roth, sammetartig, der Nagel und der Thränenkarunkel dick und roth. Führt man das Thier schnell gegen den Wind, so thränt das Auge. Zuweilen findet man bei Beobachtung von der Seite kleine Abschliffe, Façetten, als Folge Statt gefundener Hornhautgeschwüre; seltner sieht man Flecken von verschiedener Farbe in der vordern Augenkammer; aber *immer* das charakteristische Zeichen da gewesesener Mondblindheit, *Veränderung der Iris und Pupille.* Um Wiederholungen zu vermeiden, verweise ich hinsichtlich der andern Spuren auf meine Mittheilungen in dem Abschnitte über Verlauf und Symptomatologie der Krankheit.

*Behandlung.* Nach Mittheilung der Heilmethoden der bewährtesten Thierärzte werde ich die rationelle Behandlung der Krankheit angeben. — Ammon [55]) schlägt aus vieler Erfahrung vor, folgendes

55) a. a. O. p. 17.

Pulver innerlich zu geben: Wachholderbeeren ein halbes Pfund, Spiessglas und Schwefel āā sechs Loth, Glaubersalz acht Loth. Hiervon dreimal täglich einen Esslöffel voll auf das angefeuchtete Futter; äusserlich eine Auflösung von weissem Vitriol oder Alaun mit etwas Kampherspiritus in Wasser. Vorzüglich wirksam bei dem weitern Verlaufe der Krankheit ist ihm eine Auflösung von Höllenstein oder Sublimat mit Opiumextract. Hauptsache ist ihm aber ein reizendes Haarseil auf der Kinnbacke der leidenden Seite. — S. v. Tennecker [56]) will ebenfalls Haarseile. — Lawrence [57]) giebt den Rath, zwei oder drei Nössel (Pfunde) Blut zu lassen, den Darmkanal durch grosse Gaben von Aloë offen zu erhalten und Futter mit Kleie zu geben. Aeusserlich empfiehlt er ein Augenwasser aus einem Theile Weinessig und drei Theilen Wasser, oft und ohne das Auge zu drücken, mit einem Schwamme anzuwenden. Auch räth er ein Leder unter die Kinnlade zu stechen und ein Zugpflaster auf die Wangen zu legen. — Blaine [58]) will erst die Constitution verbessern und den örtlichen Reiz aufheben, ehe er die Heilung bewirken kann. Es ist nicht so beschwerlich den gegenwärtigen Anfall zu heilen, als einen Rückfall zu verhüten, der immer grauen Staar bringt. Allgemeine und örtliche Aderlässe, Blasenpflaster an verschiedenen Theilen des Kopfes sind immer von gutem Erfolge. Zu Zeiten wurde die Krankheit durch Laudanum oder Calomel, in's Auge gebracht, geheilt. Quecksilbereinreibungen haben sich auch sehr nützlich bewiesen. Der allgemeine Aderlass soll nur einmal, die örtlichen bis zum

---

56) a. a. O. p. 18.

57) Taschenwörterbuch etc. p. 72.

58) a. a. O. p. 502.

Ende der Entzündung gemacht werden. Er durchschneidet zu diesem Zwecke die Gefässe der weissen Haut mit einer Lanzette oder Scheere, oder setzt auch Blutegel um das Auge. Haarseile, so nahe als möglich dem Auge gelegt, sind oft von grossem Nutzen gewesen. Einige Schriftsteller empfehlen sie sogar an dem untern Theile der weissen Haut, andere unter der Luftröhre zu legen. Die Entzündung scheint auch nicht immer denselben Charakter zu haben; bei einigen bemerkt man einen höhern Grad von Reizbarkeit. Zu Zeiten sind daher reizende Dinge, als Auflösung von weissem Vitriol, Alaun, verdünntem Branntwein die Hauptmittel. Ein andres Mal bewirkt Laudanum oder eine schwache Auflösung von Blei die Heilung. Um Hautausdünstung hervorzubringen, lässt er warme Decken auflegen und giebt nicht erhitzende Diaphoretica, Erneuerung der Stallluft, magre Kost, Kleientrank. Cajeputöl, in andern Fällen Galle, eben so Küchensalz hat er in's Auge gebracht und auf diese Weise die Krankheit geheilt. — Denny [59]) rühmt kalte Umschläge mit Bleiwasser, Blutentleerung von 4 bis 5 Pinten, Abführungsmittel und sparsame Diät. — Feron [60]) gesteht, dass er den einzelnen Anfall wohl beseitigen könne, aber nicht das häufige Wiederkommen der Entzündung bis zum Erblinden des Auges. — White und Cerutti [61]) lassen 4 bis 5 Pfunde Blut, und machen Bähungen mit warmem Wasser auf das Auge. — Skarifikationen der Bindehaut und das Haarseilziehen durch dieselbe widerrathen sie als Entzündung vermehrende Mittel. Ein Abführungsmittel halten sie im Anfange der Krankheit für gut, auch

59) Taschenwörterbuch p. 74.

60) Taschenwörterbuch etc. p. 74.

61) Ebend. p. 75.

das Herumführen des kranken Thiers, wenn das Wetter nicht windig, und das kranke Auge gegen die Sonne geschützt ist. Ein Haarseil ziehen sie unter das Auge und bestreichen es mit Zugsalbe. Vor Zugpflastern an den Wangen muss man sich hüten, wenn das Pferd die Gewohnheit hat, sich an der Krippe mit dem Kopfe zu scheuern, wodurch dann leicht das Pflaster in das kranke Auge kommen kann und dann noch heftigere Entzündung macht. Auch schlagen sie (jedoch ohne sich den Grund angeben zu können) bei verengerter Pupille vor, eine kleine Gabe Extractum Belladonnae unter die Augenlider einzubringen. — In *The Farmer's Magazine* [62]) wird folgende Behandlung angegeben: Blutlassen, Purgiren, nicht erhitzende Nahrungsmittel mindern die Heftigkeit des Uebels und heben dadurch die Trübung der vordern Augenkammer. Das Pinseln mit der weinigen Opiumstinctur, so wie das Legen eines Haarseils schaffen auch einigen Nutzen. Doch sind alle diese Mittel nicht im Stande, den Rückfall dieser Augenentzündung zu verhindern, und dadurch das Pferd vor dem Verluste des Sehvermögens zu schützen. Hier wird das Zerstören des kranken, noch nicht erblindeten Auges angerathen, um das noch gesunde Auge vor der Krankheit zu schützen, und ein Fall angeführt, wo noch nach sechs Jahren das Pferd von der Krankheit am gesunden Auge befreit blieb. — Rohlwes [63]) sagt: Um diese Krankheit zu heilen, ist es nöthig, zuerst die Entzündung, womit das Auge befallen ist, zu heben. Dieses kann geschehen, wenn man entweder einen örtlichen Aderlass unter dem Auge, und wenn das Pferd sehr stark bei Fleische und daher sehr vollsaftig ist, auch

62) v. Gräfe und Walther Journal etc. Band I. p. 542.

63) a. a. O. p. 21.

zugleich einen allgemeinen reichlichen Aderlass an der Seite des Halses vornimmt, wo die Augenentzündung ihren Sitz hat. Die äussern Theile des Auges müssen mit dem gemischten Wasser aus Bleiextract und Flusswasser (Aqua veget. miner. Goul.) öfter gebadet und eine Salbe (℞. Camphor. dr. ß. Cerussae unc. ß. Adip. suill. unc. IV.) dreimal täglich in das Auge gestrichen werden. Entdeckt man aber die Trübheit in dem Auge, das Zeichen der periodischen Augenentzündung, so muss sogleich ein Eiterband neben das Auge gezogen werden. Ferner S. 24.: Hat man hierdurch die Entzündung gehoben, so dass das Auge sich frei öffnet, die Geschwulst verschwunden ist und nur die Verdunkelung des Humor aqueus bemerkt wird, so tritt in dem Augapfel, auf den vorhin sich dort befindenden Reiz, eine Schwäche ein, welche durch stärkende Mittel behandelt werden muss; denn R. hat bei dem anhaltenden Gebrauche entzündungswidriger Mittel nicht die mindeste Wirkung bemerkt. Folgendes Mittel leistet aber in Ansehung der Verdunkelung vortreffliche Dienste (8 Loth Rum, 1½ Pfd. Wasser, 2 Loth feinen Zucker). Mit dieser Mischung muss das Auge vermittelst eines feinen, weichen Lappens öfter befeuchtet werden. Der Gebrauch dieses Mittels hat die Wirkung, fernern Zufluss der verdickten Säfte in die vordere Augenkammer aufzuheben; die in dem Wasser sich befindenden trüben Theile senken sich auf den Grund in die Augenhöhle, welches man sehr deutlich durch die durchsichtige Hornhaut wahrnehmen kann, indem der obere Theil dieser Kammer, oder besser gesagt, des Wassers, welches sich darin befindet, wieder ganz klar wird und die verdickten Theile in dem Grunde der Kammer als ein Bodensatz deutlich wahrgenommen werden können. Dieser Bodensatz wird durch die einsaugenden Gefässe aus

demselben entfernt und die einstweilige Heilung vollendet, indem das Auge seine Klarheit und Sehkraft wieder erhalten hat. Bis zur völligen Heilung muss ein Eiterband angewendet werden. — Leblanc's [64]) Behandlung berücksichtigt schon mehr die veranlassenden Ursachen. Wird man gleich beim Beginnen des Anfalls zu Hülfe gezogen, so muss man die Ursachen desselben zu entfernen suchen, man lässt z. B. Weiden, Ställe, Nahrung, Wartung ändern, wenn sie schlecht sind. Ausserdem macht man sogleich erweichende Waschungen mit Leinsaamen und Fliederwasser, womit man gewöhnlich bis zum 2ten oder 3ten Tage fortfährt, weil hier das Steigen der Symptome aufhört. Nun legt man Haarseile in den Nacken, Fontanelle oder Vesikatore, giebt Abführungen aus Jalappe oder Aloë und harntreibende Mittel, z. B. eine Mischung von Harz und Salpeter, setzt das Thier auf eine kräftige Diät, wäscht die Augen mit frischem, einfachem oder zusammenziehendem Wasser, als mit Wegbreit- oder Rosenwasser mit Zinkvitriol oder Bleizucker etc. Sind die Symptome fast ganz verschwunden, so hält man noch immer das Haarseil in Thätigkeit, wenn es nöthig ist, mittelst reizender Salben, führt zum zweiten Male ab und führt den adstringirenden Wässern noch reizende Flüssigkeiten, z. B. Alkohol oder aromatische Wässer hinzu. Zuletzt lässt man das Haarseil weg und purgirt nochmals. Leblanc nimmt an, dass sich die Verdauungswerkzeuge nicht in einem gereizten Zustande befinden, denn dann müsste das Purgiren wegbleiben (Honneurs à Mr. Broussais!). Oft ist aber der Anfall der Krankheit nicht so leicht, denn manchmal verdunkelt sich am 2ten oder 3ten Tage nach dem Eintritte der ent-

64) a. a. O. p. 233.

zündlichen Symptome die vordere Augenkammer, es schwimmen eiweissartige Flocken darin, auf der Hornhaut sieht man zahlreiche, mit Blut angefüllte Gefässe, die Bindehaut bläulich roth, die Pupille zusammengezogen, Lichtscheu etc. Die Mittel gegen einen solchen Anfall sind ziemlich dieselben, die er schon angab. Ist noch Andrang des Bluts und hoher Grad von Erregung da, wenn der Arzt gerufen wird, so muss ein Aderlass an dem Schweife, den vordern Extremitäten oder der Brust gemacht werden; erweichende, schmerzstillende Umschläge und Waschungen, bis der unerträgliche Reiz vollkommen entfernt ist. Folgt Hypopyon, so räth L. die Oeffnung der vordern Augenkammer durch einen schrägen Schnitt. Sind beide Augen befallen und muss man fürchten, dass beide nicht geheilt werden können, so zerstört L. das kränkste. Die meisten Thierärzte entleeren das Auge durch einen Messerschnitt, L. zieht aber den Gebrauch leichter Aetzmittel vor, weil sie keine Entstellung zurück lassen. Er gebraucht dazu das Einblasen von calcinirtem Alaun, das Einbringen von Salmiakspiritus oder ätzendem Kali, wonach eine hohe, heftige Entzündung entsteht, die sich mit Blindheit endigt. — Viel hält L. auf Veränderung des Futters, besonders wenn dieses sehr hart und trocken war, und lässt dem kranken Thiere Heu, Hechsel, Kleie, Mehl, auch Brod reichen. — Nach 4 oder 5 Anfällen der Krankheit werden die Augenlider welk, die Bindehaut schwillt auf und runzelt sich, der Nagel wird wassersüchtig und geschwollen, die Karunkel vergrössert sich. Hier räth L. zu reizenden Mitteln, von denen er einige Male Erfolg sah; zu kaltem Wasser mit Branntwein, zu Anwendung des durch Brenngläser gesammelten Lichts, zu den verschiedenen Benutzungen des Feuers, der mittel- und unmittelbaren, oder der durch Aus-

strahlung und zu ableitenden Mitteln. — Der Kreis-Thierarzt Wiggers [65]) machte mit der äussern Anwendung des Extract. stramonii an seinem eignen Auge Versuche und am Schlusse seiner Mittheilung sagte: „Bei der innern Augenentzündung der Pferde fehlte es uns bis jetzt, ausser dem Aderlasse, den Laxanzen und Nebenreizen, an einem Mittel, dass die Sehnerven gegen den Reiz sehr schwächte oder abstumpfte, indem die Pupille bei einem solchen Kranken zum Theil zusammengezogen ist, weil der Lichtstrahl den gereizten Nerven noch mehr reizt, und da der lange, anhaltende Reiz bei einer Augenentzündung noch mehr Disposition zu Recidiven veranlasst.“ Das Stramoniumextract wirkt ebenfalls wie manche andre narkotische Substanzen die Pupille erweiternd, greift aber nach Harless (ebendas.) noch mehr den Sehnerven an, und Wiggers schliesst ebenfalls nach seinen angestellten Versuchen, dass der Gebrauch von betäubenden Mitteln, hauptsächlich aber des Extr. stamonii, nicht nur auf die Häute des Auges, sondern auch selbst die Retina betäubend wirkt. —

Aus diesen Mittheilungen über die Behandlungsweisen der Krankheit geht wohl zur Gnüge hervor: *dass die Behandlung der Mondblindheit noch sehr weit entfernt ist, eine rationelle genannt werden zu können.* Jeder Arzt behandelte den einzelnen Anfall, und keiner versuchte, die Anlage zu dieser Krankheit zu tilgen.

*Rationelle Behandlung.* Ist Entzündung und Lichtscheu in einem hohen Grade zugegen, bemerkt man allgemeines Erkranken des Pferdes, so muss unvor-

---

65) Rheinisch-westphälische Jahrbücher für Medizin und Chirurgie, herausgegeben von Harless. Band VIII. Heft 2. p. 1. etc.

züglich ein allgemeiner Aderlass von 2 bis 3 Pfunden Blut am Halse angestellt werden, dem, wenn Röthe und Geschwulst, Hitze und Lichtscheu binnen 24 Stunden nicht vermindert sind, 8 bis 12 Stück Blutegel, unter dem untern Augenlide der kranken Seite angesetzt, folgen können. Der Stall, in dem das kranke Thier steht, muss dunkel gemacht und die Zuglöcher, Fenster etc. verschlossen werden. Einige Male täglich werde er von dem Miste und dem etwa stehengebliebenen Harne gesäubert. Zugwind vermeide man sorgfältig. Dem kranken Thiere wird eine wollene Decke aufgelegt, und, ist die Krankheit im Winter eingetreten, dieselbe öfters erwärmt, auch wohl das Thier bei den Abends eintretenden Frostanfällen mit Strohwischen gerieben. Ueber das kranke Auge lasse ich Leinwandlappen mit kaltem Brunnenwasser befeuchtet legen, und diese, so oft sie auf dem Auge warm geworden sind, mit kältern vertauschen. Zweimal täglich, des Morgens und Abends, streiche ich mit einem starken Malerpinsel von folgender Mischung zwischen die Augenlider des kranken Auges:

℞. Extract. hb. belladonn. gr. quatuor.
Tr. opii crocatae drachmam. Solve.

Dem ohnehin nicht hungrigen Pferde gebe man keinen Hafer, sondern nur etwas gutes Heu und in dem öfter zu reichendem lauwarmen Saufen etwas Kleie. Ist Verstopfung zugegen, so gebe man ein abführendes Mittel aus Glaubersalz etc., aber durchaus ohne erhitzende Arzneistoffe, z. B. Aloë etc. Die kalten Umschläge werden so lange fortgesetzt, als Hitze, bedeutende Röthe und Geschwulst in den Augenlidern anhalten und das Auge beim Oeffnen thränt (gewöhnlich also 2 bis 3 Tage), dann wird das Auge und dessen Umgegend sorgfältig abgetrocknet und nicht mehr verbunden, indem dann schon die Empfindlichkeit ge-

gen Luft und Licht merklich verringert ist. Sollte noch Lichtscheu da seyn und von Neuem Thränen der Augen entstehen, so ist das Vorhängen eines einfachen, trocknen Leinwandlappens hinlänglich. — War die Entzündung noch in ihrem Entstehen, als man zu dem kranken Thiere gerufen wurde, so ist es gewöhnlich unnöthig, Blut zu lassen oder Blutegel zu setzen, sondern man kömmt dann mit den kalten Umschlägen und dem zweimaligen Einstreichen der Belladonna-Auflösung aus. Dass man aber die diätetischen Regeln nicht versäumen dürfte, braucht wohl nicht erwähnt zu werden. — Hat nach 3 bis 4 Tagen die Lichtscheu sich fast ganz verloren und wird die Pupille bleibend grösser, so lasse ich nur noch einmal und zwar des Morgens einstreichen. Dieses wird nun so lange fortgesetzt, als sich noch Empfindlichkeit gegen Licht und Luft zeigt und die Pupille des Morgens vor dem Einstreichen bedeutend kleiner als des Nachmittags ist. Später wird einen um den andern Tag das Mittel gebraucht und so lange fortgesetzt, bis die Pupille des kranken Auges am Morgen vor dem Einstreichen etwas grösser als die im gesunden Auge erscheint. Je häufiger die Recidive der Krankheit waren, desto später wird dieses der Fall seyn. Sind die Augenlider auf ihrer innern Seite noch etwas roth und aufgelockert, so verliert sich dieses nach dem Gebrauche eines Augenwassers aus: ℞. Zinc. Sulphur. gr. X — XVI. Tr. opii s. scr. ij. — dr. j. Liq. menth. pip. unc. iij. — Das Thränen der Augen, welches oft längere Zeit nachher im Winde Statt findet, wird am besten durch ein spirituöses Augenwasser gehoben: ℞. Spirit. frument. unc. ß. T. opii s. scr. j. Aq. menth. pip. unc. ij. — jß. — j. S. Vier bis 5mal täglich damit das thränende Auge auszuwischen. Allmählig verstärkt man das Augenwas-

ser, wodurch es zu gleicher Zeit als stärkendes Mittel gegen die zu besorgenden Erkältungen nützt. Noch kräftiger wirkt späterhin, wenn man anstatt des Wassers Decoct. cort. salicis, quercus oder rad. tormentillae nimmt.

Das Einstreichen der Auflösung des Belladonna-Extractes in Laudanum halte ich bei der Behandlung der Mondblindheit für wesentlich, und ich kann versichern, dass es, wo es auf meinen Rath gebraucht wurde, immer sehr bald geholfen hat. Die ersten Versuche mit diesem Mittel machte ich im J. 1817, als ich so eben meine Dissertation: „De spasmo iridis. Halae." geschrieben hatte. Die häufigen Versuche, die ich mit dem Einstreichen verschiedener Mittel in die Augen mehrerer Thiere machte, führten mich zu dem Schlusse, dass beim *Krampf der Regenbogenhaut* (der gewöhnlich der Iritis vorangeht oder vielmehr erstes Symptom derselben ist), *ja auch noch bei schon weiter fortgeschrittener Entzündung derselben, die vermehrte Sensibilität sehr vermindert, selbst ganz unterdrückt werden kann, wenn Extr. hyoscyam. nigr. und hb. belladonnae, Aq. laurocerasi in Augenwässern, oder wenn diese nicht vertragen werden, in Pflastern und Salben auf oder in der Nähe des Auges angewendet werden.* So heilte auch Schmidt eine grosse Verengerung der Pupille mit erschwerter Bewegung der Iris durch Extr. hyoscyami, innerlich und äusserlich angewendet, ohne dass, wie zu fürchten stand, Iritis eintrat.

Die Trübung des Humor aqueus ist bei der Behandlung nicht zu berücksichtigen, sie verschwindet von selbst nach Beseitigung der Entzündungssymptome. Nur sehr selten wird man in die Nothwendigkeit versetzt werden, den von Leblanc empfohlenen

Hornhautschnitt wegen entstandenen Hypopyons zu machen, da selbst ziemlich bedeutende Eiteransammlungen ziemlich schnell durch die Natur durch Resorption beseitigt werden. Solche Eiterungen werden überhaupt nur bei dem zweckwidrigen Verfahren, das entzündete Auge mit warmen Umschlägen und warmen Augenwassern zu behandeln, entstehn und gewiss immer durch die angegebene Heilmethode vermieden.

Mehr zu berücksichtigen sind die Hornhautgeschwüre, die oft schon ziemlich weit verbreitet sind, ehe der Arzt das kranke Thier zur Behandlung bekommen hat. Hier hilft oft nichts als das Durchschneiden der zu diesen gehenden Blutgefässe der Bindehaut; allein es lässt sich schwer, bei manchen Pferden gar nicht auf die gehörige Weise anstellen. Nützlich sind hier Augenwässer aus Zinkvitriol oder Lapis divinus mit Opiumtinctur. Bleipräparate, die hier gewöhnlich empfohlen sind, vermeide ich immer, da ich bemerkt habe, dass nach deren Anwendung eine undurchsichtige, durch nichts zu erhellende Narbe gebildet wird. Das Einstreichen der Belladonna-Auflösung wirkt auch heilend auf die gewöhnlich und oberflächlich sich ausbreitenden Geschwüre. Gehen dieselben aber tiefer, durchbohren sie die Hornhaut, entsteht Prolapsus iridis, so bleibt nichts übrig als das Aetzen mit Höllenstein, wodurch die Wunde noch am schnellsten vernarbt. — Immer ist es sehr zuträglich, dann Haarseile zu ziehen.

Die Behandlung der Folgekrankheiten, Cataracta, Amaurosis hat in den Thieraugen zu grosse Schwierigkeiten und wird wohl nie gelingen. Wenigstens kenne ich noch keinen Fall einer glücklich abgelaufenen Staaroperation. Durch Extraction wurde zwar die

verdunkelte Krystalllinse, aber mit ihr eine solche Menge des Glaskörpers entfernt (durch das Zusammendrücken der vier geraden Augenmuskeln und dem Musc. retractor oculi), dass Atrophia bulbi entstand. Die Reclination durch die Sclerotica gelang zwar, allein sobald das Pferd aus dem Schritt in Trab und Galopp fiel, so stieg die umgelegte Krystalllinse wieder vor die Pupille. Es scheint demnach am gerathensten das Auge mit Staar seinem Schicksale zu überlassen. Die durch Mondblindheit entstandene Amaurose hat, wie wir oben gesehen haben, immer ihren Grund in organischen Zerstörungen oder Verbildungen der Netzhaut oder des Sehnerven, ist deshalb ebenfalls unheilbar.

Von mehreren durch Anwendung obiger Heilmethode geheilten Krankheitsfällen, werde ich nur die ersten anführen, weil sie mehr den Gang meiner Ideen enthält und die Beobachtungen genau angestellt werden konnten.

Das Reitpferd meines Bruders, der es im Anfange des Jahres 1817 gekauft hatte, eine braune sechsjährige holsteiner Stute mit starkem Kopfe, mittler Grösse, hatte bis zum August desselben Jahres schon 5 bis 6 Male Entzündung des rechten Auges gehabt und war dadurch immer 8 bis 14 Tage zum Dienste untauglich gewesen. In der Mitte des Augusts, nachdem es nach einem starken Ritte erhitzt auf einer Fähre einige Zeit einem starken Zugwinde ausgesetzt worden war, bekam es von Neuem Entzündung des rechten Auges. Die ersten drei Tage waren vergangen, ohne dass man etwas andres unternommen hätte, als Verdunkelung des Stalles. Beim Anfange des vierten Tages sah ich das Auge und erkannte, ohne zu der Zeit etwas von Mondblindheit zu wissen, die Iri-

tis rheumatica, bei der schon Exsudationen coagulabler Lymphe am Pupillenrande entstanden waren. Ich liess sogleich kalte Umschläge über das kranke Auge machen und strich dem Pferde die Belladonna-Auflösung ein. Schon nach einigen Stunden schien das Pferd, welches früher, wahrscheinlich wegen der heftigen Schmerzen, sehr unruhig war, ruhiger. Bei der Untersuchung des Auges fand ich die enge Pupille etwas erweitert. Am Abende desselben Tages strich ich nochmals ein, die kalten Umschläge wurden noch am folgenden Tage fortgesetzt, die Belladonna-Auflösung noch 3 Tage, und so hatte ich das Vergnügen, binnen dieser Zeit das Auge bis auf etwas grössere Empfindlichkeit gegen Luft und die oben angegebene Veränderung der Iris herzustellen.

Nach 6 Wochen wurde aber dasselbe Pferd durch eine beim Durchwaden eines Flusses sich zugezogene Erkältung wieder von der Augenentzündung befallen. Ich bemerkte es sehr bald an dem öftern Schliessen der Augenlider und dem scheinbaren Kleinerwerden des Auges. Hier konnte ich nun die Entstehung des Uebels beobachten und fand, dass eine bedeutende Verengerung der Pupille und Unbeweglichkeit der Iris (Spasmus iridis tonicus) zugegen war. Die Augenlider fingen an roth und dick zu werden, die Thränen flossen, die Regenbogenhaut schillerte. Alle diese Zeichen stiegen binnen 18 Stunden. Täglich liess ich die kalten Wasserumschläge machen und täglich 2mal die Belladonna-Auflösung einstreichen. Am andern Tage kein Fortschreiten der Entzündung, und nach 2 Tagen schien äusserlich keine Spur des Uebels mehr da zu seyn, und am 4ten Tage, nach dem ersten Bemerken der Krankheit, konnte das Pferd wie früher gebraucht werden.

Als ich über das Periodische dieser Krankheit nachdachte und bemerkte, dass es durch äussere schädliche Einflüsse auf das durch Anlage und frühere Krankheit geschwächte und dadurch so sensibel gemachte Organ hervorgebracht wurde, fiel mir ein: *Ob nicht die krankhaft vermehrte Sensibilität des Auges vermindert und hierdurch das Auge, so wie durch später angewandte stärkende Mittel in den Zustand versetzt werden könne, in welchen es gegen die schädlich einwirkenden Einflüsse kräftiger reagire und diese unschädlich mache?*

Die Auflösung des Extr. belladonnae in Laudanum schien mir der ersten Indikation zu entsprechen. Ich liess deshalb dem Pferde jeden Morgen einmal davon einstreichen, und nach 8 Tagen einen um den andern Tag. Nachdem so die Pupille so gross, ja wohl eher grösser, als im gesunden Auge blieb und dadurch die Sehkraft durchaus nicht gelitten hatte, so liess ich noch mehrere Wochen hindurch das spirituöse Augenwasser, welches nach jedesmaligem Verbrauche der Quantität mit Branntwein verstärkt wurde, gebrauchen. Ich hatte dadurch erlangt, dass in dem Winterhalbjahre, in welchem mein Bruder das Pferd bei jeder Witterung ritt, ohne es viel gegen Erkältung schützen zu können, es auch nicht ein einziges Mal von seinem alten Uebel befallen wurde. Gegen das Frühjahr wurde es verkauft, und ich überzeugte mich bei der Untersuchung des früher krankgewesenen Auges, dass wohl keiner das früher Statt gefundene Leiden im Auge hätte entdecken können. Nur eine unbedeutend blässere Iris fand ich. Bei des Pferdes nachherigem Besitzer, einem wild reitenden Beamten hiesiger Gegend, wurde es auch nicht wieder von seiner frühern Krankheit befallen und ich sah es nach 3 Jahren gesund wieder.

Hier konnte man wohl eine dauernde Heilung annehmen.

Seit dieser Zeit habe ich oftmals Gelegenheit gehabt, die Mondblindheit zu sehen und zu behandeln. Mehrmals war ich gezwungen, allgemeine und örtliche Blutentleerungen anzustellen; aber immer wurde die Wiederkehr des Uebels verhütet. Die Behandlung der andern Hausthiere, wenn sie mondblind werden, wird nach der Individualität, aber nicht in den Hauptmomenten verändert.

Zum Schlusse bemerke ich noch, dass der lange Zeit fortgesetzte Gebrauch der Belladonna-Auflösung durchaus nichts Nachtheiliges für das Auge zurück lässt, *wenn man nur bei dem jedesmaligen Einstreichen die Vorsicht gebraucht, das Auge hinsichtlich seiner Sehkraft zu untersuchen.* Sollte sich Lähmung der Netzhaut zeigen, so verliert sie sich binnen kurzer Zeit von selbst oder bei Anwendung des Liq. amm. caust. in Dunstgestalt. Man vermischt Ol. caryophyh. gtt. V. mit Liq. ammon. caust. dr. β., schüttet sich davon einige Tropfen auf die Hand und lässt dieselben, gegen die Augen des Pferdes gerichtet, verdunsten. Man setzt dann auf eine längere Zeit die nun ihre Wirkung hinlänglich gezeigte Belladonna-Auflösung aus.

# XX.

## Ophthalmologische Beobachtungen

von

Hrn. Dr. B. Eble.

K. K. Ober-Feldarzte und Prosector an der medicinisch-chirurgischen Josephs-Akademie in Wien.

## I.

### Vollkommene Heilung eines Exophthalmos mit Amaurose, welche durch einen Polypen in der Highmorshöhle bedingt waren.

Ein Mann von 36 Jahren kam einst zu mir und forderte Hülfe gegen sein Geschwür an der linken Wange und gegen sein hervorgetriebenes blindes Auge an derselben Seite. — Ich fand bei der Untersuchung nicht allein die ganze linke Wange und Backe entzündet und höchst schmerzhaft, sondern auch theilweise schon geschwürig zerstört, ja selbst den unterliegenden Knochen blos, aufgelockert und an fünf Stellen durchlöchert. Die durch diese Löcher eingebrachte Sonde stiess überall auf einen elastischen, fleischigen Körper, welcher die ganze Highmorshöhle vollkommen ausfüllte und, wie sich erst später ergab, die

obere Wand derselben bedeutend nach oben — und dadurch den Augapfel vor- und auswärts drängte. Die untere Wand war noch undurchlöchert, und der Zahnfächerbogen war an einer Stelle, wo früher ein cariöser Zahn gestanden hatte, so verletzt, dass, so wie aus den übrigen fünf Oeffnungen, auch hier eine an Farbe den Fleischwasser ähnliche, sehr stinkende Jauche in ziemlicher Menge ausfloss. — Das betreffende Auge war so hervorgetrieben, dass es nicht mehr ganz von den Augenlidern bedeckt werden konnte; übrigens waren alle Zeichen einer noch nicht ganz vollkommenen Amaurose zugegen, und der Kranke konnte nur sehr grosse Gegenstände in einer Entfernung von einen Schritt undeutlich wahrnehmen. Die Bewegung des Auges ging ebenfalls äusserst schwer und war meist aufwärts gerichtet; übrigens verursachte eine etwas derbere Berührung des Auges keine Schmerzen; dagegen empfand der Kranke besonders zur Nachtzeit heftige bohrende Schmerzen im Grunde der Augenhöhle, die ihm viele schlaflose Nächte verursachten. Nichts desto weniger hatte derselbe sonst noch ein gutes Aussehen, und all' mein Forschen nach irgend einer verkappten Dyscrasie konnte kein Allgemeinleiden entdecken, da der Kranke immer gesund geblieben war und nur seit 2 Jahren an heftigen Zahnschmerzen (er hatte deshalb auch schon 3 cariöse Zähne auf dieser Seite verloren), Zahngeschwüren und endlich an einer zunehmenden Augenschwäche gelitten hatte. Die zu dieser Zeit zu Hülfe gerufenen Landchirurgen öffneten ihm 2mal eine Geschwulst an dem 2ten und 3ten Backenzahne, worauf sich dann jedesmal viel gelblicher und nur wenig stinkender Eiter entleerte.

Der entzündungsartige Zustand in der Umgebung der zunächst leidenden Theile veranlasste mich, zuerst

der weitern Verbreitung dieser exulcerativen Entzündung auf der Wange Schranken zu setzen. Demgemäss verordnete ich 4 Stück Blutegel an die Umgebung der gesunden, ferner lauwarme Bähungen auf die kranken Theile, fleissige und sorgsame Reinigung derselben und ein leichtes Abführmittel. Hierauf minderten sich die Geschwulst und Schmerzen, und die geschwürigen Stellen wurden reiner. Da aber der Ausfluss aus den in die Highmorshöhle führenden Oeffnungen, wegen Kleinheit der letztern, dennoch nicht nach Wunsch von Statten ging, so führte ich abwechselnd in die eine und andere Oeffnung Presschwamm ein, und erweiterte sie so, dass ich bald mit dem Röhrchen einer Wundspritze eindringen konnte. Hierauf richtete ich mein Hauptaugenmerk auf die Zerstörung der polypösen Masse und suchte diese anfangs mit Höllenstein (den ich mir hierzu eigends giessen liess) zu bewirken, mit dem Vorsatze, wenn ich damit das hinlängliche Auslangen nicht haben sollte, zu den stärkern Mitteln überzugehen. Die Anwendung des Höllensteins geschah täglich durch eine andere Oeffnung und zwar 10 Minuten lang. — Nach Verlauf von 4 Wochen war schon ein freier Raum von 4 Linien zwischen den Rändern der Oeffnungen und dem Polypen gegeben, so dass ich jetzt in der Zwischenzeit täglich 2mal eine saturirte Lösung des Höllensteins einspritzen lassen konnte. Dies beschleunigte die Zerstörung des Polypen wesentlich, denn nach 14 Tagen begann schon das Auge sich etwas freier zu bewegen und um eine halbe Linie zurückzutreten; gleichzeitig verminderten sich auch die heftigen Schmerzen im Grunde der Augenhöhle, aber das Sehvermögen hatte sich noch nicht verbessert, obgleich die Pupille nicht mehr so erweitert war. — In der 8ten Woche der Behandlung trug ich die zwischen zwei Oeffnungen

bestehende, 2 Linien Breite betragende Knochenbrücke mit der Scheere ab, und gewann dadurch so viel Raum, dass ich nun das Aetzmittel weit ausgedehnter anwenden konnte. Dies hatte denn auch die völlige Zerstörung des Polypen in der 12ten Woche zur Folge. — Es zeigte sich jetzt, dass die knöchernen Wände der Highmorshöhle nirgends cariös, sondern nur aufgelockert, schwammig entartet waren, und dass namentlich die untere Wand der Augenhöhle noch am wenigsten gelitten hatte. — In dem Maasse, als der Polyp kleiner wurde, verloren sich nach und nach alle Symptome der Amaurose, das Auge trat in seine normale Stellung zurück; es entstand eine gutartige Eiterung in der ganzen verletzten Patie; die früher noch immer hartnäckige Wucherung der Schleimhaut liess nach, die aufgelockerten Knochen wurden wieder fester; es wuchsen an allen Oeffnungen gesunde Fleischwärzchen hervor, nach und nach verkleinerte sich der Durchmesser der Löcher, bis sich endlich eine nach der andern schloss. — So konnte ich den frohen Kranken nach beinahe 4 Monaten vollkommen geheilt meiner Sorge entlassen.

---

## II.

### Untersuchung zweier glaucomatöser Augen nach dem Tode.

a.) Im Jahr 1822 secirte ich das Auge einer 60jährigen Frau, welche durch viele Jahre an mehrfachem Gichtleiden darniedergelegen und endlich, 1 Jahr vor ihrem Tode, mit einem vollkommen ausgebildeten Glaucom behaftet war. Ich fand die Hornhaut und wässrige Feuchtigkeit noch normal, eben so die vordere Fläche der Iris, dagegen die Traubenhaut nur

mit einem rothbraunen (statt schwarzen) Pigmente überzogen. Die Aderhaut war an mehrern Stellen stark varicös, am stärksten da, wo sie die Ciliarfortsätze bildet, übrigens ihr Pigment ebenfalls viel lichter und stellenweise gänzlich aufgesogen. An der Nervenhaut fiel mir nur die ganz ausserordentliche Weichheit, ja man könnte fast sagen, Flüssigkeit auf. Die Kapsel der Krystalllinse schien mir stellenweise weisslich getrübt, letztere selbst verhältnissmässig klein, ziemlich fest und von bernsteingelber Farbe. Der ganze Glaskörper zeichnete sich gleich beim ersten Anblicke durch seine in's Gelbliche spielende Farbe aus; bei näherer Betrachtung und nachdem ich aus mehrern Zellen die Flüssigkeit entleert hatte, fand ich in der Glashaut selbst ungefähr 20 bis 30 zerstreute, theils hellgraue, theils braungrüne, theils meergrüne Punkte.

b.) Der zweite Fall betraf die Augen eines an allgemeiner Entkräftung gestorbenen, durch öftere gichtische Augenentzündungen ebenfalls kurz vor seinem Tode glaucomatös gewordenen 70jährigen Invaliden. Da hier die Krankheit nicht denselben hohen Grad, wie im vorigen Falle, erreicht hatte, so war es mir auch nicht auffallend, dass sich die oben angegebenen pathologischen Erscheinungen auch weit weniger deutlich darstellten. Dagegen war die leicht unterscheidbare krankhafte Verdickung der Glashaut und so ihr derberes Anfühlen um so bemerkenswerther, da dies ebenfalls nur stellenweise und vorzüglich gegen die äussere Seite des Augapfels in die Augen fiel. Ueberdies fand ich hier die Nervenhaut in sofern kränker als im vorigen Falle, als ihre Gefässseite einige, freilich sehr kleine Varicen zeigte und ihre Farbe überhaupt viel dunkelgrauer erschien.

## III.

### Etwas über die Regeneration des Glaskörpers nach Verletzungen der Glashaut.

Nach den von mir diessfalls schon vor mehrern Jahren angestellten Versuchen, und auch aus einigen an Staaroperirten und sonstigen Verwundeten beobachteten Erscheinungen habe ich gefunden, dass:

1.) leichte kleine Verwundungen der Glashaut durch Nadeln oder sonstige feine Werkzeuge, sobald sie nur eine oder zwei Zellen betreffen, sehr leicht wieder heilen, und eben so leicht auch einen Wiederersatz der etwa verloren gegangenen Glasfeuchtigkeit gestatten.

2.) Geschieht die Verwundung aber durch einen Riss, und werden sonach eine oder mehrere Wände vollkommen zerrissen, alsdann sinken nach grösstentheils abgeflossener Glasfeuchtigkeit die Zellenwände zusammen, und es ist an keinen gehörigen Wiederersatz mehr zu denken.

3.) Endlich ist noch zu bemerken, dass die Gefährlichkeit solcher Verletzungen in dem Maasse ihres tiefern Eindringens gegen die Central-Schlagader nothwendig wachsen müsse, und dass selbe dann am grössten sey, wenn genannte Schlagader selbst in ihrem Hauptstamme verletzt würde.

# XXI.

## Zwei Fälle
von
## angeborner Atrophie der Augäpfel

mitgetheilt
von
Herrn Dr. M. J. A. Schön
in Hamburg.

Die ursprünglichen Bildungsfehler, welche bis jetzt am Augapfel beobachtet wurden, sind: 1.) die Mehrzahl, 2.) die ungewöhnliche Stellung und Lage, 3.) der Mangel des einen (bei meist vollkommener Entwickelung des anderen) und 4.) der mehr oder weniger vollständige Mangel beider Augäpfel. Von allen diesen habe ich an einem andern Orte [1]) viele Beispiele angeführt, zu denen in den letzten 3 Jahren noch manche neue hinzugekommen sind. — Indessen ist mir bis jetzt nur erst eine fremde Beobachtung desjenigen Bildungsfehlers des Augapfels zu Gesichte ge-

1) Handbuch der pathol. Anatomie des menschlichen Auges. Hamburg 1823. p. 2 — 11.

kommen, mit welchem ich ein grösseres ärztliches Publikum bekannt zu machen wünsche. Derselbe steht in der Mitte zwischen den beiden letztern eben genannten Bildungsfehlern, und besteht in einer unvollkommenen Entwickelung des Augapfels, in einer wirklichen Atrophie desselben, welche sich über beide Bulbi, zwar in einem verschiedenen Grade der Ausbildung erstreckt, und wohl in allen denselben constituirenden Theilen, so weit sich aus der äusseren Beobachtung der Augen schliessen lässt, angetroffen werden möchte, besonders wenn vielleicht in einer spätern Zeit eine anatomische Untersuchung derselben angestellt werden kann. — Ich habe diesen Bildungsfehler bei zwei Kindern an beiden Augen gesehen und in der, während der Anwesenheit der deutschen Naturforscher und Aerzte, hieselbst im September 1830 gehaltenen öffentlichen Sitzung der medicinisch-chirurgischen Gesellschaft, eine ausführliche Beschreibung desselben schon mitgetheilt und die Kinder vorgestellt.

Bevor ich diese beiden Fälle mittheile, sey es mir erlaubt, denjenigen anzuführen, welchen wir dem trefflichen Ophthalmologen, Herrn Dr. Weller [2]), verdanken. Beide an normaler Stelle sich befindenden Augäpfel eines sechswöchentlichen Kindes hatten die Grösse einer grossen Zuckererbse. Die Iris fehlte an ihrem untern Drittheile gänzlich und war an den andern beiden Drittheilen sehr dürftig und schmal. Die Bulbi schielten, waren aber fast normal construirt; auch schien das Kind leidlich zu sehen.

Meine erste Beobachtung dieses interessanten Bil-

---

2) Die Krankheiten des menschlichen Auges. Berlin 1830. 4te Auflage. pag. 455.

dungsfehlers, welche ich meinem geschätzten Freunde, Herrn Dr. Homann, verdanke, machte ich am 16. September 1829 an beiden Augen eines 14 Tage alten, von einem gesunden Vater gezeugten, von einer blühenden Mutter gebornen, gut gebauten und genährten Mädchens. — Die Augenlider beider Augen, ganz besonders aber die des rechten, waren auf ihrer äussern Fläche concav und gleichsam in die Augenhöhle hineingezogen, so dass der obere sowohl als der untere Orbitalrand bedeutend hervorzuragen schienen. Von den Augenlidspalten, welche meistens (die rechte eigentlich immer) geschlossen waren, und zwar so, dass der obere Augenlidrand den untern theilweise bedeckte, war die rechte bei weitem kürzer als die linke, und liess sich nicht so weit öffnen als diese. Alle vier Augenlidränder waren mit kleinen, dünnen, blassen Augenwimpern besetzt und sonderten gelblichen Schleim in ziemlicher Menge ab. Die Augenbraunen waren dünn und blass, und sassen an der gewöhnlichen Stelle; die Thränenpunkte und Thränenkarunkeln fehlten aber gänzlich. Ueber dem obern Augenlidrande des linken Auges war eine horizontale Hautfalte sichtbar, die am rechten weniger deutlich zu bemerken war. Die Bewegungen der Augenlider waren ziemlich lebhaft, sie wurden oft von dem Kinde recht fest geschlossen, jedoch konnte es die des rechten Auges gar nicht von einander entfernen und die des linken nur ungefähr 2 Linien weit. — Nachdem ich die Augenlider des rechten Auges mit einiger Mühe so weit es ging von einander gezogen hatte, bildeten sie eine einen viertel Zoll lange Oeffnung, durch welche ich tief hinten in der Augenhöhle einen, eine kleine Erbse grossen, weisslich röthlichen, in der Mitte mit einem kleinen schwarzen Flecken (Andeutung der Iris und Pupille) versehenen Körper sah, der sich mehrere

Male leise hin und her bewegte. Die fast ganz leere Augenhöhle schien nach hinten mit der faltigen, ziemlich rothen Bindehaut ausgekleidet, welche sich nach unten und oben auf die innere Fläche der Augenlider fortsetzte. — Die Augenlidspalte des linken Auges aber liess sich einige Linien weiter öffnen und hinter derselben sah ich in einer halb so weiten Entfernung von ihr, als am rechten Auge, einen ungefähr eine mässige Flintenkugel grossen Augapfel, der eine rundliche Gestalt hatte und sich in einer röthlichen und faltigen Bindehaut nach allen Richtungen hin ziemlich lebhaft bewegte. Die Sclerotica war, so weit ich sie sehen konnte, bläulich-weiss und mit kleinen Gefässen bedeckt; die Hornhaut flach, bildete eine liegende Eklipse von der Grösse einer kleinen Erbse, hatte keine bestimmte Grenzen zur Sclerotica hin, und liess hinter sich, wiewohl sie durchsichtig war, keine Pupille und die Iris selbst nicht deutlich unterscheiden. Nach vorne blieb in der Augenhöhle ein ziemlich freier Raum übrig. — So wie ich die Augen jetzt beschrieben habe, sah sie Herr Dr. Homann schon am Tage nach der Geburt.

Während der Schwangerschaft besuchte eine alte blinde (amaurotische) Frau oft die Mutter des Kindes, welche mit Theilnahme die Augen der Alten betrachtete und sich oft über ihre Blindheit mit ihr unterhielt.

Als das Kind ein halb Jahr alt war, sah ich es wieder. Es war gut genährt und bis jetzt immer gesund gewesen. Am rechten, höchst atrophischen Augapfel hatte sich nichts verändert. Der linke war aber bis zur Grösse einer schwarzen Herzkirsche gewachsen und bewegte sich äusserst lebhaft. Die Sclerotica war sehr bläulich; die Hornhaut hatte das früher be-

schriebene Ansehen; von einer Pupille war keine Spur zu entdecken. Die Bindehaut der Augenlider hatte bis jetzt immer viel Schleim abgesondert. Die linken Augenlider hielt das Kind weit geöffnet; die rechten konnte es etwas mehr als früher öffnen.

Als das Kind 1 Jahr alt war, untersuchte ich die Augen von neuem. Die Schleimabsonderung der Augenlider hatte ganz aufgehört. Der rechte Augapfel war nicht grösser geworden; der linke hatte sich nur sehr wenig vergrössert und keine Spur von einer Lichtempfindung war zu bemerken. — Das Allgemeinbefinden war vortrefflich.

---

Die zweite Beobachtung dieses Bildungsfehlers machte ich am 3. Mai 1830 an einem wohl genährten 7 vierteljährigen Mädchen. Die linken Augenlider hielt das Kind fast immer geschlossen, sie waren trocken, und die Augenlidspalte wohl 3 Linien kürzer als die rechte. In der Augenhöhle befand sich ungefähr in der Mitte und nach hinten ein vom Zellgewebe und Fett umgebenes, einer Erbse grosses Rudiment des Augapfels von weisslichen Farben und lebhaften, unregelmässigen Bewegungen. In der Mitte der vordern Hälfte dieses Rudiments sah man deutlich einen kleinen dunkeln Punkt, wahrscheinlich eine Andeutung der Iris. — Die rechten Augenlider öffnete das Kind weit, und in der Augenhöhle befand sich ein beinahe um ein Drittheil zu kleiner Augapfel, der sich lebhaft und regelmässig nach allen Seiten bewegte. Die Sclerotica war gesund, nicht zu blau, die Hornhaut durchsichtig, aber zu flach; die mattblaue Iris unbeweglich, die Pupille gross und nach unten und innen eine kleine Lücke in dem Pupillenrande (Andeutung zu einem Coloboma Iridis). — Tief hinter der Pupille sah man eine grünlich-schillernde Trü-

bung, die sich allmählig nach dem Umkreise hin verlor. Das Kind sah mit diesem Auge nichts, nicht einmal helle, glänzende Gegenstände; es hatte bei der Geburt desselben noch nicht völlig die jetzige Grösse. — Die Thränenpunkte und Thränenkarunkel waren an beiden Augen vorhanden. Die Bindehaut der Augenlider sondert sehr viel Schleim ab, wodurch dieselben des Morgens fest verklebt sind. Die Eltern des Kindes und die übrigen Geschwister haben ganz normal gebildete Augen. — Die Mutter erinnerte sich nicht, dass sie sich während der Schwangerschaft versehen habe.

Als das Kind 2 und ein halb Jahr alt war, sah ich es wieder. Der linke Augapfel war unverändert geblieben und der rechte hatte sich nur wenig vergrössert; doch soll das Kind denselben zuweilen Abends dem Kerzenlichte entgegenwenden. Die Schleimabsonderung der Augenlider hatte ganz aufgehört.

Die spätern Veränderungen, welche sich an den Augen dieser beiden Kinder darbieten könnten, so wie eine anatomische Untersuchung der Augen, bei einem etwaigen Todesfalle, werde ich den Lesern dieser trefflichen Zeitschrift nicht vorenthalten [3]).

---

3) Der Herausgeber dieser Zeitschrift wird in einem der nächsten Hefte seine Beobachtungen über diesen, für Anatomie und Physiologie des Auges wichtigen Gegenstand, denen des Hrn. Dr. Schön anreihen, und macht noch auf zwei von Hrn. Dr. Wutzer erzählte Fälle aufmerksam, in J. F. Meckel's Archiv für Anatomie u. Physiologie 1830. No. II. und III. p. 179. „Zwei Fälle von angeborner regelwidriger Kleinheit des Augapfels."

# XXII.

## Zur Diagnose der Choroidalverknöcherung bei noch vorhandener Durchsichtigkeit der vordern Augenkammer.

Eine pathologische Skizze

vom

Herausgeber.

Nebst einem Beitrage

von

Herrn Dr. L. H. Unger,
Gräfl. Solms'schen Rathe, Leibarzte und Amtsphysikus zu Wildenfels bei Zwickau.

So weit mich meine ophthalmologische Lectüre geführt hat, und so weit ich die Geschichte der Ophthalmopathologie kenne, fehlt es durchaus nicht an Beobachtungen über die Verknöcherung der Choroidea [1]; es sind jedoch dieselben durchgängig in sol-

1) S. Dr. Schön's Handbuch der pathologischen Anatomie des menschlichen Auges. Hamburg 1828. in 8. S. 219. und a. a. O.

chen Augen gefunden worden, die sich im Zustande von Atrophie oder staphylomatöser Metamorphose befanden [2]). Untersuchungen oder Beschreibungen solcher Augen, in welchen, bei noch vorhandener Pellucidität der vordern und hintern Augenkammer die Choroidea verknöchert war, kenne ich nicht, und daher mag es wohl auch gekommen seyn, dass in der pathologischen Anatomie des Auges vieles über die Verknöcherung der Aderhaut gesprochen wird, während die Pathologie dieses Organs eine nähere diagnostische Bestimmung der Choroidalverknöcherung noch entbehrt. Nun habe ich zu wiederholten Malen bei lebenden Blinden Augen zu sehen Gelegenheit gehabt, die ich, im Vergleich mit den Resultaten meiner anatomischen Untersuchungen von mit Choroidalverknöcherungen behafteten atrophischen oder staphylomatösen Augen, für nichts anderes halten konnte, als für Kalk- oder Knochenablagerungen auf die Choroidea. Ein Kranker mit einem solchen merkwürdigen Augenleiden lebt in der Dresdner Blinden-Erziehungs- und Versorgungs-Anstalt. — Kein Einziger der vielen deutschen und ausländischen Aerzte, welche dieses Institut während einer Reihe von Jahren besuchten, wagte es, diagnostisch bestimmt über die-

---

2) Rudolphi im encyclopädischen Wörterbuche der medicinischen Wissenschaften. Berlin 1830. IV. Bd. S. 392. Artikel: „*Augenverknöcherungen.*“ Hier erwähnt der Verfasser der Verknöcherung der Choroidea mit folgenden Worten: „Verknöcherungen der einzelnen Theile des Auges sind sehr selten. Wir (in Berlin) besitzen ein Paar Fälle auf dem anatomischen Museum, wo ein grosser Theil der Choroidea verknöchert ist. Diese rühren noch von v. Walther her, sind auch in dessen Museum (No. 649 — 651.) beschrieben. Mir selbst ist noch nie ein solcher vorgekommen.“

sen Fall sich auszusprechen, und fast jeder hegte eine andere Ansicht. — Dieses veranlasste mich, diesen Fall hiermit durch eine möglichst genaue, aber prägnante Schilderung zur öffentlichen Kenntniss zu bringen, ihm meine diagnostische Ansicht beizufügen, zugleich aber auch alle Kunstgenossen von nah und fern um die Mittheilung ihrer Meinungen hierüber in dieser Zeitschrift zu bitten. Eine Abbildung des Auges hätte ich sehr gern beigefügt, wenn die Beschreibung hierdurch an Deutlichkeit gewinnen könnte, was jedoch wegen der Eigenthümlichkeit der Metamorphose, vorzüglich in Bezug auf den theilweisen Mangel der Iris, durch die Zeichnung nicht gut darzustellen war.

Marcus, ein Jude, 53 Jahre alt, unverehelicht, von gesunden Eltern geboren, ist seit achtzehn Jahren erblindet. Er ist bis zur Erblindung stets gesund gewesen und hat bis dahin nie an den Augen gelitten, die, seiner Aussage nach, braun gewesen sind. Vor nun achtzehn Jahren stellte sich auf Einmal, ohne besondere Veranlassung, Lichtscheu ein, die nach kurzer Zeit mit plötzlicher, in der Nacht eintretender, Erblindung endigte. Sehend hatte sich Marcus niedergelegt, stockblind erwachte er am andern Morgen. Jahrelanger Gebrauch innerer und äusserer Heilmittel von mehr denn zehn Augenärzten aus der Nähe und Ferne verordnet, blieben fruchtlos.

Marcus, auf den Sachs's [3]) Schilderung des gemüthlichen Zustandes des rettungslos Erblindeten so passt, als sey sie nach ihm entworfen, zeigt jetzt stets eine gelassene Ruhe und beschäftigt sich anhaltend,

---

3) Dr. Ludwig Wilhelm Sachs, Handbuch des natürlichen Systems der praktischen Medicin. I. Thl. 2. Abtheil. Leipzig 1829. in 8. S. 148. 149. etc.

und wie es scheint, nicht ohne Interesse, mit Klöppeln feiner Schnüre auf einer im hiesigen Blinden-Institute befindlichen Liverpooler Maschine. Der Zustand seiner Augen ist folgender.

### Beschreibung des rechten Auges.

Die äussere Form wie die Lage desselben ist natürlich; die Cornea glänzender wie gewöhnlich, hat ihre naturgemässe Wölbung; Sclerotica weiss, nicht gerade hart anzufühlen, zeigt auf ihrer Bindehaut einige Gefässe, die jedoch nicht varicös sind. Eine vordere Augenkammer ist eigentlich nicht da, weil vordere und hintere Augenkammer wegen der grösstentheils unsichtbaren oder verschwundenen Iris einen Raum bilden. Von der Iris erschienen hier und dort an der innern Seite des Vereinigungspunktes an Sclerotica und Cornea einige Rudimente in Form von schwarzverbrämten Streifen. Dadurch ist es möglich, fast die ganze hintere Augenkammer zu übersehen; in dem Grunde derselben bemerkt man einen nach aussen und oben festsitzenden weissen Körper, der, von dem hintersten Theile derselben aus, in die Höhle des Auges hinein, ohngefähr bis in das dritte Drittheil derselben ragt; derselbe ist bewegungslos; man bemerkt selbst dann nicht einmal ein leises Zittern oder Fluctuiren in demselben, wenn Marcus den Kopf schnell auf die eine oder die andere Seite, und nach vorn oder hinten wendet. Da, wo der Körper nach rechts sitzt, ist ein weisser elfenbein-artiger Schein vorhanden, und hier fehlt alles Pigment, was nach der innern, hintern und obern Seite des Auges, also nach der Nasenseite hin, nicht der Fall ist. Die Gegend der Linse ist ganz frei, man gewahrt dort nichts von diesem Körper oder vom Strahlenblättchen u. s. w., wohl aber hat jener weisse Körper, der vom

Grunde des Auges aus geht, das Ansehen einer kranken Linsenkapsel, die Oberfläche desselben ist weisslich gelb, moosartig geformt.

Beschreibung des linken Auges.

Die Sclerotica ist sehr blau, und da, wo sie mit der Cornea zusammenstösst, so durchsichtig und metamorphosirt, dass sie den Anfang eines Staphyloma corporis ciliaris darstellt. Auf dieser Stelle liegen in der Conjunctiva die dem Glaucome eigenthümlichen, ich möchte sagen, trägen Gefässe oder Varicositäten. Die Cornea ist nicht stark gewölbt; dicht an ihr liegt die schmutzige, braungrüne, sehr schmale Iris, wodurch der Raum der vordern Augenkammer sehr verkleinert und die Pupille sehr erweitert ist. Die Linse ist grün, in ihrer Mitte hat sie die eigenthümliche Fussangel ähnliche Figur, die man dann gewöhnlich sieht, wenn die Krystalllinse einige Zeit im Wasser gelegen hat und zu maceriren beginnt.

---

Als Herr Rath und Dr. Unger aus Wildenfels Marcus Augen bei einem Besuche des Instituts im Herbst 1829 untersucht hatte, erwähnte er einen ähnlichen Fall in der Gegend seines Wohnortes, und hatte später die Güte, mir folgende Erzählung desselben mitzutheilen, die ich, für ihre Mittheilung dem Verfasser dankbarst verbunden, hier abdrucken lasse.

„Der blinde Helwig in Wildenfels, ein Mann jetzt von 65 Jahren, erregt durch sein Unglück Theilnahme und erhält sich diese durch seine Persönlichkeit. Immer freundlich, sehr bescheiden und reinlich, scheint ihm Geselligkeit Bedürfniss zu seyn. Er beschäftigt sich mit Stricken und lebt grösstentheils von Almosen, um das er, an der Hand eines fremden Knaben, in den Häusern seines Wohnortes bittet.

Seit 13 Jahren kenne ich den Blinden, immer gesund, viel auf der Strasse sichtbar, und seit jener Zeit hatte er ein besonderes, augenärztliches Interesse für mich. Während seine Sehkraft gänzlich erloschen und das Innere beider Augen in einem hohen Grade krankhaft verändert ist, hat sich die äussere Form derselben regelmässig erhalten. Beide Augäpfel sind nicht sehr gross und voll; aber auch nicht eingesunken, erweicht und atrophisch, sondern natürlich. Die Conjunctiva Scleroticae ist auf beiden von etwas weit ausgedehnten Blutgefässen durchzogen; die Cornea auf beiden hell und klar. Der Blick ist der dem Amaurotischen eigenthümliche. Beiden Augen nach gehört er zu dieser Classe von Kranken; aber auch zu jener der Cataractosen, indessen nach je einem Auge auf sehr verschiedene Art.

Das *rechte Auge*, ohne Iris und Pupille, gewährt den seltsamsten Anblick. Man sieht da in eine hohle Kugel mit lichtgrauem Grunde und in ihr eine kleinere, die verdunkelte, dichte Linse, liegen. Vordere und hintere Augenkammer sind eins. Nicht eine haarbreite Spur von Iris ist sichtbar. Das Auge von vorn angesehen, glaubt man, einen schmalen, hart an dem Scleroticalrande der Cornea anliegenden Streifen der Iris noch zu gewahren. Aber es ist Täuschung, wie die Seitenansicht zeigt. Jener dunklere Kreis im Umfange der Cornea rührt von dem über diese hervorragenden, dünnern Rande der Sclerotica her, der einigermaassen durchsichtig ist, so, dass der dunklere Grund in der Tiefe des Auges durchscheint. Von der Seite angesehen, verliert sich dieser scheinbare Iris-Kreis, und man sieht, wie scharf Sclerotica in Cornea übergeht. — In der vorderen Hälfte des Auges, in der mit einander verschmolzenen vordern und hintern Augenkammer, liegt die cataractose Linse, na-

türlich von allen Ciliar-Verbindungen getrennt und so herabgesunken auf den Boden beider Augenkammern, dass nur ihre eine, aber die grössere Hälfte noch sichtbar ist. Ihre Lage ist perpendiculär. Ihr Umfang ist zwar etwas vermindert, aber die Linse keineswegs zusammengeschrumpft. Sie ist nicht atrophisch. Ihr Durchmesser ist der eines gewöhnlichen harten Staars. Nach allen Erscheinungen ist die Verdunkelung: Cataracta capsulo-lenticularis dura. Die Kapsel sieht schmutzig-gelblich und ist gleichmässig so gefärbt. Nur in der Mitte findet sich schon mit blossen Augen, deutlicher noch mit der Lupe die fussangelähnliche Figur, so dass an den Stellen, wo die Striche sind, die Kapsel weniger verdunkelt scheint, und die gespaltene, oder vielmehr mit Rissen, die vom Centro nach der Peripherie gehen, versehene Linse durchscheint. Die Cataracta bewegt sich bei den Bewegungen des Kopfes und des Auges deutlich, ohne aber, wie eine natatilis, aufwärts und abwärts zu steigen. Auch beim Niederbücken des Kopfes verlässt sie den Boden nicht, und oscillirt mehr nach beiden Seiten hin, als nach oben, vorn und hinten. Bei aller ihrer Beweglichkeit berührt sie die innere Fläche der Cornea niemals, und eben so wenig sinkt sie nach hinten. Eigentliche Synchysis scheint daher keines Falls, die Hyaloidea vielmehr unversehrt, die durchsichtige, zellenförmige Structur des Glaskörpers noch da zu seyn. In der Tiefe des Auges fehlt die natürliche Schwärze; statt dieser ist der Grund des Auges mehr grau, schon in's Hellgraue übergehend. Diese Nüancirung ist gleichmässig. — Unter solchen Verhältnissen besteht die Cataracta amaurotica des rechten Auges.

Das *linke Auge* leidet an demselben Uebel; aber mit wesentlich verschiedener Beschaffenheit seiner Mit-

teltheile: denn hier ist noch Iris und Pupille, noch Unterschied der Augenkammern, und die Linse der Hauptsache nach noch an ihrem wahren Orte. Die Verbindung der Sclerotica und Cornea bezeichnet ein sehr schmaler, bläulich weisser Ring, wie bei gichtischer Augenentzündung vorhanden. Die Cornea ist weniger gewölbt, mehr flach als im natürlichen Zustande, und selbst am rechten Auge. Die vordere Augenkammer ist wenig und nur in der Mitte mit Humor aqueus gefüllt, welcher die Linse von der Cornea noch entfernt hält. Die Iris liegt dagegen an dieser, wenigstens am Scleroticalrande, ganz an, und nur am Pupillarrande ist sie noch durch Humor aqueus von der Cornea getrennt. Exsudationen sind nicht da: weder Synechia anterior noch posterior. Die Iris ist braun, natürlich ganz unbeweglich, nach unten etwa ein paar Linien reichlich breit, nach oben und aussen hin schmäler; die nicht übermässig erweiterte Pupille also dahin oblong verzogen. Hinter diesen liegt die vordunkelte Linse, anscheinend gross, dicht an der Iris an und diese jeden Falls mit vordrängend. Die Farbe der Cataracta ist mehr noch bräunlichgrün als oliven-grün, sehr saturirt: im Centro nicht eben viel mehr, als in der Peripherie, so dass kein nucleus cataractae eigentlich sichtbar ist, ob wohl die Linse jeden Falls verdunkelt und eine Cataracta (quoad colorem) glaucomatosa besteht. Dass auch die Kapsel verdunkelt sey, möchte ich bei ihrem glatten, gleichfarbigen, den grauen Linsenstaar deutlich durchscheinen lassenden Ansehen bezweifeln.

*Wie sein Erblinden entstanden*, giebt der Mann, sich in dieser Erzählung immer gleich bleibend, also an. Stets, sagt er, sey er gesund gewesen, nichts habe ihm gefehlt, und seine Augen seyen immer gut, scharf, und namentlich weitsichtig gewesen. Vor nun-

mehr 19 Jahren (in seinem 46sten Lebensjahre) habe er an einem ziemlich kalten Novembertage als Steinarbeiter in den hiesigen Marmorbrüchen gearbeitet; er sey von seiner Arbeit (Steinbohren) frisch und gesund heimgekehrt, und dann des Abends mit seinem Strickstrumpfe zu einem Nachbar gegangen. Mitten im Gespräch, da habe der Schlag seine Lichtadern getroffen; in der einen Minute habe er noch gesehen und in der andern sey er blind gewesen; sehend sey er zum Nachbar hingegangen und ganz blind wieder heimgeführt worden; zuerst sey es ihm in das rechte Auge gezogen und gleich darauf auch in's linke; Reissen und Schmerzen im Auge, und auch in der Stirne wären damit verbunden gewesen; das Bewusstseyn habe er bei jenem Anfalle nicht verloren; nur einige Tage lang hätte er Schmerzen gehabt, nicht länger; aber die Augen seyen sehr roth, doch nicht verschwollen gewesen, denn er habe sie immer öffnen können; nachher hätten sie noch eine Zeit lang geschleimt." Das ist Alles, was sich über die Vorgänge beim Beginnen seines Blindwerdens ausmitteln lässt. Einige Tage nach dessen Eintritte ist er von meinem Vorfahren hieselbst, dem verstorbenen Dr. Becker, einem sehr wohl unterrichteten Arzte, Schüler Himly's und einstigem Assistent desselben in der Klinik, besucht worden. Dieser, sagt der Blinde, habe ihn gleich nach der ersten Untersuchung für unheilbar erklärt, versuchsweise aber noch Blutegel, ein Haarseil in dem Nacken und Blasenpflaster angewendet.

Ihrem Urtheile über die Genesis dieses Augenleidens und über die lehrreichen Seiten desselben greife ich nicht vor. Nur so viel: dass mir das Ganze ursprünglich von Lähmung des Ciliarsystems auszugehen, die Cataractenbildung secundär zu seyn und der

Mangel aller Exsudationen wichtig, die Lage der rechten Linse aber in Bezug auf die derselben nach der eigentlichen Depressio cataractae instructiv erscheint."

---

Vergleicht man diese zwei Krankengeschichten mit einander, so findet man zwischen denselben eine frappante Aehnlichkeit; beide Blinde sind Männer, Beide werden ihres Augenlichts im spätern männlichen Alter beraubt, Beide auf eine sehr schnelle Weise, und, — was das Wichtigste ist, — die Metamorphose, auf beiden Bulbis sehr verschieden, ist auf dem rechten wie auf dem linken Auge, bis auf die grössten Kleinigkeiten dieselbe. Selbst auf den Charakter beider Unglücklichen hat die gänzliche Erblindung gleichen Einfluss, denn Beide tragen ihr Unglück mit Würde und Resignation, obgleich Beide in verschiedenartigen religiösen Grundsätzen erzogen sind.

Was die Unähnlichkeiten beider Fälle betrifft, so bestehen sie vorzüglich darin, dass sich in den von mir erwähnten auf dem rechten Auge noch einige Spuren der Iris, nämlich einzelne verkrümmte Streifen derselben vorfinden, während in dem Zweiten dieses Organ gänzlich verschwunden ist. Sodann darf es nicht übersehen werden, dass in dem von Herrn Dr. Unger erzählten Falle der in dem Hintergrunde des Auges liegende Körper bei Bewegungen des Kopfes nicht ruhig bleibt, sondern sich hin und her bewegt, jedoch mit einigen später näher zu betrachtenden Eigenthümlichkeiten. Es handelt sich hier vorzüglich um eine Diagnose des Zustandes der rechten Augen in beiden Fällen. Die der linken gehört nicht hierher, und hat auch für den geübten Ophthalmopathologen keine Schwierigkeit.

In beiden Fällen halte ich den Zustand des rechten Auges für eine

*Verknöcherung der Choroidea.*

Die Beweissgründe für diese diagnostische Ansicht sind in Folgendem enthalten.

Verknöcherungen der Choroidea werden gewöhnlich in der Art gefunden, dass auf der nach innen gekehrten Fläche der Choroidea, sonach zwischen dieser und der äussern Seite der Netzhaut, eine die ganze Haut überziehende knöcherne Platte vorhanden ist, die eine bald weisse, bald weisslich-gelbe Farbe hat, und nicht an allen Stellen gleich dick ist. Sie gewährt einen eigenthümlichen Perlemutterähnlichen Anblick auf der, der Cavität des Bulbus zugekehrten, Seite. Der Sitz dieser Verknöcherung ist eine Serosa, welche die innere Fläche der Choroidea überzieht [4]). Dabei geschieht es nun, dass durch die in Folge der Knochenablagerung auf der Serosa choroideae entstehenden Compression dieser Haut die Iris nach und nach in einen ähnlichen Zustand verfällt, dass sich sonach diese Haut entweder ganz oder theilweise in sich selbst zusammenzieht [5]), oder sich nach innen umstülpt, wodurch dann ein scheinbarer oder wirklicher, theilweiser oder gänzlicher Mangel der Iris entsteht. Die Hyaloidea verliert durch die in Folge der Choroidalverknöcherung, welche da, wo die Netzhaut mit dem Nervus opticus zusammenhängt, ein kleines Loch

---

4) S. Fränzel, „Die drei Häute des menschlichen Auges, Sclerotica, Choroidea und Retina.“ Heft I. d. Z. S. 24. 25.

5) Dieses ist ein neuer Beitrag zu der Lehre von dem Schwinden der Iris, ein bis jetzt noch sehr dunkler Gegenstand. Vergl. Dr. Behr „Ueber den angebornen theilweisen und gänzlichen Mangel der Iris.“ Hecker's Annalen. Bd. XIII. p. 397.

lässt, entstehende Compression, und die darauf folgende Oblitteration der Arteria centralis einen grossen Theil ihrer ernährenden Stoffe, und schrumpft bedeutend zusammen, woher es denn geschieht, dass die an ihrer Verbindungsstelle mit dem Nervus opticus von der ringförmigen Knochenablagerung comprimirte Retina sich Anfangs von der Choroidea löst, dann mehr und mehr in Falten zusammenlegt, zum gedrehten Strang wird, und so in die Cavität des Bulbus hineinragt, wie in der Glocke der Klöppel hängt [6]). Die-

6) Hierauf machte meines Wissens zuerst Jacobson durch Abbildung und Beschreibung aufmerksam. Supplementa ad ophthalmiatriam (ex actis soc. reg. med. Havniensis rec.). Havniae 1821. Tab. I. fig. 2., welcher eine ähnliche Zusammenfaltung in solchen Augen fand, die am Staphyloma scleroticae posticum litten. Vergl. Lechla „De Staphylomate scleroticae. Lipsiae 1830. in 4. c. t. Fig. 9. In einem noch höheren Grade zusammengedrängt, und, wie er sich sehr wahr ausdrückt, in einen gedrehten Strang verwandelt, fand Panizza die Netzhaut bei Ablagerungen fremder Stoffe zwischen Choroidea und Retina und bei der Verknöcherung der ersteren (Sul fungo midollare dell' Occhio appendice di Bartolomeo Panizza, Professore etc. c. II. tab. 0. Pavia 1826. in fol. und in den chirurgischen Kupfertafeln. Tab. CXCIII. fig. 6. 7. 8.). Hier hing die in Form einer Birne zusammengedrängte Netzhaut an dem hintern Ende des Corpus ciliare und hinten am Einschnitte der Netzhaut fest. Als der conische Theil dieser Retina geöffnet und der Schnitt der Ränder entfernt wurde, zeigte sich die Membrana hyaloidea mit dem Glaskörper ebenfalls in eine conische Masse zusammengedrängt, die innere Fläche der Retina war glatt und nicht mit der sie ausfüllenden Membrana hyaloidea verwachsen. Ich selbst hatte vor einiger Zeit Gelegenheit Aehnliches zu sehen. Bei der Longitudinal-Section eines in Folge vieler Entzündungen atrophisch gewordenen rechten Auges, dessen Sclerotica sich nichts weniger als sehr hart anfühlen liess, und auf dessen vorderer Seite in Folge der Muskelwirkungen eine Incisura quadri-

ses ist vorzüglich an solchen Augen der Fall, wo die Linse von ihren Verbindungen mit den Ciliarfortsätzen nicht getrennt ist, oder falls dieses auch der Fall seyn sollte, mit der hintern Seite der mit der Cornea gänzlich verwachsenen Iris in eine Masse verschmolzen ist. Hier dient die Linse der gleichsam zum Stricke zusammengedrehten Netzhaut, eben so nach vorn zum Anheftungspunkte, wie sie hinten an der innern Seite der Eintrittsstelle des Nervus opticus anhängt.

Dieses kann jedoch dann nicht statt finden, wenn der Verknöcherungsprozess sich in einem Auge bildet, welches in seinen vordern Theilen seine Integrität bewahrt. Denn wird auch hier die Netzhaut durch Knochen- oder Kalkablagerung auf der Serosa choroideae zusammengedrängt, so findet sie nach vorn deshalb keine feste Stütze an der Linse oder Linsenkap-

---

lobata zu bemerken war, fand ich eine bedeutende Knochenablagerung auf der Serosa choroideae. Die Choroidea war dünner als gewöhnlich, dagegen unter der Knochenschicht die Serosa choroideae dem Auge sich als eine weisse Membran darstellte. Die Knochenablagerung erstreckte sich vom Hintergrunde des Auges aus bis nach vorn, und überzog hier die hintere Fläche der eine Masse bildenden Uvea, Linse und Linsenkapsel. Die Knochenlamellen, die in ihrer Dicke nicht überall gleich waren, und hier und dort ein marmorirtes Ansehen hatten, umschlossen hinten den Eintrittspunkt der Netzhaut im Hintergrunde der Choroidea; die Retina, strickförmig zusammengerollt, ging mitten durch die Höhle des Bulbus hindurch zur vordern Lamelle der Verknöcherung. Auf ihr befand sich der gelbe Fleck, wie auf einer kleinen Protuberanz. Die vorhandene sehr dünne Feuchtigkeit schien nur von einigen Stellen der Serosa choroideae abgesondert zu seyn, an denen sich keine Knochenablagerung vorfand. Ein ähnliches Phänomen gewahrte ich an einem vom Medullarsarkom befallen gewesenen Auge, welches ich zu untersuchen Gelegenheit hatte, und dessen Beschreibung an einem andern Orte folgen soll.

sel, weil diese ihrer Verbindungen mit der hintern Fläche der Ciliarfortsätze, wegen Zerstörung derselben, durch den Ablagerungsprozess kalkartiger Massen auf der Serosa choroideae und ihrer Fortsetzung des Orbiculus capsulo-ciliaris [7]) beraubt, bei zusammengedrängtem Glaskörper zu Boden der hintern Augenkammer fällt, wo sie mit der strickförmigen Retina verbunden, und von dieser nach hinten gehalten, entweder fluctuirend liegen bleibt (s. den vom Dr. Unger erzählten Fall), oder falls sich die strickförmig zusammengedrehte Netzhaut mehr und mehr zusammenzieht, so nach hinten gezogen wird, dass sie mit dem hintersten Theile der Choroidea fest verwachsen zu seyn scheint, und deshalb unbeweglich ist. Durch diese pathogenetische Ansicht erklärt sich denn auch die eigenthümliche Beschaffenheit der Oberfläche des in der hintern Augenkammer befindlichen, bald beweglichen, bald unbeweglichen Körpers, der seine Linsengestalt behaltend, dadurch ein eigenthümliches Ansehen auf der Oberfläche bekommt, dass die vordere Linsenkapselwand zusammenschrumpfte, und dass sich hier wohl auch Kalkablagerungen machten.

---

7) S. S. 1. Heft 1. d. Zeitschrift. „Der Orbiculus capsulo-ciliaris, eine Verbindung, welche im menschlichen Auge zwischen der hintern Fläche der Ciliarfortsätze und der vordern Linsenkapselwand besteht.“ Es ist nämlich des Verfasser's Ansicht, dass die nach innen gekehrte Fläche der Choroidea, ein sehr feines Häutchen (eine Serosa) überzieht, welches vom Hintergrunde des Auges ausgehend, sich nach vorn erstreckt, die Falten des Ciliarkörpers bedeckt, sich bis fast zu den Spitzen der Ciliarfortsätze, jedoch ohne diese Spitzen zu überziehen, auf die hintere Fläche derselben begiebt, und von da zur vordern Linsenkapselfläche in der angegebenen Weise sich fortsetzt. a. a. O. S. 7. Vergl. ferner ebendaselbst S. 25. Fränzels angeführte Abhandlung.

Die Frage, woher denn die Flüssigkeiten kommen, die bei Verknöcherungen der Choriodea zwischen jenen und der strickförmig-zusammengedrehten Netzhaut vorhanden sei, und die auch ich bei meinen Untersuchungen gefunden habe (s. oben), ist dahin zu beantworten, dass dieses in den beiden hier erzählten Fällen nirgends anders herkömmt, als aus der vordern Augenkammer, — es ist Humor aqueus — dagegen die nicht ganz unbedeutende wässrige Flüssigkeit, welche viele Beobachter und auch ich in atrophischen Augen mit Choroidalverknöcherung und der beschriebenen eigenthümlichen Metamorphose gesehen haben, ohne Zweifel von einzelnen Stellen der Serosa Choroideae abgesondert ward, auf denen keine Knochenablagerungen vorhanden waren.

Gehen wir noch weiter, so erklärt sich aber durch diese pathogenetische Ansicht auch das schnelle Erblinden in beiden Fällen. Der Eine der Unglücklichen legte sich sehend nieder — der Morgen fand ihn stockblind — noch schneller verlor der Andere für immer die Sehkraft, er meinte, der Schlag habe seine Sehadern getroffen. — Eine in der Art wunderbare, aber nichts weniger als ganz einfältige Erklärungsweise des Vorganges seiner Blindheit.

Wenn nämlich es vorzüglich der seröse Ueberzug in der Choroidea ist, der bei Choriodalverknöcherungen leidet, ein Umstand, den wir durch unsere Untersuchungen wie durch die Anderer dargethan haben [8]), so muss man annehmen, dass in unsern Fällen auch gleich Anfangs diese Haut der Sitz der Krankheit war, deren Natur denn doch wohl entzündlicher Art gewesen

---

8) S. oben. Sodann darf man nicht übersehen, dass es vorzüglich die serösen Gebilde sind, die im Folge entzündlicher Zustände häufig verknorpeln und verknöchern.

sein dürfte. Hierdurch ward nun natürlicher Weise die Choroidea in ihren wichtigen Functionen gestört, und die Netzhaut durch den ihr nahen Krankheitsheerd sehr bald im Mitleidenschaft gezogen, bis sie bei fortschreitendem Krankheitsprozesse auf der Serosa Choroideae, und bei eintretender gänzlicher Degeneration derselben einer eigenthümlichen strickförmigen Umgestaltung unterlag. Darzuthun jedoch, warum, oder unter welchen Bedingungen eine entzündliche Affection der Serosa choroideae eher in Verknöcherungszustand, als in eine Verdickung [9]) oder in den, vermehrter Absonderung [10]), übergehe, das ist eben so wenig möglich, als der Patholog es auch nicht vermag, die Ursache des Ausgangs einer Pleuritis in Verknöcherung oder Verknorpelung, und nicht in Ausschwitzung, anzugeben.

Werfen wir noch einen Rückblick auf das Gesagte, so ergiebt sich hieraus für die Symptomatologie des Auges ohngefähr folgender Satz: „Es kann sich auch in einem gesunden Auge, bei gesundbleibender Sclerotica eine Choroidalverknöcherung ausbilden, so dass dabei die Durchsichtigkeit der Cornea und der ganzen vordern Augenkammer erhalten wird. Der Sitz einer Ablagerung knöcherner oder kalkartiger Stoffe auf die

---

9) S. hierüber meine Bemerkungen, Heft 1. p. 97. „Die Abtragung des Hornhautstaphyloms in operativer und pathologisch-anatomischer Beziehung.

10) S. Jacobson. Supplementa ad ophthalmiatriam c. t. aen. Havniae 1821. in 8. p. 12. Sodann v. Gräfe die epidemisch-contagiöse Angenentzündung Aegyptens, in Fol. Berlin 1823. p. 25. 124. 140. und Hedenus d. J. Artikel Augenwassersucht im Berliner Encyclopädischen Wörterbuche der medic. Wissenschaften, IV. B. p. 433. Fränzel a. a. O. p. 26. Rosa's Handbuch der Augenheilkunde, II. B. Wien 1830, in 8. p. 597.

Choroidea ist der seröse Ueberzug derselben. Diese Metamorphose wirkt auf die Iris lähmend ein, oder kann wohl selbst einen partielles oder gänzliches Verschwinden dieses Organs zur Folge haben. Die Linse, auf welche Kalkablagerungen in der Serosa choroideae wegen Aufhebung der Verbindung derselben mit jener einwirken, verfällt dann in den Zustand der Verdunklung, vielleicht in den der Wucherung, und senkt sich in die hintere Augenkammer, wo sie durch die strickförmige Veränderung der Netzhaut, die mit ihr verwachsen ist, gehalten wird. Hierdurch, wie durch das partielle oder gänzliche Schwinden der Iris wird es möglich, die ganze hintere Augenkammer zu übersehen, und man gewahrt so den eigenthümlichen Perlenmutterähnlichen Schein der Knochenablagerung, den viele fälschlich für degenerirte Retina halten.

Möchten diese Andeutungen dazu beitragen, auf eine Unter-Art von Augenamaurose, die bis jetzt sehr übersehen worden ist, die Aufmerksamkeit der Beobachter zu lenken, nämlich auf die Entzündung der Serosa choroideae, und die verschiedenen Ausgänge derselben, deren einer, nämlich der in Knochenablagerung, hinsichtlich seiner Diagnose hier besprochen ward.

# XXIII.

## Beitrag zu den Beobachtungen über das Verweilen fremder Körper in dem Augapfel

vom

Herrn Wundarzt G. Grüllich
in Walddorf bei Herrnhuth,

mitgetheilt

vom

Herausgeber.

In v. Gräfe's und v. Walther's Journal der Chirurgie und Augenheilkunde, B. XVII. Heft 3. machte ich einige Beobachtungen bekannt, über das Eindringen fremder Körper in die vordere Augenkammer, die Iris, Cornea und Conjunctiva Corneae. Ich berührte dort vorzüglich den wichtigen Punkt, dass es höchst wünschenswerth sei, genauer zu erfahren, wie die Natur bei dem Eindringen fremder Körper dann handelt, wenn diese nicht entfernt werden, ob sie dieselben durch Einkapselung möglichst unschädlich mache, und wie sich dabei der ganze Organismus, sodann das Auge und vorzüglich die Sehkraft verhalte. Herr Dr.

Salomon in Schlesswig erzählte hierauf a. d. O., B. XIV. 3. S. 457—467. einen höchst interessanten Fall einer Augenverwundung durch einen Schuss, und zwar vermittelst eines Schrotkornes No. 5. welches die Sclerotica und Iris durchdrang, und dann in der vordern Augenkammer, ein wenig nach dem äussern Augenwinkel hin, liegen blieb, wo es sehr bald durch plastisches Exsudat eingekapselt wurde, und fünf Jahre hindurch blieb, ohne dem Genesenen ein Gefühl von Schmerz oder Beschwerde zu erregen, oder einen schädlichen Einfluss auf das Sehvermögen zu veranlassen. Eine Beobachtung, für deren Mittheilung ich Herrn Dr. Salomon, welcher sich a. a. O. auf meine Aufforderung beruft, dankbarst verbunden bin. Nicht minder wichtig und interessant ist die hier folgende Erzählung eines Falles, wo längere Zeit hindurch ein nicht unbedeutender fremder Körper in dem Bulbus lag, dort grosse Beschwerden verursachte, und endlich durch eine Operation glücklich entfernt ward. Der Verfasser dieser Erzählung hat mir mit dieser gerichtliche, die Wahrheit bescheinigende Zeugnisse, so wie die aus dem Bulbus extrahirten Steinchen (kleine Basaltstückchen) überschickt. Dieselben haben zusammen ein Gewicht von fast 13 Gran. Das grösste Fragment wiegt 9 Gran, das kleinere $3\frac{1}{5}$ Gran, das kleinste $\frac{3}{10}$ Gran. Uebrigens bitte ich, über die Erklärung der Einkapselung fremder, in die Cornea u. s. w. gedrungener Körper, H. E. Weber's [1]) treffliche allgemeine Anatomie zu vergleichen.

„Anton Ludwig, Fabrikant, gebürtig aus Lichtenstein, einem Orte der Herrschaft Rumburg, des Leit-

---

1) Allgemeine Anatomie des menschlichen Körpers, von Heinrich Ernst Weber, Professor der Anatomie in Leipzig, 1830 in 8. Braunschweig, p. 228. etc.

meritzer Kreises in Böhmen, wurde 1824 von Unterschriebenem behandelt. Als Ludwig 1823 mit seinem Hausbau beschäftigt war, geschah es, dass beim Zerschlagen von Steinen ein abspringendes Stück sein rechtes Auge verwundete. Dieser Stein verletzte mit solcher Gewalt das genannte Organ, dass dasselbe des Sehvermögens beraubt wurde. Der Verwundete wendete sich an einen Wundarzt in seiner Nähe, der das Auge ohne weitere üble Folgen in kurzer Zeit heilte. Nicht fürchtend, dass ein fremder Körper mit in das Auge gedrungen sey, hatte er die Wunde des Auges nicht untersucht. Doch recht bald nach der Heilung des collabirten Auges stellte sich ein fast anhaltendes Kopfweh ein. Mehrere Mittel wurden erfolglos gegen dasselbe angewendet. Von einem Arzt oder Wundarzt zum andern eilend, kam der Kranke nach 1 Jahr 4 Monaten, im J. 1824, in meine Behandlung. Die Klagen des Kranken leiteten sogleich meine Aufmerksamkeit auf sein erblindetes Auge. Der rechte Augapfel erschien etwas mehr aus der Orbita hervorgedrängt, jedoch Entzündung war nicht vorhanden. Der angeschleuderte Stein hatte zwar die Cornea und nach dem innern Augenwinkel die sämmtlichen Häute des Augapfels, so wie auch die Iris zertrennt, so dass man in dieser Richtung eine bedeutende Narbe sah, jedoch machte diese den Einblick in die Augenkammern nicht ganz unmöglich. Die Pupille erschien in Form eines weissen Dreiecks, gleich einer Hülle nach vorwärts gedrängt. Dieser fremdartige Körper, und die schon bestehende Blindheit vermochten mich, die Ursache dieses Kopfschmerzes in dem Drucke eines hier verborgenen fremden Körpers zu suchen, und daher in der Richtung der Narbe die Cornea zu trennen. Bei der Durchschneidung der Cornea floss etwas Humor aqueus aus. Hierauf zeigte sich ganz deutlich die

weissliche häutige Hülle, welche die Iris kegelförmig vordrängte. Diese schnitt ich ein, wobei das Messer sogleich an einen rauhen Körper stiess, welcher in der hintern Augenkammer ruhte. Durch eine Pincette vermochte ich den mittelsten der 3 Steine zu entfernen. Jedoch durch behutsames Sondiren entdeckte ich noch den grösseren und den kleineren Stein, die ich auf dieselbe Weise herausnahm.

Bei der Operation konnte ich keine Krystalllinse gewahren, doch will ich nicht behaupten, ob sie hinter der häutigen Kapsel ruhte, oder vielleicht auch durch die bedeutende Trennung des Augapfels und das gewaltsame Anfliegen der Steins schon früher herausgestürzt sey.

Eine gewöhnliche antiphlogistische Behandlung vermochte es, den Eingriff in das Auge ohne etwa eine bedeutende Entzündung unschädlich zu machen. In Verlauf von 4 Wochen war die Wunde gehörig wieder vernarbt, und der Kranke wurde, zwar wie vorher der Sehkraft seines rechten Auges beraubt, aber doch von allen seinen Kopfschmerzen bis auf den heutigen Tag befreit, aus meiner Behandlung entlassen.

Die herausgenommenen Steine lassen sich ziemlich genau aneinander fügen, so dass es höchst wunderbar sich fragt, ob erst bei dem Anschlagen des ganzen Steins an das Auge derselbe zersprungen; oder ob sämmtliche 3 Stückchen gleich getrennt hineingelangt sind. Sie wiegen 12—13 Gran.

Wundarzt G. Grüllich
in Walddorf bei Herrnhuth.

# XXIV.

## Ein Paar Fälle von geheilter Amaurose

von

Herrn Dr. Martini,
practischem Arzte in Lübeck.

Man hat in der neuern Zeit sich sehr gegen das Aufspeichern von Krankengeschichten ausgesprochen und immer die Wissenschaft philosophisch und in der Einheit behandelt wissen wollen. Dies scheint mir übertrieben, ja ganz verkehrt. Der letzte Zweck unserer Kunst ist: Krankheiten zu heilen und, so dankbar wir auch den philosophischen Ordnern und Aprioristen in ihr seyn müssen, hat uns doch die Erfahrung das Meiste gelehrt, welche Erfahrung aber wir in klar und kundig geschriebenen Krankengeschichten am besten verbreiten und aufbewahren. Ist das Individualisiren das Schwerste in der Ausübung unserer Kunst, so muss Alles, was uns dies erleichtert, besonders aber die Menge von Beobachtungen an den verschiedensten Individuen, sehr willkommen seyn und, gehörig unterschieden, grossen Nutzen gewähren. Wie dankbar nahmen unsre Väter die herrlichen Beobachtungen in Richter's Bibliothek, Schmucker's, Lentin's Werken u. s. w. hin, und wie viel Belehrung erhalten wir nicht

durch unsre jetzige Journalistik! Möchten wir die ältere, rein praktische, nur nicht darüber vergessen; es steckt ein Schatz darin! —

Der schwarze Staar ist manchmal leicht, viel, öfterer aber schwer, ja oft gar nicht zu heilen. Die Physiologie und Pathologie, besonders die Aetiologie geben hierüber Aufschluss, und mit allem Wissen und Scharfsinn bleibt uns dennoch der Grund zuweilen verborgen. Fälle einer glücklichen Heilung, die bedeutende Schwierigkeiten überwinden musste, bleiben immer belehrend, wenn sie, der Analogie nach, gewürdigt werden. Darum mögen hier zwei solcher Geschichten Platz finden.

Eine Conventualin des hiesigen Sanct Johannis Fräulein-Stifts, etwa 50 Jahr alt, wohlgenährt, muntern Geistes, litt seit 20 Jahren schon an amaurōtischer Amblyopie, gegen welche nie etwas Entscheidendes geschah, und verlor endlich im Jahre 1828 das Gesicht auf dem linken Auge gänzlich, auf dem rechten aber so sehr, dass sie selbst grosse Gegenstände nicht mehr unterscheiden konnte, wenn helles Licht herrschte. In der Dämmerung fand sie sich einigermassen zurecht. Im linken Auge sah man durch die unbewegliche, verzerrte Pupille eine merkliche Trübung der Feuchtigkeiten; es war ganz todt. Am Rechten war die Pupille zwar nicht ganz rund, doch auch nicht sehr verzogen und nicht ganz unbeweglich, der Augapfel war nicht atrophisch, nicht schmerzhaft, nicht vorgedrängt, auch die Umgebung nicht krank. Von Ursachen konnte nur unausgesetztes Nähen und Sticken in früherer Zeit bei spärlichem Lichte und Mangel an Bewegung, durchaus aber kein allgemeines Leiden, keine Dyscrasie aufgefunden werden. Alle natürlichen Verrichtungen gingen normal von Statten.

Gleichzeitig mit dieser Jungfrau verlor ein athle-

tischer, vierzigjähriger Schiffer sein Gesicht gänzlich, nachdem er Jahre lang schon eine Abnahme desselben gespürt hatte. Er wusste nur Erkältung, Strapazen aller Art, Anstrengung beim Sehen auf die Karten, bei der Handhabung nautisch-optischer Instrumente und dergl. als Veranlassung zu seiner Blindheit anzugeben, und war übrigens ein kerngesunder, nur etwas wohlgenährter Mann. Beide Augen litten gleichsehr bei ihm, ohne dass äusserlich etwas krankhaftes daran zu entdecken gewesen wäre. Beide Pupillen spielten ganz leicht, und innere Licht- oder Bilderseherei war bei ihm so wenig, wie bei der Conventualin. In beiden Fällen war sensible Schwäche der Charakter der Krankheit und bei hoher Irritabilität, die vegetative Sphäre vorherrschend.

Ein Zurückführen dieser vegetativen Sphäre, oder der Ernährung schlechtweg, durch Entziehung der Stoffe von Aussen, und vermehrte Consumirung der Stoffe von Innen, das eigentliche Wesen der Hungerkur, durch welche man, trotz aller ihrer Gegner, Wunder bewirkt hat und bewirken kann; ferner der Feind aller Thiervegetation, besonders aller Afterorganisation, mit ihm verbunden, Mittel, die auf die Diuresis und Diaphoresis wirken und endlich solche, die die Nerven erfahrungsgemäss anregen, dies schien mir in beiden Fällen, mit den nöthigen Modificationen jedoch, indicirt zu seyn. Ich wollte die Visceralkuren, durch welche ich nach Schmucker, Richter u. s. w. manche Amaurose der Art beseitigt hatte, nicht wieder in Anwendung bringen, da diese Fälle mir ein kräftigeres Einschreiten geboten, und so verfuhr ich denn, wie folgt.

Nach einer eröffnenden Arznei lies ich allmählich mit der Entziehungs- zur Hungerkur übergehen, die Kranken in einer stets gleichen Temperatur von 16°

Réaumur den ganzen Tag sich mässig bewegen, dabei sehr kleine Gaben Sublimat nehmen, von

℞. Hydrargyri muriatici corrosivi grana duodecim
Solvantur in
Aq. dest. q. S.
adm.
Micae panis alb. ʒj.
Succi liq. dep. ʒjii.
Fiant pilulae No. CXX.
Consp. D.

erst eine Pille 3mal täglich in Schleim, dann 2, endlich 3; zur Unterstützung statt der beliebten, aber theuren und unwirksamen Sarsaparille, eine Abkochung von:

℞. Rac. lign. guajac.
rad. — —
— car. aren.
— bardan.
— ononid. spin. aa. ʒjv.
— liq.
Cort. mezer.
Stipit. dulcam.
Bacc. junip. aa. ʒji.
M. div. in XIV. p. aeq. S.

zur Abkochung von 2 Flaschen Wasser auf eine, trinken, die Augen oft dem Dunste von liq. ammon. caust. aussetzen, später Vesicatore in den Nacken legen und unterhalten, und endlich die flores arnicae montanae in Substanz reichen. Durch dies ruhige, eine Frist von 3 Monaten fortgesetzte Verfahren war ich so glücklich, in beiden Individuen allmählich das erloschne oder doch gehemmte Leben des Sehnerven wieder zur freien Aeuserung zu bringen; ja selbst im linken, ganz todten Auge der Conventualin begleitete eine merkliche Helle bis auf einen gewissen Punkt das Besser-

werden des rechten. Nachdem die Sehkraft unläugbar und beständig wieder eingetreten war, ging ich von der Hunger- zur Entziehungskur zurück, liess allmählich den Sublimat weg, gab zur Arnica die China in Verbindung mit leichtnährender Kost, und erlaubte den vorsichtigen Gebrauch der Augen, besonders im Grünen, bei bedeckter, stiller Luft. Nach 6 Monaten waren beide Personen vollkommen zufrieden gestellt, und seit Jahr und Tag klagen sie über nichts mehr, als dass ihre Augen nicht mehr so scharf sähen, wie vor 20 und 30 Jahren; eine Klage, der schwerlich abzuhelfen seyn möchte. Selbst das wiederkehrende Embonpoint bei Beiden hat ihnen nicht geschadet.

Ich kann in mir die Idee nicht unterdrücken, dass in den Sehnerven, wie in andern Nerven, manchmal ein Missverhältniss der Nervenscheide zum Nervenmark, eine Uebernährung der ersteren, oder eine Art von Einklemmung, von Druck auf den Nerven durch seine Umgebung, durch die sinus cavernosi, das pericranium, die Dura mater, ja den Knochen selbst, statt finde; wie in andern Fällen eine reine Nervenschwäche oder ein Ueberwiegen der Gefässhaut über die Netzhaut. Oeftere Blutcongestionen, Fettbildungen, überall zu starke Ernährung mag dies veranlassen und allgemeine Abmagerung und Ableitung hülfreich dagegen erscheinen, wie belladonna gegen zu sehr erhöhte Sensibilität, die gummata ferulacea etc. gegen einfach gesunkene etc.

# XXV.

## Erfahrungen über Excrescenzen auf der Sclerotica und über die Behandlung derselben durch Aezmittel

aus einem Briefe des

Herrn Hofrath Dr. Ruppius

in Gotha

an den Herausgeber,

mit einer

Nachschrift des Letztern.

„Ich beabsichtige, Sie in nachfolgenden Zeilen auf ein Leiden der Sclerotica aufmerksam zu machen, welches ich zweimal gesehen, aber nirgends beschrieben gefunden habe, so weit mir die ophthalmologische Litteratur bekannt geworden ist.

Vor einigen Jahren kommt eine etwa 32 Jahre alte Frau zu mir, und fordert mich auf, ihr eine kleine Geschwulst an ihrem rechten Auge zu entfernen, die Beschwerden verursachte. Es war dies eine harte Er-

hebung auf der Sclerotica rechts, von der Hornhaut etwa einen Strohhalm breit entfernt, also nach dem äussern Augenwinkel zu, einem Hirsekorn ähnlich, nur etwas grösser: die Geschwulst hatte die Farbe der Sclerotica; auf ihrer Spitze sass die Conjunctiva so fest, dass sie sich nicht davon verschieben liess. Eine Ursache zu dieser für mich neuen Erscheinung konnte ich nirgends auffinden, und die Erzählung der Patientin ergab weiter nichts, als dass sie etwa vier Jahre vorher, ehe sie zu mir kam, durch ein Gefühl auf diesen Ort aufmerksam gemacht worden wäre, als reibe sich das Augenlid an etwas, wo sie dann ein Körnchen wahrgenommen, das sich immer vergrössert habe; nun würde ihr das Reiben fast unerträglich; schneiden lasse sie sich nicht, aber wenn ich sonst etwas dagegen zu unternehmen wisse, so wollte sie gern geduldig aushalten. Ich überzeugte mich, dass diese Geschwulst dieselbe Masse, wie die der Sclerotica war, und betrachtete sie als einen Auswuchs, der entfernt werden musste. — Da die Anwendung des Messers verweigert wurde, so nahm ich zum Aetzen meine Zuflucht, und glaubte in Butyrum antimonii das rechte Mittel zu gebrauchen, welches ich, vermittelst eines Pinsels unter der bekannten Berücksichtigung einen Tag um den andern einmal und mit solchem Erfolg anwendete, dass nach viermaligen Gebrauche die völlige Entfernung geschehen war. Nach jedesmaligem Auftragen des Aezmittels bröckelte sich ein merklicher Theil der Excrescenz ab, und jedesmal konnte ich hierbei mich überzeugen, dass dieser kleinen Geschwulst nicht ein verhärtetes, in einem Sacke befindliches Secret war, sondern die Textur der Sclerotica hatte.

Der zweite Fall betraf einen Kranken, der Neigung zur Scrophulosis zu haben schien. Dieser Knabe

trug eine breitere und etwas grössere Geschwulst, etwas weiter von der Cornea entfernt, wie oben angeführt worden ist. Auch dieses Subject liess nichts Ursächliches weiter ermitteln. Ich behandelte das Leiden auf dieselbe Weise und mit demselben Erfolg."

---

Der geehrte Briefsteller, welcher meine Meinung über die Natur dieser kleinen Geschwülste zu hören wünscht, wirft zuletzt die Frage auf, ob dieselben nicht Tophi Scleroticae seyen? Ich kann diese Ansicht desshalb nicht zu der meinigen machen, weil sich während der Zeit, wo die Geschwülste geäzt wurden, doch eine Art von kalkartiger oder knochenartiger Abblätterung hätte zeigen müssen, da, wenn wirkliche Tophi Scleroticae vorkommen sollten, die Bestandtheile derselben nothwendiger Weise kalk- oder knochenartig seyn müssten. Iedenfalls ist es jedoch wichtig, die Aufmerksamkeit der Beobachter auf die Tophos Scleroticae zu lenken, die ich nirgends erwähnt finde[1]), und die doch wohl, der Analogie nach zu schliessen, an der Sclerotica vorkommen dürften. Zu den fleischigen und warzenförmigen Auswüchsen, die Beer erwähnte, (Lehre von den Augenkrankheiten, B. I. p. 396.) und die leicht eine krebsartige Beschaffenheit annehmen, sind jene fremden Bildungen auch nicht zu zählen, denn der Briefsteller erwähnt auch nicht mit einer Sylbe der warzenähnlichen Oberfläche jener Excrescenzen, die er, falls sie vorhanden gewesen, gewiss nicht mit Stillschweigen übergangen haben würde.

---

1) Der Fall von einer Verknöcherung der Sclerotica, den Schön in seiner pathologischen Anatomie des Auges erwähnt, S. 184. (Blasius Observ. med. cur. Amstelod. 1677. p. 18.) scheint nicht hierher gerechnet werden zu können.

Mir scheint es sonach nicht ganz unwahrscheinlich zu seyn, dass die in Rede stehenden Körperchen nichts anders waren, als einfache und gutartige Excrescenzen der Sclerotica, oder lokale Wucherungen dieser festen Haut. Diese kommen nicht selten in dieser eigenthümlichen Membran vor, wie eine aufmerksame Beobachtung lehrt, wenn auch in ophthalmologischen Schriften wenig hierüber zu finden ist. Am häufigsten habe ich pterygienförmige Wucherungen der Sclerotica beobachtet. In diesen Fällen erhob sich nämlich bloss auf dem einen Auge, oder auf beiden, und zwar allemal an der äussern Seite, in der Gegend der Vereinigung der Sclerotica mit der Cornea, am Rande dieser in einer breiten Basis ein Pterygium, welches mit der Spitze nach dem äussern Augenwinkel stand[2]). Die Basis dieses umgekehrten Plerygiums erhob sich hoch über die Cornea, war meistens mit einer Pinguecula bedeckt, und sehr hart. Dann und wann beobachtete ich eine Neigung derselben zu chronischen Entzündungen, die meistens eine eigenthümliche rosenrothe Farbe hatten. Ich habe diese Wucherungen der Sclerotica, die ich pterygium Scleroticae nennen möchte, als wahre noli me tangere betrachtet. Ein Kranker der Art, welcher mit meiner Ansicht nicht zufrieden war, ward von einem andern Arzte operirt; Da der Arzt keine richtige Diagnose gehabt hatte, musste er von der Operation abstehen, denn er fand die Excrescenz zu innig mit der Sclerotica verwachsen. Der unglückliche Kranke büsste den diagnostischen Irrthum theuer, denn es bildete sich an der Stelle ein wahrer Fungus oculi, der mit dem Ciliarkörper zusammenhing.

---

2) Rosa's Handbuch der theoretischen und practischen Augenheilkunde, II. B. Wien 1830. p. 308.

Sehr recht that Herr Hofrath Ruppius daran, dass er das Butyrum Antimonii anwendete; ich bin überzeugt, dass gerade dieses Aezmittel bei den Krankheiten der Sclerotica häufigere Anwendung verdient. — A. G. Richter war ein grosser Verehrer dieses Mittels! — Zum Schluss noch die Bemerkung, dass die Sclerotica in pathologischer Beziehung noch Vieles zu beobachten übrig gelassen hat! —

# XXVI.

## Die Cataracta.

Eine

### Abhandlung

aus den hinterlassenen Papieren des weiland

Dr. Johann Adam Schmidt,

Oestr. k. k. Rath's, Stabsfeldarzt's und Professor's a. d. k. k. med.-chirurgischen Josephakademie zu Wien,

herausgegeben

vom

Herrn Dr. B. Eble,

K. K. Oberfeldarzte und Prosector a. d. med.-chirurgischen Josephs-Akademie in Wien.

### Vorerinnerung.

Die nachfolgende Abhandlung ist dem Unterzeichneten vom Herrn Oberfeldarzte und Prosector Dr. Eble in Wien übersendet worden, welcher einer der vertrautesten Assistenten des verstorbenen Professor J. A. Schmidt gewesen ist, und für die Aechtheit derselben bürgt. Der Kenner wird in jedem Abschnitte dieser Arbeit den Meister finden. Sie ward höchstwahrscheinlich vor 1804 geschrieben. Ist nun die Lehre von der Cataracta seit jener Zeit auch durch viele wichtige Entdeckungen bereichert worden, so bleibt doch in mehr als einer Hinsicht nachfolgender Aufsatz ein ihres berühmten Verfassers

würdiger Beitrag zur Ophthalmopathologie; denn wie Alles, was J. A. Schmidt schrieb, trägt auch er den Stempel der Genialität, und der Verfasser zeigt sich wie immer, so auch hier, als einen, in die innersten Geheimnisse der Kunst eingeweihten Priester Aeskulaps*).

d. Herausgeber.

---

## Namen und Sachbegriff.

Der Sachbegriff vom grauen Staar (n. Richter §. 165.) ist zweideutig. Denn wenn jede undurchsichtige Verdunklung nahe hinter der Pupille mit einer Verminderung oder dem gänzlichen Verlust des Gesichts den grauen Staar bestimmt: so kann es nicht anders kommen, als dass ein jeder mehr oder weniger undurchsichtige Stoff, der sich in der hintern Augenkammer zeigt, für den grauen Staar angesehen, und leider so oft mit dem unerwünschtesten Erfolge behandelt wird. So kann ergossener Eiterstoff, Eiweisstoff, Gallerte, Faserstoff, der in Pseudomembranen zusammenrinnt, in der hintern Augenkammer sich darstellen, das Sehvermögen hindern, aufheben; die membrana hyaloidea des Glaskörpers kann sich weissgrau, grünlich entmischen, das Sehvermögen hindern, aufheben. Lauter undurchsichtige Verdunklungen nahe hinter der Pupille mit Verminderung oder dem gänzlichen Verluste des Gesichts. Aber deswegen grauer Staar?

Was man grauen Staar (Cataracta) heist, so unverständig auch an sich der Name seyn mag, ist eine entweder in der Linse, oder in der Kap-

---

*) J. A. Schmidt, eine biographische Skizze v. Dr. W. J. Schmitt, k. k. Rathe etc. etc. in den Abhandlungen der phys. medic. Societät zu Erlangen. 1 B. p. 8—15. Frankfurth a. M. in 4. 1810.

sel, oder in der Morgagnischen Feuchtigkeit, oder in der Linse und Kapsel zugleich bestehende Entmischung, wodurch die Pellucidität dieser Theile in verschiedenen Graden getrübt, der freie Zugang der Lichtstrahlen in eben dem Verhältniss unterbrochen, und das Sehvermögen nach verschiedenen Graden gehindert, gemindert, aufgehoben ist. Das wesentliche Phänomen ist Blindheit von einer Zweckwidrigkeit der Form der Organisation in der Linse, in der Kapsel, in der Morgagnischen Feuchtigkeit begründet. Das ist der Realbegriff.

## Entstehung der Cataracta.

### A. Zeit der Bildung.

In Absicht auf die Zeit bildet sich die Cataracta allmählich oder plötzlich aus, oder sie bleibt auf einem gewissen Grade stillstehen. Ich sah die Entmischung so langsam fortschreiten, dass ein Zeitraum von mehrern Jahren verstrich, ehe sie vollendet war. Als Beweis der langsamen Ausbildung. Als Beweis der plötzlichen Ausbildung dient eine Wahrnehmung: dass nicht selten ein Zeitraum von 24 Stunden zureichend ist, in welchem der Uebergang von der gänzlichen Durchsichtigkeit bis zur totalen Entmischung der Linse und der Morgagnischen Feuchtigkeit vor sich gehet. Den Beweiss einer bis auf einen gewissen Grad eingeschränkten Bildung der Cataracta nahm ich sowohl bei Krystall- als Kapselstaaren wahr. Ich kannte eine alte ledige und eine alte verheurathete Frauensperson, wo die Entmischung der Vollendung nahe war, und dann nicht weiter fortschritt, so dass die verheurathete Frauensperson 8 Jahre, und die ledige 6 Jahre nachher noch immer denselben Grad der Undurchsichtigkeit der Linse hatte; beide konnten noch im-

mer erträglich ihren häuslichen Geschäften vorstehen; und erblindeten nicht ganz, obschon die Erstere ein Alter von 74, und die Letztere ein Alter von 68 Jahren erreichte. Ich sah an mehreren Personen einzelne entmischte Punkte der Kapsel, wodurch diese Menschen die Illusion hatten, als ob sie beständig mit dem leidenden Auge durch ein feines Netz sähen. Ich untersuchte sie öfters nach mehrern Jahren, das Gebilde blieb im Auge unverändert dasselbe.

### B) Bildung des Staares in Absicht auf die Gegend der Linse.

In Absicht auf die Gegend der Linse, an welcher die Cataracta sich bildet, besteht keine Stetigkeit. Man nimmt an (Richter), dass die Verdunklung der Linse immer in der Mitte anfange, und sich von da auch nach den Rändern fortsetze; das geschieht zwar oft, aber nicht immer. Ich nahm daher bestimmt wahr, dass die Verdunklung der Linse auch von dem innern oder äussern Augenwinkel her, also von den Rändern ausging und sich nach der Mitte hin erstreckte. Die Erscheinungen sind im ersten Falle anders als im zweiten Falle. Im ersten Falle, wo die Verdunklung von der Mitte der Linse nach dem Umfange hin ausgehet, sieht der Patient alle Objekte anfangs wie in Nebel gehüllt, allmählich wird dieser Nebel dichter, zuletzt undurchsichtig. Steht der Patient gegen das Licht mit dem Auge hin, so sieht er schlechter, oder unterscheidet kein Objekt; stellt er sich aber etwas zur Seite oder gar mit dem Rücken gegen das Licht, so sieht er besser, und unterscheidet die Objekte richtiger. Der Grund dieses Phönomens ist: gegen das Licht gekehrt, verengt sich die Pupille so, dass die Lichtstrahlen gerade auf die Mitte der Krystalllinse fallen, wo die Undurchsichtigkeit am grössten

ist: darum sieht der Patient in dieses Stellung schlechter, oder gar nicht; vom Lichte abgewendet, erweitert sich die Sehe, und die Lichtstrahlen fallen auf den durchsichtigen Rand der Linse, der sich bei erweiterter Sehe wie ein schwarzer Ring ausweiset, und der Patient erkennt und unterscheidet besser die Objecte. Auch solche Menschen sehen schlechter bei hellem Taglichte, besser an grauem Tage, noch besser in der Dämmerung. Immer suchen sie die Gegenstände mit seitwärts-gerichteten Kopfe und Augen, es ist also dieser Thatsache gemäss nicht wahr, wie Schifferli aussagt, dass solche Menschen mit den Augen starren, oder starr sehen; seine Etymologie des Wortes Starr statt Staar, ist mit Haaren herbeigerissen, und Starr sagt nichts Verständigeres als Staar. Das letztere Wort hat doch wenigstens das Recht eines alten Herkommens für sich. — Ganz anders verhält sich alles in dem Falle, wenn sich die Linse von der Seite nach der Mitte hin entmischt und verdunkelt. Der Patient sieht dann besser bei verengerter Pupille in starkem Lichte, und schlechter bei erweiterter Pupille, vorausgesetzt dass die Verdunklung die Linse noch nicht erreicht hat. — Man rathet solchen Patienten zu ihrer Erleichterung convexe vergrössernde Brillen an. Allein sie sind nur so lange von einigem Nutzen, als der Rand der Linse noch durchsichtig ist. Ist auch dieser undurchsichtig, so sind sie ganz nutzlos. Auf jeden Fall widerrathe ich sie allen Patienten, aus dem Grunde: Ohnehin ist die Cataracta meistens eine Krankheit bei Menschen des vorgerückteren Alters (zugleich die Erregbarkeit des Sehorgans schon sehr abgenutzt); wird nun in dem Zeitpunkte, wo sich der Staar zu bilden anfängt, durch dergleichen convexe vergrössernde Brillen und der dabei statt findenden Anstrengungen die Erregbarkeit des

Organs noch mehr herabgesetzt, so verliert das Auge immer mehr von seiner Erregbarkeit, und dann, wenn die Operation auch mit dem glücklichsten Erfolge gemacht wird, hat der Patient ein viel abgestumpfteres Sehvermögen, als er ohne den Gebrauch dieser Gläser haben würde. — Bei einem ganz ausgebildeten Staar ist es ominös, wenn der Patient das Taglicht blutroth sieht. Gemeiniglich fand ich bei der Operation den Glaskörper in eine wasserdünne Flüssigkeit so zersetzt, dass derselbe nach durchschnittener Hornhaut, noch ehe die Kapsel oder die Staarlinse nur berührt worden, also gleich in einem fort mit der wässerichten Feuchtigkeit ausfloss, worauf das Auge wie ein leerer Beutel zusammen fiel. Oder geschah auch dieses nicht immer, so sah der Patient auch nach glücklich ausgezogenem Staare mehr und weniger nicht, als vorher, d. i. rothes Taglicht. — Wenn der Patient aussagt, dass er nicht sowohl wie durch einen dicken Nebel oder Rauch, als vielmehr wie durch Horn sehe, so kann man, wenn man auch die Merkmahle eines Kapselstaares noch nicht anders kennt, auf die Bildung eines Kapselstaares schliessen.

### C) Die der Entmischung und Verdunklung unterworfenen Theile, und daher abgeleitete Varietäten des Staars.

Die Varietäten des grauen Staares werden bestimmt von den entmischten und verdunkelten Theilen, welche die vordere Wand der hintern Augenkammer ausmachen. Diese Theile sind: die Krystall-Linse und ihre Kapsel, zwischen beiden die Morgagnische Feuchtigkeit. Es gäbe sonach einen Linsenstaar, einen Kapselstaar, auch nimmt man einen Staar der Morgagnischen Feuchtigkeit an (Cataracta crystallina, Cataracta capsularis, Cataracta liquoris Mor-

gagni). Es fragt sich zuvörderst, ob jeder dieser genannten Theile sich einzeln entmischen und verdunkeln könne? und wie sich in Absicht der Frequenz die eine Entmischung zur andern verhält? — Die Erfahrung lehrt, dass die Verdunklung der Linse selbstständig ist, so zwar, dass dabei die Kapsel ganz durchsichtig bleibt; ob aber dabei die Morgagnische Feuchtigkeit nicht auch getrübt werde, kann nicht gewiss behauptet werden; höchstwahrscheinlich bleibt sie, wenn ihre Farbe von Durchsichtigkeit von dem zweckmässigen Zustande der Linse bedingt ist, nicht unverändert, wird vielleicht sogar aufgesaugt, wie man das jezuweilen bei sehr alten harten Staaren bemerkt, wo gar kein Zwischenraum zwischen der Kapsel und der Linse mehr ist. Allein die Menge dieser Feuchtigkeit ist ohnehin immer vom geringsten Belange; genug die Linse kann für sich verdunkelt werden. — Nicht sowohl die Kapsel; ich erinnere mich nur in 2 bis 3 Fällen, und das bei jungen Leuten — zwischen 16 bis 20 Jahren — Capselstaare ausgezogen zu haben, wobei die Linse nicht einen absolut mit begründenden Antheil der Blindheit hatte: allein ganz rein durchsichtig war sie selbst da nicht. In allen übrigen Fällen ist die Krystalllinse immer mit entmischt gewesen. — Der Staar der Morgagnischen Feuchtigkeit ist in Absicht auf seine Wirklichkeit, nach meinem Dafürhalten noch nicht recht ausgewiesen. Man sagt: er bestehe darin, dass die Morgagnische Feuchtigkeit sich anhäufe, in der Kapsel milchweiss und undurchsichtig werde. Man setzt dabei als ausgemacht voraus, dass die Kapsel und die Krystalllinse selbst zweckmässig sey. Allein ich habe dabei manchen Zweifel. Soll die milchweise Entmischung das Kriterium dieses Staares seyn: so findet man bei Operationen des sogenannten Milchcataracts, gemeiniglich die Linse, wo

nicht ganz, doch bis auf ihren Kern zu diesem Stoff aufgelöst, der dann auch meistens mit dem milchähnlichen Stoff austritt. Widernatürliche Anhäufung (nach Richter §. 167.) sagt gar nichts aus. Wir sehen allenthalben, wo das Gleichgewicht zwischen Ausdünstung und Einsaugung gestört ist, zwar Anhäufungen flüssiger Stoffe, aber sie bleiben doch mehr oder weniger sich ähnlich. Wäre dies der Fall bei der Morgagnischen Feuchtigkeit, so würde daraus noch nicht die Bildung eines milchähnlichen Stoffes erklärt. Alles, was man für diese Behauptung als Beweis aufbringen kann, ist ein Factum. Man öffnet nämlich in sehr seltnen Fällen (bei jungen Leuten) die Kapsel, und es kommt ein einziger Tropfen einer milchähnlichen Feuchtigkeit zum Vorschein, worauf die hintere Kammer rein erscheint, und durchsichtig bleibt, ohne dass eine Spur von der Linse oder ein Kern mit heraus trete. Allein das beweisst gar nichts für die Behauptung, dass dies ein Staar der Morgagnischen Feuchtigkeit sey; die Linse kann bei jungen Leuten bis zu dem Residuum dieses einzigen milchähnlichen Tropfens entmischt und aufgesaugt worden seyn; denn dass sie zuweilen auch bei Erwachsenen ganz milchähnlich entmischt wird, so dass auch der Kern der Linse mit aufgelöst ist, lehrt auch der Augenschein. Wollte man entgegen setzen, dass zuweilen solche Operirte ohne Staarbrillen lesen und schreiben können, und dies beweise, dass die Linse in ihrer Integrität sey: so verwerfe ich diesen Beweis als unzureichend, und durch eine andere Beobachtung; denn ich habe (im Jahre 1799) einem Jüngling von 14 Jahren einen Kapselstaar ausgezogen, der auch ohne Staarbrille lesen und schreiben kann. Der einzige gültige Beweis könnte seyn, wenn man nach dem Tode eines solchen Menschen die Linse wirklich unversehrt fände,

Dieser Beweiss ist noch nicht gegeben. Und dann war es mir doch noch nicht vollständig. Denn kann nicht eine leichte Schicht an der äussern Fläche der Linse sich zu diesen Stoffe entmischt haben, wobei die Linse selbst an ihrer Integrität nicht viel verloren hat? — Das alles für meine Behauptung, dass die Existenz eines Staares der Morgagnischen Feuchtigkeit, als eines für sich bestehenden Zustandes, noch nicht erfahrungsmässig ausgewiesen ist. — In Absicht auf die zweite Frage: wie sich in Anbetracht der Frequenz die eine Entmischung zur andern verhalte; sagt die Erfahrung auch, dass der Linsenstaar häufiger; der Kapsel-Linsenstaar der seltnere sey, so dass sich zum Beispiel der Erstere zum Letztern nach meiner Wahrnehmung der comparativen Mehrheit verhält, wie 4 zu 1, dass es mit dem Staar der Morgagnischen Feuchtigkeit ohnehin noch eine problematische Bewandtniss hat, ist so eben gesagt worden. Bei dem Kapsellinsenstaare nimmt man (nach Richter, §. 167.) an, dass es einen vordern und hintern Kapselstaar gebe (Cataracta capsularis anterior, posterior). Es kann nicht bewiesen werden, dass sich nicht eben sowohl die hintere und die vordere Wand der Kapsel verdunkeln kann. Erkennbar ist freilich vor der Operation nur der letztere, und nie der erstere Kapsellinsenstaar. Unterdessen hab ich wahrgenommen, dass, wenn die vordere Wand durchsichtig war, und also nur ein Linsenstaar operirt worden, eine Verdunklung der hintern Wand der Kapsel das Sehvermögen nicht beeinträchtiget hat. Immer ist man berechtiget, wenn Verdunklungen an der vordern Wand bemerkt werden, zu besorgen, dass auch die hintere nicht ganz rein durchsichtig seyn dürfte, obschon das nicht immer nothwendig folgt, denn wir können sogar an der vordern Wand partielle Undurchsichtigkeiten der Kapsel

wahrnehmen: mithin kann nicht die Möglichkeit in Abrede gestellt werden, dass auch die vordere Wand der Kapsel verdunkelt, und die mit der membr. hyaloidea in der tellerförmigen Grube in Contiguität stehende hintere Wand durchsichtig seyn kann.

### D) Varietäten des Staares in Absicht auf die Consistenz der Linse bei durchsichtiger Kapsel, und in Absicht der Consistenz der Linse bei undurchsichtiger Kapsel.

Es hat keinen andern wesentlichen Nutzen, das Daseyn eines Linsenstaares oder Kapsellinsenstaares vor der Operation zu erkennen, als den: dass man für jeden einzelnen Fall, wenn man ihn voraus durchsieht, vor der Operation mit sich zu Rathe gehen, und auf die dabei erforderlichen Handgriffe sich vorhinein mit Bedacht gefasst machen kann: was denn doch kein kleiner Vortheil ist. Unter der Operation zeigt sich dann freilich immer, mit was für einem Staare man es zu thun hat, und dann wird der Operateur, wenn er nicht ganz unwissend ist, sich nothgedrungen rathen, sofern er seine Bestimmung erhält. Aber so oder anders muss er berathen seyn über die Consistenz des Staares, weil davon die Zweckmässigkeit des technischen Verfahrens vorgeschrieben wird.

#### a) Consistenz des Linsenstaares bei Durchsichtigkeit des Staares.

Es gibt der Consistenz nach, einen harten, weichen und flüssigen Linsenstaar; sonach Gradationen der Consistenz. — Der harte Staar kommt sehr oft vor. Was man aber von beinernen, knorplichten und steinernen Staaren sagt, sieht einer Aufschneiderei ähnlich, oder der Fiction eines leicht Täuschbaren, der wärmer in der Einbildungskraft, als

kalt im Unternehmen ist. — Der weiche Staar ist von einer eigenen Mischungsveränderung der Linse bestimmt; man bemerkt denn bald durchaus selbst den Kern dazu, bald nur die äusseren Schichten sulzicht und den Kern fest. Die Sulze ist im letzteren Falle manchmal etwas durchsichtig, und der Rand verdunkelt, manchmal ist die Sulze verdunkelt und der Kern etwas durchsichtig, manchmal sind beide verdunkelt; der gemeinste Fall. Nicht selten ist der Linsenstaar in einem und demselben Subject auf einem Auge weich, und auf dem andern hart, gar oft weich auf dem Auge, wo die Staarblindheit Jahre hindurch dauerte, und hart auf jenem, wo sie erst einige Monate besteht. Man glaubt auch, (Richter §. 172.) in der Regel sey der harte Staar kleiner, und der weiche grösser. Allein das ist nicht Regel. Ich habe sehr oft kleine sulzichte Staare, und grosse harte Staare ausgezogen. Wer sich darauf — gesetzt er hätte geübten Blick genug, die harte oder weiche Consistenz der Linse vor der Operation abzusehen — verlassen wollte, und würde beim harten Staare einen kleinen Hornhautschnitt machen, in der Voraussetzung, dass der kleine Staar leicht durchgehen werde, würde sich übel vorgesehen haben.

Der milchfärbige Staar (Cataracta lacticolor, nicht lactea, oder gar purulenta nach Richter §. 169.) ist ebenfalls von einer uns noch ganz unbekannten Mischungsveränderung der Linse begründet. Man findet sehr oft die Kapsel dabei durchsichtig, und die Linse ganz oder bis auf den Kern zu einem milchfärbigen Stoffe entmischt, manchmal treten auch einige milchfärbige Schichten der Linse mit dem flüssigeren weichen Stoff bei eröffneter Kapsel mit heraus.

Dies sind die Varietäten des Linsenstaares bei

durchsichtiger Kapsel, in Beziehung auf die Consistenz der Linse.

### b) Consistenz des Linsenstaares bei undurchsichtiger Kapsel.

Andere Varietäten ergeben sich in Beziehung auf den Linsenstaar bei undurchsichtiger Kapsel, also beim Kapsellinsenstaare (Cataracta capsularis). Die Kapsel der Linse kann verschiedene Mischungsveränderungen und verschiedene Zweckwidrigkeiten der Form unterliegen. Beinahe immer ist die Linse dabei mit entmischt. Die Mischungsveränderung, welche die Kapsel erleidet, gibt ihr 3 Grade von Undurchsichtigkeit; einen kaum erscheinbaren; einen merklichen; einen auffallenden Grad. Jeder dieser Grade kann in Absicht auf die Ausdehnung der Kapsel partiell, oder total seyn: so dass die Undurchsichtigkeit nur auf einzelnen Stellen der vordern Wand, oder auf die ganze vordere und hintere Wand verbreitet ist. Hiervon mehr beim Nachstaare. Eine besondere Abart des Kapsel-Linsenstaares ist eine Verdunklung der Kapsel an einer Stelle mit Substanzwucherung. Es schiesset nämlich im Mittelpunkte auf der vordern Wand der Kapsel, in Gestalt eines umgelegten Kegels, ein weisser Stoff an, der allmählich aus der hintern Augenkammer durch die Pupille in die vordere Augenkammer hervorwächst, und dessen Basis in der hintern Kammer auf der vordern Wand der Kapsel aufsitzt, dessen Spitze aber an der vordern Kammer nur, wie ich sah, so nahe an der concaven Fläche der Hornhaut steht, dass man diese Spitze mit dem Messer nicht wohl vorbeigehen kann, ohne sie mit der hintern Messerfläche zu berühren. Dabei ist aber die Kapsel ausser dieser Stelle ganz durchsichtig. Ich nenne diesen Kapsel-Linsenstaar den kegelförmigen (Ca-

taracta capsularis pyramidata). Eine Varietät, die ein eigenes technisches Verfahren erheischt, wie bei der Operation nachgewiesen wird. — Eine andere Varietät ist der von mir genannte trockene hülsige Kapsel-Linsenstaar (Cataracta capsularis arida siliquata): ein trocken-hülsiges Concrement der Kapsel und Krystalllinse, den ich mehrere Male bei Jünglingen und Mädchen, die im zarten Kindesalter öfteren Convulsionen zusgesetzt waren, bemerkte. Die Kapsel wird durch die dabei statt findenden spastischen Bewegungen des ganzen Augapfels von mehrern ihrer Verbindungen an mehrern Stellen los gestossen, und bleibt nur mit einigen im Zusammenhange, verliert ihre Feinheit und Durchsichtigkeit, und da nichts in ihr mehr thätig ist, als Vegetationskraft, so verdickt sie sich immer mehr, während dem die Krystalllinse bis auf ihren Kern aufgesaugt wird, zuletzt wird der Kern so klein und trocken, dass er mit der verdichteten Kapsel zusammenschrumpfte, die den ganz trocknen wie eine Hülse einschliesst. — Eine dritte Varietät des Kapsel-Linsenstaares ist der (von Richter §. 171.) sogenannte Balgstaar oder zitternde Staar (Cataracta cystica tremula). Allein diese Benennung bezeichnet die Form nicht kennbar genug; denn 1) ist jeder Kapsel-Linsenstaar eigentlich ein Balgstaar, und 2) ist die zitternde Bewegung des Staares selbst nicht immer so, wie Richter sagt, zu bemerken, oft auch eine Illusion dabei im Spiel, indem man bei manchen Staarblinden, die nichts weniger als diesen Linsen-Kapselstaar haben, eine schwebende Bewegung in der Regenbogenhaut wahrnimmt, die in Beziehung auf den Staar glauben macht, der Staar schüttle die Regenbogenhaut. Ich nenne daher diese Varietät den schwimmenden Kapsel-Linsenstaar (Cataracta capsularis natatilis), und ich werde sogleich ausweisen,

dass diese Benennung die ganze Form richtig bezeichnet. Diese Varietät des Staares ist von dem vorigen trocken-hülsigen Kapsel-Linsenstaar dadurch unterschieden, 1) dass die Kapsel mit der Linse von allen Verbindungen mit den Ciliarfortsätzen, dem faltigen Ringe, der Corona ciliari und der tellerförmigen Grube loss gegangen ist, indess die erstere noch in einigem Zusammenhange steht; 2) dass eben daher die Kapsel beim erstern Staar noch vegetirt, indess beim letztern gar keine Vegetation mehr Statt findet, sondern die von allen Verbindungen losgemachte Kapsel mit der Linse frei in der wässerichten Feuchtigkeit schwimmt; 3) dass ferner der erstere Staar, wenn die Hornhaut geöffnet, und die wässerige Feuchtigkeit ausgeflossen ist, Ort und Stelle nicht verändert, weil die Kapsel noch in Verbindungen steht, indess der letztere Staar, weil er frei in der wässerigen Feuchtigkeit der hintern Augenkammer schwimmt, in eben dem Augenblicke, als die wässerige Feuchtigkeit ausgeflossen ist, in den Boden der hintern Augenkammer nieder sinkt. — Eine vierte Varietät des Kapsel-Linsenstaares ist der von mir genannte Eiterbalgstaar (Cataracta capsularis cum bursa ichorem continente). Ich habe noch kein sicheres Zeichen ausmitteln können, diese Varietät des Kapsel-Linsenstaares vor der Operation zu erkennen. Das einzige Zeichen, welches mich auf den Verdacht von dem Daseyn dieses Staares leitet, ist bei asthenischer Constitution eine citrongelbe, dem Eiterstoffe ähnliche Farbe des Staares. Unter der Operation gibt er sich auf folgende Art zu erkennen: wenn die Kapsel eröffnet ist, geht die Staarlinse sulzicht oder fest zusammenhängend und verdunkelt hervor. Aber ungeachtet der ausgetretenen Staarlinse bleibt die hintere Augenkammer trüb und verdunkelt in eben dem Grade, wie vorher, und der

Operirte sieht nicht. Der geübte Operateur bemerkt ganz deutlich die verdunkelte Kapsel in dem Raume der hintern Augenkammer vorgebreitet. Er nimmt nun die Pincette, oder das Häckchen zur Hand, und zieht die Kapsel hervor, und in ihr einen Beutel eingeschlossen, der einen dichten, weissen übelriechenden Ichor enthält. Die Pupille ist dann rein, und der Operirte sieht deutlich. Aber in 6 bis 8 Fällen, die mir vorkamen, erfolgte immer nach der Operation eine Iritis, worauf das Sehvermögen wieder ganz verloren ging. Im Jahre 1799 operirte ich einen jungen Mann aus Kärnthen, der von einem geschickten Augenarzte auf dem andern Auge 2 Jahre vorher operirt worden, worauf das Auge durch corruptive Eiterung ganz zerstört und ausgeleert wurde. Da der Mann, ungeachtet seiner Jugend, eine übel bestellte Organisation hatte, und offenbar asthenisch war, so scheute ich die Verletzung der Extraction, und machte die Reclination. Ich hatte die Linse wahrnehmbar zurückgelegt, aber da ich mit der Nadel der Eiterbalg zerstört hatte, so breitete sich der Ichor, dicht, wie er war, in der hintern Augenkammer aus, und ich konnte mit der Nadel von diesem citrongelben Stoffe nichts beseitigen. Ich liess das gehen. Die traumatische Reaction im Auge war unbedeutend. Aber in 8 Tagen fing das Resorbtionsgeschäft an, und in 4 Wochen war es so weit gediehen, dass der Operirte sehend das Hospital verliess. Im Jahre 1800 (den 5. Mai) führte dieser Mann aus seinem Vaterlande andere Blinde nach Wien, und ich nahm wahr, dass die ganze hintere Augenkammer rein und durchsichtig war. — Eine fünfte Varietät des Kapsel-Linsenstaares ist der von Andern sogenannte Balkenstaar (Cataracte barrée). Ich nenne ihn den gegürteten Kapsel-Linsenstaar (Cataracta capsularis cum Zo-

na), den man vor der Operation daran erkennt, dass die Kapsel im merklichen Grade entmischt ist, und dass entweder von innen nach aussen, oder von oben nach unten ein eine Viertellinie dichter, fadenartiger Gürtel, gleichsam über die Kapsel hin läuft, wodurch diese sammt der Linse so fest gehalten wird, dass sowohl bei der Extraction, als bei der Depression und Reclination der Gürtel zuvor gelöst seyn muss. — Eine sechste Varietät des Kapsel-Linsenstaares ist der Bäumchenförmige Kapsel-Linsenstaar (Cataracta capsularis arborescens). Gemeiniglich eine permanente Verdunklung der Kapsel und Linse zugleich in der Form eines Bäumchens. Kapsel und Linse sind in dieser Form an einer und derselben Stelle verdunkelt, an diesen Stellen aber durchsichtig, so dass das Sehvermögen nur gehindert, verwirrt, aber keineswegs aufgehoben ist. Ich habe einmal diese Varietät, wo sie nach Aussage des Patienten, schon seit 20 Jahren dieselbe war, beobachtet. Einmal bemerkte ich sie an einem Kanonier; 9 Jahre vorher habe ich sie gesehen, wie ich sie 9 Jahre nachher fand.

## Ueber die Zeichen der Consistenz des Staares.

Es ist möglich, dass ein Augenarzt, der in langer Zeit viele Staarblinde operirt hat, einen so geübten Blick erhält, dass er, wenn nicht immer, doch sehr oft die Consistenz des Staares vor der Operation bestimmen kann. Man hat sich bemühet (Richter v. §. 169—174.) die Merkmale anzugeben, aus welchen die Consistenz des Linsen-Staares vor der Operation abgenommen werden könne. Allein man versuche es einmal, mit der treuesten Beschreibung in der Hand zu einem Staarblinden hinzutreten, und die Merkmale

im Buche mit den Merkmalen im Auge zusammen zu halten. Es ist verlorene Mühe. Es gibt kein anderes Mittel, als an der Seite eines erfahrenen Augenarztes diese Merkmale der Natur abzulernen. Ich will mich daher weiter nicht mit den Zeichen der Consistenz abgeben. Wer glaubt, sie aus Büchern erkennen zu lernen, den verweise ich auf Richter's Abhandlung — Was jedoch die Zeichen der verschiedenen Grade der Undurchsichtigkeit der Kapsel beim Kapsel-Linsen-Staare, so wie die so eben angezeigten Nebenarten des Kapsel-Linsenstaares betrifft, so hab' ich die Letztern hier so kennbar als möglich schon bezeichnet, die Erstern — nämlich die verschiedenen Grade der Dichtigkeit der Verdunklungen der Kapsel, werde ich, da sie eigene Formen des Nachstaares bedingen, bei der Abhandlung vom Nachstaare angeben. Wichtiger ist es in jeder Hinsicht für den Augenarzt, ein Vorbild eines operirbaren Staares zu haben: eine Sammlung von Merkmalen, nach welcher er überhaupt mit Wahrscheinlichkeit eines guten Erfolgs — in so fern nämlich die allererste Bedingung eines guten Erfolgs der Operation von dem Zustand des Sehorgans, welchen man Cataracta nennt, und von der zweckmässigen Beschaffenheit des Organismus abhängt, — die Operation gutes Muthes unternehmen darf. Jedoch davon in der Folge.

## Ueber die Farben des Staares.

Man sucht auch eine Verschiedenheit in der Farbe des Staares. Blosse Zufälligkeit, die (nur ein Paar Fälle ausgenommen) nicht einmal in Hinsicht der Diagnostik von besonderem Werthe ist. Denn ob die Cataracta milchweiss, perlfarbig, aschgrau, braun, gelb ist, das ist im Grunde für den Patienten und für den Operateur sehr unbedeutend. Ob es grüne, schwarze

Cataracten gebe, weiss ich nicht, diese hab ich nie gesehen. Vielleicht habe ich nicht grüne und schwarze Brillen gebraucht. Grüne Entmischungen, die in der hintern Augenkammer sichtbar werden, sind nicht grüne Cataracten, aber Reife und Unreife der Cataracta. Wenn man freilich von der Vorstellung, dass nur ein harter Staar reif, dagegen ein weicher unreif sey, ausging, und so fort schloss, dass, da nur der harte Staar zur Operation gereift, der weiche noch nicht gereift, der Erste operirbar, und der Letzte nicht operirbar sey: so war man freilich irrig daran. (Richter §. 182. widerlegt diese irrige Vorstellung.) Aber man unterlege nur, was man nicht gethan hat, der Benennung reif und unreif der Erfahrung gemäss andere gültige Merkmale, und man wird alsogleich mit der Benennung Reife und Unreife der Cataracta einen sehr bestimmten Begriff verbinden können. Gibt es, ohne alle Rücksicht auf Consistenz, ausgebildete Cataracten, wobei der Patient keinen Gegenstand mehr vermittelst des behafteten Auges unterscheiden kann? Allerdings. Und wohl jedermann wird zugeben, dass eine solche Cataracta zur Operation reif sey, weil es kein anderes Mittel für das Uebel gibt. Gibt es hinwieder ohne alle Rücksicht auf Consistenz unausgebildete Cataracten, wobei der Patient noch Objecte sehr deutlich, mittelst des behafteten Auges erkennt? Das ist eben so gewiss. Nun wohl: jedermann wird zugeben, dass eine solche Cataracta nicht so weit gediehen seyn kann, als die Erstere, also nicht zur Operation reif ist. Wenn ich nun als Meister meiner Schüler sage: Ihr seyd mir berechtiget, wenn ihr zu operiren verstehet, einen reifen Staar zu operiren; und ihr unternehmt ein unverzeihliches Wagestück gegen eure Patienten, einen unreifen Staar zu operiren, weil ihr nicht ganz gewiss

seyd, ihm nicht durch die Operation ein Sehvermögen zu rauben, in dessen Besitz er vor eurer Operation noch war: so weiss jeder von meinen Schülern sehr bestimmt, was Reife und Unreife des Staares bedeutet, sobald ich ihnen sage, diese Cataracta ist reif, jene unreif. Unter Reife der Cataracta versteht man einen ganz ausgebildeten Cataract, welcher das Sehen aufhebt. Unter Unreife der Cataracta versteht man eine werdende Cataracta, die das Sehen zwar hindert, aber noch nicht aufhebt. Ich wiederhole hier mit Richtern ernstlich den Rath, kein cataractoses Auge, mittelst welchen der Mensch noch sieht, zu operiren. Der Erfolg der Operation ist nicht gewiss: gewiss ist aber ein Rückstand des Sehvermögens noch auf einige Zeit, der durch die Operation verloren gehen kann. Sieht der Mensch bei einem ausgebildeten Cataract auch nicht: so hat er nichts verloren, er sah vorher nicht, und sieht nachher nicht.

## Von zweckwidrigen Nebenverhältnissen der Theile des Augapfels zur Cataracta (vulgo Complicationen der Cataracta).

Was man complicirte Cataracta nennen mag: besteht eigentlich in solchen unmittelbar zweckwidrigen Nebenverhältnissen der Theile des Sehorgans zu den die Cataract bestellenden Theilen, wodurch die Operation des Staares entweder erschwert oder ganz unthunlich wird. Man nimmt an (Richter §. 184): „die Cataracta könne mit allen andern Augenkrankheiten complicirt seyn, welche theils leicht zu erkennen, theils der Heilung des Staares nicht hinderlich sind; den schwarzen Staar ausgenommen.“ Wenn das so viel heisst, als: „ein mit der Cataracta behaftetes Auge ist entweder noch andern Augenkrankhei-

„ten ausgesetzt, welche die Operation nur so lange mit „Aussicht eines guten Erfolgs unthunlich machen, bis „sie beseitiget sind, oder bei bestehenden gewissen Au„genkrankheiten kann sich auch eine Cataracta anse„tzen, und ausbilden;“ so hätte ich weiter nichts zu erinnern, als etwa so viel: da diese Krankheiten des Auges von der Cataracta nicht abhängen, und mit ihr nicht zusammenhängen: so compliciren sie die Cataracta nicht, machen sonach auch keine complicirte Cataracta. Wenn man aber die Amaurosis als eine complicirende Krankheit, welche die Heilung des Staares hindert, allein ausnimmt, so sehe ich nicht ein, warum man nun gerade diese und keine andere Krankheit des Auges, für eine der Heilung des Staares hinderliche ansieht. Denn wahrscheinlich denkt man sich doch bei der Amaurosis einen Zustand des Sehorgans, wodurch die Function des Organs — Sehen — gehemmt, aufgehoben ist. Nun denn: man denke sich bei einer Cataracta ein grosses, dickes Leucom, ein partielles Staphylom oder ein über die Hornhaut verbreitetes Pterygium, oder eine zufällig, in dem cataractosen Auge eingetretene Iritis mit Eiterung, wodurch Pseudomembranen, und Atresien der Iris entstehen: sind etwa diese Krankheiten der Heilung des Staares minder hinderlich? sind das nicht auch Zustände des Sehorgans, wodurch die Function desselben gehemmt ist, und wo es eben so wenig fruchtet, die Cataracta zu beseitigen, als es fruchtet, wenn eine Amaurose zugegen ist? — Und um nach dem einmal angenommenen Begriffe von der complicirten Cataracta consequent zu bleiben, hätte man nicht die Amaurose allein, sondern auch die eben genannten Krankheitsformen unter die Complicirenden mit aufnehmen müssen. Will man mir dagegen einwenden, „dass doch „manche dieser Krankheitsformen wieder könnten be-

„seitiget werden (z. B. ein Pterygium), und dann sey „kein Hinderniss für die Operation der Cataracta mehr „vorhanden. Der schwarze Staar sey indess meistens „unheilbar, und darum auch die Operation der Cata„racta fruchtlos?“ So werfe ich diesen Einwurf wieder aus, dadurch, dass ich durch Erfahrung nachweise, dass es auch Pterygien gebe, die mit der Hornhaut so coliaerent sind, dass sie sich nicht ableiten lassen, und dass es ja doch zuweilen sogenannte Amaurosen gibt, die nicht permanent sind, wie wir dieses (im April 1800) an einem Staarblinden, der auf der Wasserfahrt eine amaurotische Reaction an dem einen cataractosen Auge bekam; sehr bestimmt wahrgenommen haben; die Amaurose war vorübergehend, und die Operation ward sogleich darnach mit dem besten Erfolge verrichtet. Mit einem Worte: man muss zufällige, mittelbare, zweckwidrige Nebenverhältnisse des Auges zu der Cataracta, von welchen nämlich die Cataracta nicht abhängt, und mit welchen sie auch nicht im Zusammenhange steht, von jenen Verhältnissen trennen, von welchen entweder die Entstehung der Cataracta nothwendig abhängt, oder mit welchen die Cataracta unmittelbar zusammenhängt.

### A) Zufällige oder mittelbare zweckwidrige Nebenverhältnisse der Theile des Auges zu der Cataracta.

Zufällige, mittelbar zweckwidrige, Nebenverhältnisse der Theile des Auges zu der Cataracta sind entweder alle Zweckwidrigkeiten der Form, theils an den äusseren Theilen des Sehorgans (als: Leucomen, oder leucomatose Narben, oder partielle Staphylomen, Pterygien, welche sich allesammt der Pupille nahe oder gerade gegenüber an der Hornhaut befinden können); theils an den, der Cataracta nahen Theilen, wie

die Iris ist, wo bei bestehender Cataracta auf einwirkende Schädlichkeiten eine Iritis entsteht, die eine Atresie der Regenbogenhaut nach sich lässt; oder es ist eine zu der entstehenden oder schon ausgebildeten Cataracta hinzutretende Amaurosis. Alle diese Krankheitsformen des Auges sind zufällig, indem sie eben sowohl bei der Cataracta entstehen können, als sie ohne Cataracta entstehen. Sie hängen ein für allemal von der Cataracta mehr ab, und hängen nicht mit ihr zusammen. Sie machen die Operation der Cataracta nur in soweit fruchtlos, als mit der beseitigten Cataracta noch nicht die andere nebenbestehende Krankheit des Organs auch beseitigt ist.

B) Nothwendige und unmittelbare zweckwidrige Verhältnisse der Theile des Auges zu der Cataracta. (eigentliche Adhaesionen.)

Es gibt aber zweckwidrige Verhältnisse der Theile des Auges zur Cataracta, die mit ihr entstehen und mit ihr bestehen, und ohne dieser Beseitigung die Cataracta selbst nicht beseitigt werden kann. Dies sind die sogenannten Adhaesionen der Cataracta. Um sich eine deutliche Vorstellung von den möglichen ungewöhnlichen Adhaerenzen, welche die Kapsel der Krystalllinse eingehen kann, zu machen, muss man ihre gewöhnlichen Verbindungen im zweckmässigen Zustande kennen. Im zweckmässigen Zustande umschliesst die Kapsel die Krystalllinse von allen Seiten, ist aber von der Linse selbst durch wenige zwischenräumige farbenlose, durchsichtige Feuchtigkeit (Liquor Morgagnii) fern gehalten, — Die Kapsel ist ferner in ihrem Umfange von der Corona ciliari, und von dem darüber liegenden Corpore ciliari bedeckt; die Corona ciliaris befestigt sich an dem Umfange der Linse an der vordern Fläche; die Ciliarfortsätze liegen dort lo-

cker über sie hin, dort gränzt sie an die Uvea oder Iris. Der grösste und mittlere Theil der Kapsel, sammt der enthaltenen Linse, ist der Pupille gegenüber, hinter der Uvea ganz frei, etwas entfernt vom Rande der Pupille, von der wässerichten Feuchtigkeit der hintern Augenkammer bedeckt. — An der hintern Wand, wo die Kapsel schwächer und dünner ist, als an der vordern, ist sie fest mit der Glashaut, an welcher sie in der tellerförmigen Grube des Glaskörpers anliegt, verbunden, so zwar, dass sie an Menschenaugen nicht, wenigstens nicht wohl ohne Zerreissung der Glashaut selbst abzulösen ist. Dies sind die gewöhnlichen Verbindungen der Kapsel, dies ihre Verhältnisse zu der Linse, zu der Corona ciliaris, an den Ciliarfortsätzen, zu der Iris, und an der hintern Wand zur Glashaut im zweckmässigen Zustande. — Wollen wir nun die Verhältnisse dieser Theile unter sich, im Zustande der Zweckwidrigkeit kennen lernen, so müssen wir uns bei Beurtheilung derselben immer die Verhältnisse im Zustande der Zweckmässigkeit gegenwärtig halten.

Was lehrt uns die Wahrnehmung über die Verhältnisse der Linse zu der Kapsel, der Kapsel zu der Cornea und dem Corpore ciliari, der Uvea, und der Glashaut im Zustande der Zweckwidrigkeit der Form. Sie lehrt uns 1) dass die Kapsel sammt der Linse sich verdunkeln, und unter sich zusammenkleben oder zusammenverwachsen können; 2) dass die Kapsel, indem sie sich anfängt zu entmischen, an den Stellen, wo sie sich entmischt, in Verhältniss an Dichtigkeit zunimmt, als sie an Durchsichtigkeit verliert, und dass sie dann an verschiedenen ihrer sonst lockern Verbindungspunkten eben dadurch festere Anhänge eingeht: so an der Corona ciliari, so an der Glashaut, in der tellerförmigen Grube, 3) dass bei einem Zustande, den man die Augengicht nennen könnte, den ich aber

zum Unterschiede von der Iritis, die Iritalgie nenne, wo das Auge nehmlich sehr erregbar von Licht ist, die Pupille verengert, die Iris in der Farbe ihrer Fasern etwas alienirt, und der ganze Bulbus periodenweis in spastische Contractionen geräth, ohne roth zu werden, wodurch der Glaskörper und mit dem die Kapsel und Linse näher an die Iris gedrängt wird, dass, sage ich, bei diesem immer chronischen Leiden des Auges allmählich, wie sich die Kapsel mehr verdunkelt, durch den aus der Uvea, und aus dem Corpore ciliari äusserst wenigen austretenden Eiweis- und Fasernstoff entweder partielle oder totale Adhaesionen theils mit dem Corpore ciliari, theils vorzüglich mit der Uvea dem kleinern Ringe der Iris gegenüber gebildet werden, die, bis die Verdunklung der Kapsel und Linse vollendet ist, immer fester werden. — Diesen Wahrnehmungen gemäs kann man nun annehmen:

a) Es gibt eine Verwachsung der Kapsel mit der Linse.

b) Es gibt einen mehr als zweckmässig festen Zusammenhang der entmischten Kapsel mit der Corona ciliari und der Glashaut in der tellerförmigen Grube (denn Zusammenhang (Verbindung) findet auch im zweckmässigen Zustande zwischen den genannten Theilen Statt).

c) Es gibt eine partielle und totale Adhaesion der Kapsel mit dem Corpore ciliari und der Uvea. Das Corpus ciliare, welches mit dem Umfange der vordern Wand der Kapsel nicht so wohl verbunden ist, als es eigentlich denselben nur deckt, kann unter den angezeigten Umständen mit der Kapsel adhaerent werden. Eben so kann die vordere Wand der Kapsel in ihrer Mitte mit dem ganzen innern Ringe der Iris adhaerent werden unter den angegebenen Bedingungen.

Aber man vergesse nie, dass die wesentliche Bedingung eine Iritalgie ist dieses eben erwähnte chronische Leiden des Auges. Wenn diese Bedingung, welche der Verdunklung der Kapsel und Linse eben sowohl, als der unzweckmässigen Entmischung der Iris und des faltigen Ringes zum Grunde liegt, übersehen wird, so wird unfehlbar diese Art der Cataracta mit der Atresie der Iris verwechselt, welche das Product einer rasch verlaufenden Iritis war, und darin besteht, dass nicht sowohl die Kapsel und Linse ursprünglich verdunkelt, als vielmehr von Pseudomembranen, die aus Eiweis- und geronnenen Fasernstoff während der Eiterung gebildet worden, an verschiedenen Stellen überzogen werden. Dies ist keine Cataracta, und darf und kann nicht nach dem Begriffe einer Cataracta behandelt werden, wie wir weiter unten hören werden.

## Merkmale der verschiedenen Arten der Adhaesionen.

Woran erkennt man die Verhältnisse dieser Adhaerenzen der Kapsel. Das erste Verhältniss der Kapsel zu der Linse — die Verwachsung der Kapsel mit der Linse — ist vor der Operation nicht zu entdecken. Man bemerkt es nur bei der Eröffnung der Kapsel, indem man mit dem Instrument immer gegen die harte Staarlinse sogleich anstösst, ohne einen Zwischenraum mit demselben durchzugehen. — Das zweite zweckwidrige Verhältniss der Kapsel zu der Corona ciliaris und der Glashaut der tellerförmigen Grube (die Adhaerenz der Kapsel mit den genannten Theilen) ist mit grosser Wahrscheinlichkeit bei jedem Kapsel-Linsenstaar, wo man weissglänzende Streifen, oder marmorirte Flecken in der Kapsel in dem Raume der

hintern Augenkammer wahrnimmt, vorhinein abzusehen, denn gemeiniglich findet dieselbe oder doch eine ähnliche Art der Entmischung und Verdunklung der Kapsel in der Falze und an der hintern Wand Statt, welche man schon vor der Operation an der vordern Wand wahrnahm. — Die partielle und totale Adhaerenz der Kapsel mit dem faltigen Ringe (Corpus ciliare) und der Uvea ist am leichtesten unter allen zu erkennen. Bei der partiellen Verwachsung der Kapsel mit der Iris bemerkt man die Pupille an der Stelle, wo die Verwachsung Statt findet, ungleich, winklicht während ihren Bewegungen. An jener Stelle liegt der Staar dichter hinter der Iris, als da, wo er frei ist; der Rand der Iris ist aber da nicht scharfrund, sondern gleichsam ausgefranset, und etwas nach hinten geworfen; und wenn man recht aufmerksam ist, so findet man eben an der Stelle der Verwachsung auch das Farbenspiel der Iris verändert. Ganz anders verhält es sich bei der totalen Verwachsung, hier ist die Pupille verengert, höchstens ist der innere Ring der Iris in einigem Bewegungsvermögen, dabei ist aber die Pupille gleichrund; der Staar liegt dicht hinter der Iris. Das Farbenspiel der Iris ist immer abweichend von dem gewöhnlichen auf dem nicht cataractosen Auge. Die Iris steht nicht senkrecht, sondern etwas gewölbt gegen die vordere Augenkammer hin. Der Patient unterscheidet etwas schwer Licht von Finsterniss. — Diese letztere Art der Adhaerenz muss sorgfältig von einer Atresie der Iris, welche das Product einer vorausgegangenen Iritis ist, unterschieden werden. Die Adhaerenz der Cataracta unterscheidet sich von der Atresie der Iris hauptsächlich durch die Art der Entstehuug beider Formen. Die Adhaerenz bildet sich mit der Cataracta; die Atresie entsteht ohne Cataracta. Die Adhaerenz entsteht allmählig, ohne Er-

scheinungen von Schmerz, Röthe, Hitze, während dem man die Cataracta schon lange deutlich in deren Ausbildung begriffen sieht, ist bloss mit Lichtscheue, stumpfem Schmerze im Auge, und dem Kopfe derselben, sehr periodisch-krampfhaften Contractionen des Augapfels, etwas engerer Pupille, hervorgedrängter gewölbter Iris, einzelnen entfärbten Stellen an derselben vergesellschaftet; sehr oft sieht man die Kapsel selbst trocken-schuppicht, wie marmorirt an der Pupille dicht angedrängt. Alle Erscheinungen sind anders bei der Atresie der Iris. Diesem Zustande ist nothwendig und immer eine Iritis vorausgegangen, die einen Verlauf von 4 bis 6 Wochen hatte, eine Krankheitsform des Auges, von der ich umständlicher beim Nachstaar reden werde. Bei der Iritis tritt Eiweis- und Fasernstoff in verschiedener Menge aus. Wenn der Eiweis- und Fasernstoff sich in Schleim trennt, erscheint Eiterstoff. Der Eiterstoff wird zuletzt bis auf einen Rückstand aufgesaugt. Der Faserstoff schiesst in ein feines organisches Gewebe an, welches von der Uvea, und dem Corpore ciliari ausgeht, und sich auf die Kapsel fortsetzt, ansetzt, und dann eine Form darstellt, die der Cataracta ähnelt, aber durchaus nicht Cataracta selbst ist. So oft diese trügerische Form für Cataracta genommen, und für Cataracta operirt wird, so oft ist die Operation von einem üblen Ausschlage nothwendig begleitet. Ich sahe Männer, die man als Meister der Kunst in Büchern von den Augenkrankheiten citirt, diesen Zustand misskennen, wie es nur einem Dorfbader, einem Lefebure oder Hetten zu verzeihen wäre.

## Ueber die Merkmale, wodurch eine nicht von der Cataracta begründete Blindheit, wobei zugleich Zeichen der Cataracta sind, von einer nur von Cataracta begründeten Blindheit unterschieden wird.

Blindheit von Cataracta begründet ist dadurch heilbar, dass die Cataracta entfernt wird. Nun gibt es aber Blindheiten, welche die Form der Cataracta an sich haben, d. i. wobei die Krystall-Linse und die Kapsel entmischt und verdunkelt sind, und welche dennoch nicht von der Cataracta begründet sind; daraus folgt dann ganz natürlich, dass durch die Entfernung der Cataracta die Blindheit nicht gehoben wird, weil die Cataracta nicht die Ursache der Blindheit ist. Es ist dem Leidenden und dem Arzte daher nicht gleichgültig, ob er wisse, dass die Blindheit von der Cataracta allein, oder nicht allein begründet sey. Gibt uns die Erfahrung hierüber Merkmale zur Unterscheidung an die Hand? Ja! aber eben nicht immer ganz zuverlässige. — Wir nehmen wahr, dass bei einer sich bildenden und bei einer ausgebildeten Cataracta Amaurosis beitritt. Wir nehmen wahr, dass Amaurosis eintritt, sich vollendet, und dabei, in so weit als man eine Entmischung und Verdunklung der Linse und Kapsel Cataract nennt, auch Cataract entsteht, indem sich nach eingetretener und vollendeter Amaurosis beide Theile eben so wie bei einer Cataracta entmischen und verdunklen. Leicht ist die Unterscheidung im letztern Falle, wenn die Amaurosis theils mit ihren characteristischen Erscheinungen eingetreten oder vollendet ist, und wenn der Arzt auf diese Erscheinungen achtsam war, theils wenn er sich und die vorausge-

gangenen Schädlichkeiten wohl erkundigt, und die Individualität der Organisation berücksichtiget hat. Gemeiniglich sind allgemein schwächende Schädlichkeiten vorausgegangen, gemeiniglich ist die Organisation eine von den zarten, schlaffen, sehr erregbaren, gemeiniglich ist das Ansehen des Leidenden blass, aufgedunsen, gelblichtblass, erdfahl. Entweder ist dann unter den Erscheinungen einer asthenischen Ophthalmie, Röthe, grosser Lichtscheu, Trockenheit oder häufigen Thränenflusse, oedematöser Anschwellung der Augenlider und der einen Gesichtshälfte, mit heftigen drückenden, bohrenden, klopfenden, stechenden Schmerz im Grunde des Auges, und der einen Kopfhälfte, und mit allgemeinen Uebelbefinden die Amaurosis plötzlich eingetreten — oder bei einem stumpfen periodischen Kopfschmerz ohne asthenischer Ophthalmie ist das Sehvermögen allmählich erloschen; wie langsam, und nachdem dasselbe schon erloschen war, bemerkte man dann die allmähliche Entmischung der Augenfeuchtigkeiten, wozu denn auch die Krystalllinse gerechnet wird. Aber nicht nur die Feuchtigkeiten entmischen sich, auch die Membranen sammt den Gefässen verlieren ihre zweckmässige Form. In dem einen wie in dem andern Falle ist an der Gegenwart einer Amaurosis gar nicht zu zweifeln, wenn nebst der Entmischung der Augenfeuchtigkeiten die Hornhaut ihre sphärische Gestalt verliert, keglicht sich zuspitzt, und wenn man das obere Augenlid darüber hinbewegt, sich knorpelartig anfühlen lässt, wenn dabei die Hornhaut gleichsam aus der Falze der Sclerotica hervorgedrückt, die letztere aber zurückgezogen ist, dass die Choroidea bläulicht zwischen beiden durchscheint, wenn die Bindehaut des Augapfels und die äussere Fläche der Sclerotica mittels variköser Gefässe strozt; wenn die Iris entweder zusammengezogen ist, dass die Pupille äusserst weit ist,

so dass die ganze hintere Augenkammer mit der entmischten Krystalllinse bis zu deren Umfange sichtbar wird, oder wenn sie so ausgedehnt ist (der seltenere Fall), dass man glauben sollte, sie sey vom starken Lichtreize affizirt; wenn die Iris ferner auf keinen Grund des Lichtreizes Spuren der Erregbarkeit von sich gibt, wenn das Vermögen Licht und Finsterniss zu unterscheiden ganz dahin ist. Kein vernünftiger Arzt, der sich an diese Erscheinungen hält, wird jemals eine unter solchen Umständen entstandene Entmischung und Verdunklung der Linse und ihrer Kapsel für eine mit Erfolg operirbare Cataracta halten. — Allein der Fall kann sich anders verhalten. Es kann sich nämlich ereignen, dass die Cataracta im Ausbilden begriffen ist, oder ganz ausgebildet ist, und dieselben Erscheinungen, mit Ausnahme einer nachfolgenden Entmischung und Verdunklung der Linse und Kapsel superveniren. Auch dieser Fall ist nicht allzuschwer zu erkennen, wenn der Arzt auf die Erscheinungen wohl Acht hat; er wird sich leicht verleiten lassen, eine Cataracta, welche zugleich mit der Amaurosis besteht, zu operiren. — Aber man gebe Acht auf die folgenden Arten der Blindheit, wo die grössten Meister nicht vor der Operation das Alleinseyn der Cataracta erkennen mögen. Ich spreche aus der Erfahrung meines Lebens, und meiner eigenen Erfahrung, und brauche keine fremde Autorität. Sehr oft geht die Entmischung der Krystalllinse und ihrer Kapsel mit der Entmischung der Glashaut gleichen Schritt; das Sehvermögen nimmt in dem Grunde ab, als sich die Glashaut, die Kapsel und die Linse entmischt und verdunkelt. Man untersucht das Auge, und findet eine Verdunklung in der hintern Augenkammer, die in der Regel das Sehvermögen in diesem oder jenem Grade hindern muss. Man operirt, zieht

den Staar, zieht die Kapsel aus, der Operirte sieht nicht. Man findet bei genauerer Untersuchung, wenn auch die Kapsel ausgezogen ist, immer noch eine weisslicht-grüne Trübheit, man braucht die Pincette, und zieht die Glashaut mit dem Glaskörper hervor, schneidet ab die vorgezogene Portion. Immerhin, der Operirte sieht jetzt nicht, sieht nach 8 Tagen nicht, sieht nie wieder. Fragt man mich um ein einziges Zeichen, aus welchem man allenfalls diese Art der Blindheit erkennen möge: so weiss ich keines zu nennen. Das Einzige, was mich für das Daseyn dieser so begründeten Blindheit besorgt macht, ist, wenn die Blindheit nach einem Stosse, Schlage, Wurf u. dergl. auf das ganze Auge entstanden ist. Zweimal sah ich die entmischte Glashaut deutlich nach ausgezogener Kapsel; aber an einem jungen Maurergesellen konnte ich diesen Zustand der Glashaut nicht entdecken, und der Operirte sah bei den schönsten Auge doch nicht. Das, was die Erkenntniss dieses Zustandes so ausserordentlich vor der Operation erschwert, ist, das die Patienten ausser der Cataracta gar keine Zweckwidrigkeit in der Form des Organs haben, dass die Pupille auf den Lichtreiz bestimmt erregbar ist; dass sie Licht und Finsterniss genau unterscheiden; dass das Sehvermögen nur in dem Grade abnimmt, als die Cataracta in ihrer Ausbildung zunimmt. — Eine andere, mit der Form der Cataracta verlaufende Art Blindheit ist eben so schwer, besonders für den Ungeübten, zu erkennen. Die Sache verhält sich so. Man sieht schwächliche, aufgedunsene, in feuchter Luft, besonders Sumpfluft, lebende Menschen von erdfahler Gesichtsfarbe, die allmählich das Sehvermögen verlieren. Man findet eine der Form nach sehr leicht operirbare Cataracta, die der Farbe nach in's hellweise spielt, und aussieht, wie ein in die Form der Krystalllinse so eben gegos-

sene weiche Gypsmasse. Man macht den Schnitt in die Hornhaut, und die wässerichte Feuchtigkeit fliesst aus, aber häufiger als gewöhnlich. Endlich bemerkt man, dass der Augapfel dabei leer wird, und zusammenfällt, und dann wird's auf einmal klar, dass diese Feuchtigkeit nicht wässerichte Feuchtigkeit, sondern wässerig zersetzter Glaskörper ist, der hinter der Cataracta hervorfliesst. Macht man den geringsten Versuch, die Cataracta herauszunehmen, so leert sich der Glaskörper ganz aus, und es erfolgt eine Blutung aus der Central-Arterie. So der Erfolg, wenn die wässerige Zersetzung des Glaskörpers ihren höchsten Grad erreicht hat. Aber nicht ganz so, wenn er noch einige Cohäerenz, und nicht einen so hohen Grad von Zersetzung erlitten hat. Hier lässt es der Glaskörper gleichsam darauf ankommen, ob man das Wagestück machen will, den Staar auszuziehen. Zieht man den aus, so fliesst dann der Glaskörper alsogleich wie Wasser hinter drein, und der Patient sieht nicht, auch nach ausgezogenem Staare. In 3 Fällen war eine totale Vereiterung des Augapfels die Folge des Hornhautschnittes, obgleich die Cataracta selbst gar nicht während der Operation von mir berührt worden ist. Man wird hier leicht zur Operation verleitet, weil die Cataracta selbst eine gleichsam zur Operation einladende Gestalt hat, die Pupille gehörig erregbar ist und das Vermögen Licht und Finsterniss zu unterscheiden ebenfalls Statt findet. Allein ich habe dieser Art Blindheit dennoch so viele Merkmale abgelernt, dass ich mich wenigstens schwerlich so leicht von derselben zur Operation verleiten lasse. Ich werde diese Merkmale zu beschreiben versuchen. Zuvörderst muss man die oben bemerkten Umstände in Rücksicht der Luft und des Klima, und dann das Ansehen, wie ich es beschrieben, berücksichtigen. An dem Organe selbst

bemerkt man immer die oben erwähnte gypsartige Gestaltung der Cataracta, die einmal von der Art war, dass sich die vordere Fläche in Form eines feinen, glänzend rothen, silbernen und goldenen Pulvers abstäubte, und einen liniendicken Satz von diesem farbigen Staube in dem Boden der vordern Augenkammer absetzte. Machte das Bauermädchen (25 Jahr alt) Beugungen mit dem Kopfe, oder rieb man das Auge mittelst des obern Augenlides, so vertheilte sich der glänzende Satz durch die wässerichte Feuchtigkeit der vordern Augenkammern, und setzte sich nach einigen Minuten wieder.

Als Barth den Schnitt in der Hornhaut machte, floss dieser Glanzstaub mit der wässerichten Feuchtigkeit heraus, den man auf einem weissen Kartenblatt aufsammelte. Barth gab ihn zur Aufbewahrung in die Sammlung pathol. Präparate auf der Universität. Aber mit der wässerichten Feuchtigkeit floss auch der aufgelöste Glaskörper aus, und das Auge fiel zusammen. Ausser dieser gypsartigen Gestaltung der Cataracta bemerke ich an dem Auge selbst eine ausserordentliche Weichheit des Auges beim Anfühlen, gleichsam als drückte man eine überzeitige Feige. Die Bindehaut und die Sclerotica haben eine glänzende Weisse, und nach genauerem Erforschen fand ich immer, dass die Patienten das Licht nicht weiss, sondern blassroth zu sehen vorgeben. So viel über diesen Gegenstand in Anbetracht der Merkmale einer Blindheit von einer Cataracta, und der Blindheit mit Cataracta aber nicht von Cataracta [1]).

---

1) Ueber die Ursachen der Cataracta und die Heilung der Cataracta mit Arzneimitteln meine Hefte über Richter §. 186—189. — dann die Heilung §. 190—192.

## Von der Operation, die Cataracta zu entfernen.

Keine ausgebildete Cataracta ist ohne Operation heilbar. Allein 1) die Operation ist nothwendig mit Verletzung des Organs verbunden, und hängt als technisches Verfahren in Absicht auf den Erfolg von Geschicklichkeit und Fertigkeit ab. 2) Die Cataracta selbst hat zuweilen zweckwidrige Nebenverhältnisse zu andern Theilen des Auges, wodurch ihre Entfernung erschwert, oft unmöglich gemacht, oft die Verletzung des Organs vergrössert wird. 3) Man sehe hier die 2 Ansichten, nach welchen der Erfolg der Operation beurtheilt werden kann.

Ueber die erste Ansicht. Die Erfahrung lehrt uns unwidersprechlich, dass eine und dieselbe Operation an einem Organe, von einem und demselben Arzte mit gleicher Geschicklichkeit verrichtet, doch nicht immer gleichen Erfolg hat. Wenn auch der Zweck damit erreicht ist, so führt die Operation an sich doch oft nicht zum Endzweck: Heilung. Zehn operire ich an einer gleichen Cataracta mit gleicher Geschicklichkeit; Zweck meiner Operation ist: Entfernung des Cataracts. Diesen Zweck erreiche ich bei allen 10. Aber von diesen 10 werden unter manchen Umständen nur 8, unter manchen nur 6, unter noch andern vielleicht nur 4 sehend. Ich habe bei allen 10 mit der Operation meinen Zweck erreicht, aber bei Allen führte die Operation doch nicht zum Endzweck (Heilung, dauerhaft hergestelltes Sehvermögen). Worin ist denn der Grund dieser Erscheinung zu suchen? Ich sage: in der Verletzung des Organs, denn hätte ich das Organ nicht verletzt in seiner Integrität, so wäre zwar die erste Zweckwidrigkeit in einer Form geblieben, aber ich hätte keine andere, vielleicht grös-

sere dadurch hervorgebracht. — Aber (entgegnet man) wie kann die Verletzung des Organs den Grund dieser Erscheinung enthalten, da doch nicht alle, deren Organ verletzt wird, nach entfernter Cataracta wieder blind werden, ja, da doch wenigstens caeteris paribus eben so viele trotz der Verletzung sehend werden, als nicht sehend werden? — Wäre in der Verletzung des Organs der ganze Grund des Nichtsehens weiter enthalten: so würde nie einer sehend werden. Dieser Einwurf ist wichtig. Ich muss ihn heben, und zwar so kurz, als möglich. Ich gehe dabei von einer einfachen Thatsache aus. Man kann wahrnehmen, dass eine kleine Wunde sich verschlechtert auf eine Art, wobei ein grosser Substanzverlust erfolgt. Dagegen kann man wahrnehmen, dass eine grosse Wunde an demselben Theile in einem anderen Subjecte sehr geschwind und ohne Verlust der Substanz heilt. Ist diese Wahrnehmung richtig, so wie sie jeder Wundarzt eingestehen muss, so haben wir nun den Grund davon aufzusuchen, und die Wahrnehmung zu einer Erfahrung zu machen. Man nehme nun an, die thier. Materie sey vulnerabel. Niemand kann diese Annahme als hypothetisch bestreiten, da die th. Mat., wie jede, Cohaesionskraft hat. Man nehme an: ihre Cohaesionskraft selbst sey von der Erregbarkeit und dem Reactionsvermögen bestimmt, so zwar, dass die Materie gegen mechanische Eindrücke um so mehr ankämpfe, je höher das Reactionsvermögen, und je niederer die Erregbarkeit stehe, dagegen dass die Materie gegen mechanische Eindrücke um so weniger anzukämpfen vermöge, je niederer das Reactionsvermögen und je höher die Erregbarkeit stehe: so kann man hieraus einen Begriff von Vulnerabilität der th. M. bilden. Vulnerabilität der th. M. wäre sonach eine von der Cohaesionskraft dieser Materie bedingte, und von dem

Zustande der Erregbarkeit bestimmte Eigenschaft, zufolge welcher die Materie gegen mechanische Eindrücke ankämpft. Dies der Begriff von Vulnerabilität, den ich hier nur angebe, um mich verständlich zu machen. Der Organismus hat Grade der Vulnerabilität, und diese Grade der Vulnerabilität stehen im geraden Verhältnisse mit der Erregbarkeit, und im umgekehrten Verhältnisse mit dem Reactionsvermögen und so zwar, dass der Grad der Vulnerabilität um so grösser ist, je grösser die Erregbarkeit, und je geringer das Reactionsvermögen sich verhält, dass hingegen der Grad der Vulnerabilität um so geringer ist, je höher das Reactionsvermögen und je niederer die Erregbarkeit steht. In dem Zustande von indirecter Schwäche lebender Organismen, wo die Erregbarkeit auf der niedrigsten Stufe und das Reactionsvermögen auf der höchsten Stufe gedacht wird, ist, weil die Erregbarkeit dem Erlöschen nahe ist, auch dies Reactionsvermögen dem Erlöschen nahe: also die Vulnerabilität auf dem höchsten Grade.

Man wird, hoffe ich, hier nicht von mir erwarten, dass ich die Gesetze der Vulnerabilität angebe. Sie zu suchen ist eine Aufgabe, die ich mir noch nicht vor lange gemacht habe. Ich stellte mir hier den Begriff davon auf, um mich verständlich zu machen, da ich jetzt darzuthun habe, in wie weit von Verletzung des Auges der Erfolg der Staaroperation abhange. Ich stelle ein für alle Mal den Satz auf:

Je grösser die Erregbarkeit und je geringer das Reactionsvermögen ist: um so grösser ist die Vulnerabilität. Je grösser die Vulnerabilität ist, um so grösser die Vulneration bei gleichen mechanischen (oder vulnerirenden) Eindrücken. — Und nun die Beweise aus der Erfahrung.

Man erfährt, dass Cataractblinde aus der dürftigen Volksklasse — gemeiniglich alte Leute, im Durchschnitt seltener zu ihrem Gesichte kommen, als Cataractblinde von demselben Alter aus der bemittelten und reichen Volksklasse. Die erstern sind alle in einer Propension zur Asthenie, und gar viele in asthenischer Opportunität, einige sogar in ausgebildeter directer Asthenie. Sobald aber ein solcher Zustand der Lebensfunction obwaltet, treten nicht nur Veränderungen in den Actionen der Organe, sondern auch Veränderungen in der Mischung der Materie hervor: Symptome der Lebensfunction, Symptome der Organisation. Sehr oft ist die Lebensfunction in einem Zustande, dass die Thätigkeiten der Organe noch nicht unzweckmässig hervortreten, indess die Form der Organisation schon ziemlich klar die Proportion zur Asthenie, wo nicht die Opportunität hierzu deutlich und klar ausweist. Ein gelbes, erdfahles, schmutziges, oder ein blasses aufgedunsenes Aussehen mit hängender, schlaffer, wenig contractiler Haut, mit welkem Muskelfleische, Bläse der Lippen, des Zahnfleisches, der inneren Umkleidung der Augenlider, oder dunkelrothes, leichtblutendes Zahnfleisch, oedematöse Anschwellungen, der scrofulöse und scorbutische Habitus, Menschen, die bei dem geringsten Wechsel der Temperatur rheumatischen oder gichtischen Reactionen ausgesetzt sind, deren Hautorgan in unzweckmässigen Mischungsveränderungen begriffen ist, in Kupferausschlag, herpetischen Ausschlag u. dergl. lassen den Arzt mit Recht besorgen, dass, so zweckmässig auch die Operation verrichtet werde, dennoch der Erfolg nicht erwünscht seyn dürfte. Der Arzt erhält den möglichsten Grad der Gewissheit, wenn er weiter forscht, und erfährt, dass direct schwächende Schädlichkeiten, langer, kalter Winter, Aufenthalt in feuchten, dumpfen Erdwohnun-

gen, kärgliche, und in der Qualität schlechte Nahrung, anhaltende Ruhe, oder eine asthenische Krankheit der Lebensfunction kurz vorhergegangen sind. Die beiden Extreme des Alters, das Kindes- und Greisenalter sind dem erwünschten Erfolge der Operation immer am ungünstigsten. Das erstere, weil die Erregbarkeit am höchsten, und das Reactionsvermögen an tiefsten stehen, dagegen die Productionskraft (in der Secretion, Nutrition, Excretion) am häufigsten ist, wobei die Materie die grösste Tendenz zu Mischungsveränderungen hat. Das letztere, weil die Erregbarkeit auf der niedrigsten Stufe steht, das Reactionsvermögen dem Erlöschen nahe ist, die Productionskraft gehemmt ist, und die Materie der Zersetzung näher kommt. Beide Alter haben die grösste Vulnerabilität, obgleich aus verschiedenen Gründen. Ich will dadurch nicht beweisen, dass es gar nicht möglich sey, dass wegen dieser Vulnerabilität nicht manche Operationen dennoch von einem erwünschten Erfolge sind. Aber eben darum sind es glückliche Operationen. Darum gehören sie nicht zur Regel, sondern zu den Ausnahmen. Man giebt noch andere Kriterien der Unthunlichkeit der Operation an, die von blossen zufälligen Nebenumständen abhängen (Richter §. 194); z. B. das Kindesalter, weil hier alle Bewegungen des Kopfes und der Augen zu lebhaft sind; langwierige Kopfschmerzen, rothes kupfriges Gesicht, entzündete schmerzhafte, lichtscheue Augen; vage rheumatische, gichtische Schmerzen; erschütternder Husten. Aber wollte man mir meine so eben angegebenen Kriterien der Vulnerabilität, die noch weit gültiger, als die eben angegebenen, nicht für zureichend anerkennen, aus dem Grunde, weil denn doch jezuweilen Operirte unter diesen Umständen wieder sehend werden, so kann ich weit zahlreichere Beispiele gegen die von Richter an-

gegebenen Kriterien aufbringen. Ich habe Männer mit dem Kupferhandel über's ganze Gesicht per extract. operirt mit Erfolg; ich habe an Gicht und Rheumatismen und Podagra Leidende noch mit günstigerem Erfolge extrahirt, eben so manche, die, wie es bei so vielen alten Leuten der Fall ist, an unaufhörlichem Husten leiden, deren Cataracta unter anhaltenden Kopfschmerzen entstand; ja ich sah von meinem Freunde und Führer Barth ein Soldatenweib, das seit einem halben Jahre an scrofulöser Ophthalmie mit Lichtscheue und Thränenfluss litt, auf beiden Augen mit dem erwünschtesten Erfolge operiren, so zwar, dass sogar die traumatische Reaction (durch die Operation) die vorher bestandene scrofulöse Reaction verdrängte. Barth operirte einst einen polnischen Prälaten auf beiden Augen, der crustam serpiginosam über den ganzen Körper hatte, geiferte, mit der Sprache lallte, Verzerrungen der grässlichsten Art im Gesichte hatte; aber er war ein Mann von 48 Jahren, und nährte sich und lebte wie ein Prälat. Man konnte kein schöneres Auge sehen, als beide Augen schon am 8ten Tage der Operation waren: sie standen in der unbedeutendsten traumatischen Reaction. Aber auch das sind Ausnahmen von der Regel. — Ausserdem sind alle zufällige, oder mittelbare zweckwidrige Nebenverhältnisse der Theile des Auges zur Cataracta, wenn sie dem Zwecke der Operation hinderlich, und nicht zu beseitigen sind, Umstände, wobei sich von der Operation kein Erfolg erwarten lässt. — Entmischte Krystalllinse und Kapsel bei einer wahren Amaurosis oder auch bei einer anders begründeten unheilbaren Blindheit durch die Operation zu beseitigen, ist völlig und allemal zwecklos.

Ich will, noch ehe ich das technische Verfahren beschreibe, eine Form von Organisation des ganzen Körpers und des Auges selbst aufstellen, der, worin

die Verhältnisse der Theile des Auges zu einander abgedrückt und das Verhältniss des ganzen Organismus zu dem Auge erwähnt sind, unter welchen die Operation gehörig verrichtet und, nachdem der Operirte gehörig besorgt wird, nothwendig von dem erwünschtesten Erfolge ist. Diese Form stelle ich als Ideal auf. Jemehr sich in der Ausübung die einzelnen Fälle, unter das Ideal gestellt, (mit demselben verglichen) entfernen, je mehr entfernt sich die Gewissheit, die Operation mit erwünschtem Erfolge zu verrichten. Die Grade der Gewissheit müssen darnach bestimmt werden.

## Zweckmässige Verhältnisse der Theile des Auges zu einander.

Das Auge muss wohlgeformt seyn, sich nicht zu weich und nicht zu hart anfühlen lassen, es muss nicht allzu prominent, und nicht allzu tief liegen; muss bei Licht und Lichtreiz und auch bei Berührungen sich nicht leicht röthen. Die Augenlider dürfen nicht zu enge gespalten seyn, müssen an der Bindehaut nicht triefen, keine Propension zum Ectropium oder Entropium haben, in der Frühe nicht stark verkleistert seyn; die Thränenwege müssen wohl bestellt seyn. Die Bindehaut des Augapfels muss dicht auf der Sclerotica liegen, nicht mit vielen rothen, am wenigsten varikösen Gefässen verwebt seyn, die Hornhaut rein durchsichtig, glänzend, fest, die vordere Augenkammer geräumig, die wässerichte Feuchtigkeit klar, die Iris senkrecht, und nicht gewölbt, nach den verschiedenen Graden des Lichtreizes lebhaft und rasch erregbar, der Rand geschärft, und die Pupille zirkelrund seyn. Die Cataracta muss in einiger Entfernung hinter der Pupille (nicht dicht an derselben) bemerkbar seyn, und das

Vermögen, die Grade des Lichtes zu unterscheiden, wohl bestellt seyn. Dies die zweckmässigen Verhältnisse der Theile des Auges zu einander, unter welchen die höchste Gewissheit für den erwünschten Erfolg einer zweckmässig verrichteten Operation bestehen kann. Ich wiederhohle: je mehr das Auge sich von diesem Ideale eines zweckmässigen Verhältnisses seiner Theile zu einander entfernt, um so mehr entfernt sich die Gewissheit des erwünschtesten Erfolgs.

## Zweckmässiges Verhältniss des ganzen Organismus zu dem Auge.

Allein es ist nicht genug, dass die Theile des Auges zu einander sich zweckmässig verhalten, der ganze Organismuss muss sich auch zu dem Auge zweckmässig verhalten, d. h. die quantitative und qualitative Beschaffenheit des Organismus muss in einem Zustande der Zweckmässigkeit seyn, den wir Gesundheit nennen, der sich zwar durch Wohlbefinden dem Individuum zu erkennen geben mag, den aber Wohlbefinden eben nicht dem Arzte richtig erkennbar macht. Nur ein ganz gesunder Körper wiedersteht gewiss der Verletzung, welche durch die Operation gemacht wird. Jemehr sich die Gesundheit von dem Ideale der Zweckmässigkeit entfernt, um so mehr entfernt sich die Hoffnung, dass die traumatische Reaction erwünscht vorübergehe. Ich verweise auf das zurück, was über Vulnerabilität weiter voraus gesagt wurde. Ich habe dort die Schädlichkeiten benannt, welche die Vulnerabilität vergrössern; ich habe gezeigt, wie sich die Erscheinungen der Lebensfunction und Organisation äusseren. Menschen, die solchen Schädlichkeiten ganz entgangen sind, bei denen die Erscheinungen der Lebensfunction und Organisation dem Ideal der Zweckmässigkeit ent-

entsprechen, haben die geringste Vulnerabilitat, deren Organisation steht zu dem Auge in dem zweckmässigsten Verhältnisse.

## Ueber Vorhersage des Erfolgs der Operation.

Der vorsichtige Arzt wird seine Vorhersage über den Erfolg der Operation (vorausgesetzt, dass er Meister im technischen Verfahren ist, und auf seine Kunstgriffe und Fertigkeiten bestimmt rechnen darf, so dass er hier gar nichts dem Zufalle auf seiner Seite aufrechnen muss) ganz genau nach diesen so eben angegebenen Maximen reguliren: d. i. er wird suchen bei dem zu operirenden Individuum den Grad der Vulnerabilität aufzufinden, wenigstens demselben so tief zu Grunde zu setzen als möglich, und darnarh die Grade der Wahrscheinlichkeit eines guten Erfolgs dem Patienten und seinen Angehörigen vorher sagen. Allein für ganz gewiss kann kein vernünftiger Arzt einen günstigen Erfolg voraus sagen, auch wenn er die versprechendsten Aussichten dazu hat, weil, (wenn er auch auf seine Kunstfertigkeit bestimmt rechnen kann) er doch noch Rechnung ohne Wirth machte. Wer steht denn gut dafür, dass sich sein Patient während und nach der Operation gehörig verhalte, wer steht für einen andern ungünstigen Zufall, Husten, Niesen, Stossen, Erbrechen u. dergl. — Ganz gewiss günstigen Erfolg versprechen nur Routiniers und Charletans. Indessen muss man sich doch in Acht nehmen, dass man nicht aus lauter ärztlicher Klugheit dem Patienten allen Muth, die Operation an sich machen zu lassen, benimmt: sonst läuft man Gefahr, dass besonders solche Cataractblinde, die des Sehvermögens schon mehrere Jahre hindurch beraubt sind,

sich gar nicht zur Operation entschliessen. — Manche Cataractblinde wünschen nicht nur, sie fordern von dem Arzte (gleichsam als Kriterium einer gehörigen Operation), dass er ihnen ein scharfes Gesicht wieder gebe. Sie erinnern sich einer Zeit, wo sie scharf sahen, und sie wähnen, der Arzt könne sie durch die Operation wieder in jene Zeit zurück setzen. — Aber ausser diesem Wahne erinnern sich selbst gebildete, ihrer wohl bewusste Menschen der Zeit vor der Erblindung, und glauben wenigstens doch wieder die Schärfe ihres Gesichtes, wie in jener Zeit, zu erhalten. Auch das ist mehr gefordert, als der Arzt leisten kann. Er entfernt ja einen constituirenden in Strahlenbrechung wesentlichen Theil. Der entgeht nun dem Auge nach der günstigsten Operation. Darum ist es in den allermeisten Fällen ein Bedürfniss für Operirte, sich zum Lesen und Schreiben der sogenannten Staarbrillen (auf beiden Seiten convex geschliffene Gläser von 4 bis 7 Zoll) zu bedienen. Bei alle dem ist auch die Schärfe des Gesichtes bei einem nach der Operation noch so zweckmässig bestellten Auge von verschiedenem Grade der Schärfe. Vor der Operation kurzsichtige sehen nach der Operation besser, als jene, die vorher weitsichtig waren; jüngere Leute im Durchschnitte alle schärfer, als ältere Menschen; jene, welche ihre Augen vor der Operation bis zum Zeitpunkte der totalen Erblindung stark mit doppelt convexen Gläsern ermüdet haben, sehen nach der Operation schwächer u. s. f.

## Ueber Vorbereitungskur.

Soll man Cataractblinde zur Operation vorbereiten? Und wie? — Lange hatte man es im Griffe, Cataractblinde durch Aderlässe, Purganzen, Salze, Merkuralien, künstliche Geschwüre, Ptisanengetränke, magere Pflanzenkost, Entziehung des Luft- und Licht-

reizes, und der Bewegung, durch Furcht vor einer entscheidenden Zukunft so zu schwächen, dass man zuletzt einen Asthenisch-Kranken operirte. Alles in der wohlgemeinten Absicht, das Auge vor Entzündung zu bewahren. Nun kam die Zeit nach der Operation: ohnehin musste da dem Operirten Licht und Luft und Nahrung in geringerer Menge zugetheilt werden, Bewegung durfte er auch nicht machen, er musste liegen, und nicht selten lange liegen; auch da purgirte man, liess oft noch einmal und mehrere Male zur Ader, setzte Blasenpflaster u. s. f. Und was konnte die Folge seyn? traumatische Reaction des Auges in asthenischen Körpern setzt über in Iritis oder corruptive Vereiterung des Auges. Ueberdies war eine solche Operation der Weg zum Grabe: denn alte Leute erhohlten sich nicht mehr von diesem Grade der allgemeinen Schwäche, und verfielen von einer asth. Krankheitsform in die andere, die nun noch obendrein die getäuschte Hoffnung, durch die Operation das Gesicht zu erhalten, als schwächende Schädlichkeit hinzu kam, und Gram und freudenloser Zustand das Gemüth drückte. Schon vor den Zeiten der Erregungs-Theorie verliess Barth diese falschen Maximen, und schränkte sogar das schwächende Verhalten nach der Operation sehr ein. Ich dehne das erregende Verhalten nach der Operation noch weit mehr aus, als er, und mit Erfolg. — Erfahrungsmässig ist erwiesen, dass jedes schwächende Kurverfahren vor der Operation nachtheilig ist, und dass, je gesunder der Cataractblinde zur Operation gehet, je unveränderter sein Wohlbefinden belastet wird, um so besser sie von Statten geht. — Gerade das Gegentheil wäre in vielen Fällen sehr nothwendig zu thun von dem, was bisher geschehen ist. Die meisten Armen sind asthenisch. Die Form ihrer Organisation weisst es

schon aus, wenn man auch auf die schwächenden Einflüsse, die auf sie wirken, keine Rücksicht nehmen wollte. In den allermeisten Fällen wäre es nothwendig, um sich den Erfolg der Operation von Seiten ihrer Körperbeschaffenheit zu sichern, sie durch Nahrung, Luft und Licht, Wärme. Bewegung, China, Eisen mehrere Monate vorher in einen Zustand von zweckmässigerer Erregung versetzt zu haben.

## Ueber die Jahreszeit, welche der Operation günstig ist.

Ich kann nicht Herrn Richter beistimmen, dass es gleichgültig sey, zu welcher Jahreszeit die Operation verrichtet werde, dass man zu jeder Jahreszeit dem Operirten mässige Wärme verschaffen kann, dass der Frühling und Herbst die meisten epidemischen Krankheiten mit sich führe, u. s. f. — Ich rede hier nicht ohne Erfahrung: auch ich habe in jeder Jahreszeit. Menschen verschiedenen Alters und verschiedener Körperbeschaffenheit operirt. Ich kann mich hier nicht einlassen, die irrige Vorstellung, die dem Worte epidemischer Krankheit anhängt, zu widerlegen. Das Resultat meiner Erfahrung ist: Bei gesunden jüngeren Menschen, auf welche nicht kurz zuvor schwächende Schädlichkeiten eingewirkt haben, oder die äusseren Schädlichkeiten entgegen zu kämpfen stark genug sind, mag es einerley seyn, in welcher Jahreszeit sie operirt werden. Aber welchem Alter ist die Cataracta am gemeinsten? Dem höheren Alter. Und in welcher Volksklasse ist sie am häufigsten? in der dürftigen. Und in welcher Jahreszeit drückt die Noth und Armuth das Alter, den Dürftigen und Blinden am meisten? im Winter. Das stelle man zusammen, nnd es wird sonnenklar, das der Winter und der folgende Frühling die Jahreszeiten sind, in welchen die meisten

dieser Menschen in asthenische Opportunität versetzt werden, dass es nichts als ein verjährter Schlendrian ist, die meisten Cataractblinden im Frühjahr zu operiren. Herr Richter (§. 200) selbst rathet, dass man rheumatische und gichtische Personen am besten im Sommer operire. Warum denn? weil, wird man sagen, in dieser Jahreszeit die Rheumatalgie und Gicht gemeiniglich solche Personen verschont. Aber dann frage ich: warum verschonte sie im Sommer? Und hier bleibt man entweder die Antwort schuldig, weil man nach einer blossen Wahrnehmung urtheilt, oder man hilft sich mit dem hypothetischen Gemeinplatze der freien Transpiration heraus. Und doch ist der Grund erfahrungsmässig anzugeben: er liegt in der verstockten Erregung durch Wärme und Licht, durch mässige Bewegung in freier, warmer Luft, durch ausgiebigern und appetitvollern Genuss der Nahrung u. s. f., die nur im hohen Sommer oder im Frühherbste zu Stande kommt. Alle alten Leute verfallen während dem Winter in asthenischen Erregungs-Zustand. Um sich zu erhohlen, und zwar nur einigermassen, bedürfen sie einiger Monate der Wärme und des Lichts im Sommer nebst einer freiern Bewegung, auch wenn sie übrigens mit keinem Lebensbedürfnisse zu kämpfen haben. Man wende das an auf Cataractblinde des höheren Alters, und wer sich dann nicht überzeugt, dass der Winter und das Frühjahr die ungünstigste Jahreszeit, dagegen der hohe Sommer und Frühherbst die günstigste Jahreszeit zur Operation ist, der ist keiner Ueberzeugung fähig.

## Ueber Depression und Extraction.

Der Methoden, die Cataracta zu beseitigen, gibt es zwei. Nach der einen wird die Cataracta von der Pupille weggerückt, bleibt aber näher oder entfernter

vom Boden. Nach der andern wird die Cataracta aus dem Auge hinweggenommen. Die erste Methode ist modificirt, entweder die Cataracta wird in den Boden des Auges herabgedrückt (deprimirt). Man heisst sie die Niederdrückungsmethode (depressio), oder sie wird zurückgelegt (reclinirt). Ich heisse sie Zurücklegungsmethode (reclinatio). — Die zweite Methode geht dahin, die Cataracta aus dem Auge hinweg zu nehmen, man heisst sie die Ausziehungsmethode (Extractio). Sie besteht in 3 Momenten, nämlich: die Hornhaut zu trennen, die Kapsel zu eröffnen und die Cataracta herauszunehmen.

## Kritik der Methoden.

Seit der Zeit, als die Ausziehungsmethode bekannt wurde, stritt man sich über den Vorzug der einen vor der andern Methode. Die sogenannten Depressores wussten nicht Nachtheiliges genug der Extraction vorzuwerfen, und die Extractores wussten nicht Mangelhaftes genug der Depression aufzubürden. Man findet durchaus, dass die Kritik immer einseitig ist. Gemeiniglich verstanden die Depressores nichts von der Extraction, d. h. sie hatten keine Fertigkeit in den zur Extraction erforderlichen Handgriffen, und extrahirten nie, selten und meistens unglücklich. Dagegen verhielt sich's genau so mit den Extractoren in Absicht auf die Prüfung der Depression. Auch sie hatten nicht Fertigkeiten genug zu deprimiren, für sie waren die Handgriffe der Extraction, wenn sie anders Fertigkeit genug hatten, bestimmter, genugthuender und dem Anscheine nach dem Patienten minder schmerzhaft: sie deprimirten nie, selten und meistens nicht glücklich. Da also selten oder nie ein operirender Arzt sich beider Methoden bediente, in beiden gleiche Fertigkeiten sich erwarb, mithin mit Beiden nie experimentirte; so muss-

ten nothwendig immer einseitige Resultate aus einseitigen Experimenten hervorgehen. Wer diese einseitige Resultate erfahren will, darf Pott, Bell, Richter u. a. m. nachlesen. Richter hat Alles, was man für die eine, oder die andere Methode sagen kann, in seiner Abhandl. vom grauen Staare von §. 352 — 356 in Kürze zusammengestellt. Wenn man aber Alles wohl erwägt, so weiss man eben so wenig nachher als vorher, ob man die eine, oder die andere Methothe vorziehen soll, und wann man die eine, und wann man die andere ergreifen soll. Er, der einst unbedingt (in seiner chr. Bibl.) gegen Pott für die Extraction eiferte, sagt §. 354. mehr zum Ruhme der Depression, als selbst Pott sagte.

Bei der Kritik beider Methoden nahm man von jeher einen ganz einseitigen Standpunkt, indem man immer suchte, welche Methode vor der andern einen Vorzug habe. Nie hätte man die Frage so stellen sollen, sondern allenfalls auf folgende Art. Z. B., gibt es Verhältnisse der Theile des Auges zu einander, und Verhältnisse des Organismus zu dem Auge, wo, vorausgesetzt, dass jede Operationsmethode mit der möglich grössten Kunstfertigkeit verrichtet wird, nur die Eine mit Ausschluss der Andern, das einzige Mittel seyn kann, das Sehvermögen auf die möglichst-beste Weise herzustellen? Schon dadurch würde man auf andere Antworten geführt worden seyn.

Ich habe seit mehrern Jahren, nachdem ich die erstern Jahre meiner Ausübung ausschliesslich und immer extrahirte, angefangen zu deprimiren. Ich bin vorzüglich durch das ungünstige Verhältniss durch Extraction der Operation in Spitälern zu den durch Extraction Operirten ausser den Spitälern darauf gebracht worden. Ich sah nämlich, dass sowohl in der Stadt, als in meiner Privat-Anstalt ohne Vergleich mehr sehend werden, als in dem Spitale. Ich wusste, dass weder in meiner Kunst-

fertigkeit noch in der Besorgung der Operirten ein Grund zu diesem Missverhältnisse war. Ich nahm wahr, dass die Patienten im Spitale durch das nothwendige Liegen in einer schlechten Luft, durch eine nicht gar zu zweckmässige Nahrung in merklich asthenischen Zustand verfielen, und dass sich sehr oft früher oder später Iritis und Atresie der Iris, oder wohl gar corruptive Eiterung des operirten Auges bildete, dass die Frequenz dieser Erscheinung sich darnach verhielt, ob ich ältere, mehr oder weniger schwächlichere, schlecht genährte Leute hatte. Ich wollte es aber versuchen, ob ich nicht ein günstigeres Verhältniss herausbringe, wenn ich jene Menschen, die vorzüglich in einer grossen Propension zur Asthenie oder gar in asthenischer Opportunität waren, nicht extrahirte, sondern deprimirte, und ich überzeugte mich vollkommen, dass die Depressionsmethode bei solchen Menschen das sichere Mittel sey, ihnen das Sehvermögen in einem gewissen Grade von Vollkommenheit zurück zu stellen, und jedes Jahr, als ich mehr deprimirte, ward das Verhältniss günstiger in den Spitälern. Ich dachte nun immer tiefer dem Grunde nach, der dieser Erscheinung unterliege. Es kann nicht in Abrede gestellt werden, dass die Extraction mit Verletzung eines minder delikaten Theiles verbunden ist, als die Depression. Aber dennoch zeigt sich unwidersprechlich, dass, wenn die Depression eine intensiv grössere Verletzung (in Absicht auf die unserer Vorstellung gemäss feiner organisirten und regbareren Theile) an sich ist, die Extraction eine extensiv grössere Verletzung nothwendig macht; ferner dass, wenn der Zutritt der Luft in die Cavität des Auges bei grosser Vulnerabilität, im Falle extrahirt wird, unvermeidlich ist, derselbe bei der Depression nicht wohl in Betrachtung kommt. Ich kann hier diesen Gegenstand nicht so verarbeiten, wie er's verdient. Aber wenn man wünscht, die Resultate meiner

Erfahrung über die eine und die andere Methode zu erfahren: so will ich sie mittheilen in 2 Sätzen:

A) Bei grosser Vulnerabilität des Organismus und bei wahrnehmbarer Zweckwidrigkeit der Form der Organisation des äusseren Auges (z. B. bei Flecken, Narben, Pterygien) ziehe die Depression der Extraction vor.

B) Bei geringer Vulnerabilität des Organismus und bei wahrnehmbarer Zweckmässigkeit der Form der Organisation des äussern Auges ziehe die Extraction immer der Depression vor.

Sind meine Resultate richtig: so folgt nothwendig, 1) dass jeder Augenarzt einseitig handelt, der nicht nach beiden Methoden zu operiren versteht; 2) dass nur jener Augenarzt eminent ist, der beide Methoden mit der grössten Kunstfertigkeit in gegebenen Fällen anzuwenden und auszuüben weiss; 3) dass jener Augenarzt, der bei gegebener Vulnerabilität des Organismus vermittelst der nothwendigen vulnerirenden Handgriffe dennoch die geringste Vulneration veranlasst, caeteris paribus der geschickteste seyn wird.

(Die Fortsetzung folgt im künftigen Hefte.)

# XXVII.

# Ophthalmologische Miscellen,

aus

fremder und eigner Erfahrung

mitgetheilt

vom

Herausgeber.

Brevis esse laboro.
Horat.

# Ophthalmopathologie.

## 21.

## Beitrag zur Lehre von dem psychischen Zustande Erblindender,

vom

Hrn. Prof. Dr. L. W. Sachs,
in Königsberg.

Der Herausgeber ersuchte in der Vorrede zu dieser Zeitschrift (S. 5.) seine verehrten Kunstgenossen von nah und fern ihre Aufmerksamkeit den psychischen Verhältnissen Erblindeter und Blindgeborner mehr, als es bis jetzt geschehen sey, zu widmen, da Arbeiten aus diesem Theile der Ophthalmologie eben so interessant als heilbringend seyn dürften. Diese Bitte hier wiederholend, wird er selbst es sich zur Pflicht machen, sobald seine Beobachtungen vervielfältigt seyn werden, hierüber Bericht zu erstatten, und kann den Lesern dieser Zeitschrift die erfreuliche Nachricht mittheilen, dass Herr Medicinalrath Ritter Dr. Clarus in Leipzig, diesem Gegenstand seine Aufmerksamkeit zulenkend, die Mittheilung seiner Beobachtung in diesen Blättern dem Herausgeber zugesagt hat. Derselbe verabsäumet indessen nicht, einige treffliche, aus der Natur-Beobachtung geschöpfte psychologische Bemerkungen über solche Kranke mitzutheilen, die durch

Amaurosis zu erblinden in Gefahr sind. Der Verfasser derselben ist der als Systematiker und philosophischer Denker berühmte Dr. Sachs in Königsberg. S. dessen Handbuch des natürlichen Systems der practischen Medicin, I. B. 2 Abth. S. 148. etc. Leipzig b. Voss 1829. in 8.

Der Gemüthszustand solcher Kranken ist gewöhnlich sehr gedrückt; obwohl sie Genesung dringend wünschen und begehren, sind sie dennoch für die tröstliche Zusprache wenig empfänglich, und selbst kleine Erleichterungen lassen sie doch nicht zur Hoffnung gelangen. Wie das äussere Auge, ist ihnen auch der Geist im Innern umnachtet und in Finsterniss gedrückt. Mürrisch, verdrüsslich und melancholisch tragen sie die Gegenwart sehr schwer, und sind ohne Zuversicht einer bessern Zukunft; jede Beschäftigung, auch die sonst liebste, wird ihnen nun bald lästig, nur von ihrer Krankheit mögen sie in der kläglichsten Art reden, gegen jede Tröstung unermüdlich und selbstquälerisch ankämpfend. Den Arzt empfangen sie gewöhnlich mit dem Gegenrufe: „es wird nicht besser". In dieser Weise verhält es sich namentlich, wenn beide Augen in demselben Krankheitsprozesse stehen. Die Dauer dieses zweiten Stadiums ist in der Regel sehr gedehnt. Im dritten Stadium, wo der allgemeine Gesundheitszustand allmählich zu seiner frühern Norm zurückkehrt, während nun das Auge als Sehorgan mehr und mehr ausscheidet, gewinnt auch der Gemüthszustand, wenn der Kranke sonst nicht zu den leidenschaftlich Bewegten gehörte, wiederum seine frühere gelassene Haltung und zwar eben durch ruhige Entsagung und Fügung.

Das Auge als Sehorgan wird nun völlig in Nacht und Finsterniss getaucht; auch die flüchtigen und subjectiven Farben- und Lichterscheinungen schwinden nun

immer mehr, eben so die Empfänglichkeiten für den Lichtreiz als solchen; die ganze Function im Organ erlöscht; es findet und hat seine Ruhe in der Finsterniss selbst. Dieser bestimmte Krankheitsprozess geht nun gänzlich zu Ende, und in dessen Stelle tritt ein der Art nach völlig verschiedener Krankheitszustand ein: Amaurose. Diese Veränderung des Wesens erfährt auch der Kranke in sich selbst; denn wenn er sonst in schmerzlicher innerer Zerrissenheit, zwischen sehnlichen Wünschen und untergrabender Bangigkeit schwebte, so empfindet er jetzt, die Grösse des Verlusts wohl erkennend, eine gelassene Ruhe, und dieses zwar nicht vermittelst einer durch die Reflexion zu Stande gekommenen Einsicht vernünftiger Fügung in die nöthigende Gegebenheit, sondern durch dasjenige, was selbst und wesentlich Ruhe ist; so empfindet das Gemüth überall stärkende Stillung, wo es aus einer innern Irrung erlösst wird; so das Auge, wenn es von den sonst erfreulichen Lichte geplagt worden ist, und nun in beruhigende und versöhnende Finsterniss eintreten kann.

## 22.

## Ueber die Heilung der Thränenfistel durch Hautüberpflanzung,

vom

Herrn Dr. Dieffenbach,

dir. Wundarzte des Charité-Krankenhauses und practischem Arzte in Berlin.

In mehrern Fällen, schreibt Herr Dr. Dieffenbach [1]), gelang mir bei der Behandlung der Thränen-

1) S. dessen chirurgische Erfahrungen, besonders über die Wiederherstellung zerstörter Theile des menschlichen Kör-

fisteln die Heilung der zurückbleibenden Fistelöffnung durch Aetzen, Scarificiren, ableitende und allgemeine Mittel, durch welche die Grundursache der Krankheit gehoben wurde. In andern blieb dagegen das Loch hartnäckig, ohne dass es mir gelingen wollte, es zu schliessen. Scarificirte ich seinen kleinen Rand, so besäumte sich dieser mit einem rothen, callösen Streifen; nahm ich die Ränder mit 2 concaven Schnitten weg, und legte ich eine feine Naht an, so kam, der sich stets durchdringenden Thränen wegen, keine Vereinigung zu Stande, die Nähte eiterten aus, und das Uebel war eher verschlimmert, als verbessert.

Ich weiss nicht, ob ein neuerdings gelungener Fall das Recht zur Aufstellung einer neuen Methode, nämlich zu der, der Verschliessung dieser Oeffnung durch Ueberpflanzung eines kleinen Hautstücks giebt. Das ganze Verfahren wird am deutlichsten, wenn ich den Krankheitsfall selbst beschreibe.

Frau v. Glasenapp war vor 6 Jahren in Berlin an einer Thränenfistel operirt worden. Die gehörige Erweiterung des Nasenkanals war zwar gelungen, die Schliessung des Thränensacks hatte jedoch durchaus nicht bewirkt werden können. Der Zustand der Kranken war also durch die Operation um Vieles verschlimmert, da die Thränen unaufhörlich aus der, eine kleine Linse grossen Oeffnung des Thränensack's abflossen. Seit jener Zeit hatte man fruchtlos mancherlei Versuche zur Heilung des Uebels angewendet, ohne dass sich der Zustand im geringsten besserte. Die Kranke entschloss sich daher zu einer zweiten Reise nach Berlin, und wurde durch den Herrn Dr. Schiffert jetzt an mich gewiesen.

---

pers nach neuen Methoden. II. Abthl. mit 21 lithographirten Abbildungen. Berlin b. Enslin 1830 in 8. p. 121.

Nach genauer Untersuchung des örtl. Uebels überzeugte ich mich bald, dass die gewöhnlichen Mittel, Aetzen, Scarificiren, verbunden mit dem Gebrauch innerer Mittel, die sämmtlich vergebens schon angewendet worden waren, auch jetzt eben so wenig Hülfe bringen würden. Der Umkreis der Oeffnung war roth, und verschwielt, das untere Augenlid und die Wange durch die Menge der abfliessenden Thränenfeuchtigkeit stets geröthet. Beim Sondiren fand ich, dass der Nasenkanal sich wieder geschlossen hatte. Ich machte daher den Anfang der Operation damit, dass ich denselben mit einer stumpfen Sonde wieder durchbohrte, worauf ich einen Bleidrath einlegte, dessen unteres Ende zum Nasenloche herausgeführt wurde. Nach der Entfernung des Drath's, 6 Wochen später, nahm ich die Schliessung der Oeffnung auf folgende Weise vor. Zuerst excidirte ich an dem innern Augenwinkel einen halbmondförmigen, einige Linien breiten Hautstreifen im Umkreise des Lochs, mittelst eines feinen Scalpells, machte dann auf der entgegengesetzten Seite der Oeffnung eine halbkreisförmige Incision, und bildete auf diese Weise einen ovalen Hautlappen von 3 Linien Breite und 4 Linien Länge, der an seiner obern und untern Spitze mit der Nasenhaut zusammenhing, und besonders durch die untere etwas breitere Brücke ernährt wurde. Diesen Lappen zog ich nun über die Oeffnung auf die Weise hinüber, dass sein hinterer Wundrand mit dem an der entgegengesetzten Seite des Loches in Berührung kam, wo er nun mittelst einer der feinsten Insectennadeln vereinigt wurde. Durch das Hinübergezogenseyn dieses Hautstückes entstand eine ziemlich grosse klaffende Wunde an dem obern Seitentheile der Nase, die ich zur Vermeidung aller auf den Lappen einwirkender Spannung vereinigen liess. Jetzt war die Operation beendet. Ich liess sogleich kalte Umschläge über das Auge machen.

Aus der engvereinigten Spalte quollen wider Erwarten keine Thränen hervor, eben so wenig auf der entgegengesetzten Seite, unter dem Lappen, denich absichtlich durch einen schmalen Streifen Zellgewebe in seiner Mitte auf dem Boden in Verbindung erhalten hatte, wodurch das Abfliessen der Thränen auf dieser Seite unmöglich gemacht worden war. Der Verbindungsstreifen des Lappens an seiner obern Seite hatte weniger den Zweck von hieraus für seine Ernährung zu sorgen, als viel mehr ihn gespannt zu erhalten.

Am Tage nach der Operation war der Lappen angeschwollen, und eben so wie die Umgegend, besonders das linke Augenlid geröthet. Am dritten Tage hatte die Geschwulst noch bedeutend zugenommen, und sich auch über das ganze Augenlid verbreitet, der Lappen war zwar stark angeschwollen, aber keine Besorgniss für sein Absterben vorhanden. Thränenflüssigkeit zeigte sich aber nicht in der Wunde. An diesem Tage zog ich 2 Nadeln aus, und liess mit den kalten Umschlägen fortfahren. Die Wunde an der Seite der Nase eiterte bereits. Bei meinem Besuche am nächsten Morgen fand ich den Zustand bedeutend verschlimmert, indem eine rosenartige Entzündung sich von den dickgeschwollenen und geschlossenen Augenlidern aus, über das halbe Gesicht und die Hälfte des Kopf's verbreitete, dabei fand ein allgemeines heftiges Fieber Statt. Ich zog heute die beiden letzten Nadeln aus, und war nicht wenig überrascht, als ich dieser bedeutenden Entzündung ungeachtet, die Wunde vereinigt fand, und keine Thränenfeuchtigkeit hervordringen sah.

Ich suchte nun durch äusserliche Anwendung von lauwarmen Fliederthee mit Bleiwasser, kühlenden Laxanzen, verbunden mit einer mageren Diät, bald möglichst die Entzündung zu heben, doch ging es damit sehr langsam, und die völlige Heilung erfolgte erst in

der dritten Woche, binnen welcher Zeit sich auch die Wunde an der Nase vollkommen geschlossen hatte. Die Kranke, welche ich schon vor längerer Zeit operirte, ist vollkommen geheilt, und nie hat sich ein Rückfall wieder gezeigt. Bei der Operation war Herr Stark zugegen, welcher auch zum Theil die Nachbehandlung besorgte.

## 23.

## Zur Lehre von der Amaurose in Folge organischer Fehler im Gehirne,

vom

Herrn Medicinalrath Dr. Andrae,
in Magdeburg*).

Ein noch nicht 30 Jahr alter Schriftsetzer litt seit 4 Jahren an Amaurose, die sich, angeblich nach starkem Tanzen und Erkältung des schwitzenden Kopfes allmählich ausgebildet hatte. Das Gesicht verlohr sich in einem immer dichter werdenden Nebel; kein Ungestaltetsehen, kein Funkensehen; Zufälle der Reizlosigkeit, keine Entwicklung von Blutgefässen; träge, mässig erweiterte, kreisrunde, etwas räucherichte Pupille. Periodisches, heftiges Kopfweh, besonders in der linken Seite über der Stirn; Schielen; die linke Augenbraune höher gezogen. Später Anfälle von Krämpfen in den Extremitäten mit Bewustlosigkeit, zuweilen unfreiwillige Ausleerung des Urin's und Stuhls, beständiges Gefühl von Taubheit in der linken Seite. Doch ging Patient noch am Tage vor seinem Tode aus. Dieser erfolgte des Nachts nach einen heftigen Krampfanfalle plötzlich.

*) S. dessen Auszug aus dem Medicinalberichte des Königl. Preuss. Medicinalcollegiums der Provinz Sachsen. 1830. Magdeburg in 8. p. 28. (Ist nicht im Buchhandel erschienen.)

Section.

Sehr dünner Schädel; der Schuppentheil des linken Schläfenbeins wie ein Kartenblatt. Der Kranke hatte ein Cauterium von Höllenstein nach Gräfe auf dem Scheitel gelegt, und oft noch geargwöhnt, die immer wachsenden Kopfschmerzen möchten von einer zu tiefen Einwirkung des Mittels herrühren. Es fand sich aber kaum in der Kopfschwarte eine Spur davon, im Schädel und innerhalb desselben gar nichts, was darauf hingedeutet hätte. Die Hirnhäute waren sehr blutreich, das Gehirn quoll stark hervor. Als man durch Horizontalschnitte bis in die Nähe der Decke des linken Seitenventrikels kam, hob sich dasselbe beträchtlich, platzte und es strömte eine grosse Menge ($11\frac{1}{2}$ Tassen voll) bräunlich-rothen, schmutzigen Wassers aus. Der linke Seitenventrikel übermässig ausgedehnt. Der ganze linke vordere Hirnlappen erstreckt sich weit über die Mitte nach der rechten Seite, beengte den rechten vordern Hirnlappen, und hatte diesen zum Theil aus seiner Lage gedrängt. Das Pavimentum besonders nach vorn zu, der gestreifte Körper und ein Theil des Sehhügels auf der linken Seite waren zerstört, und in eine gelbbräunliche, schmierige Masse verwandelt. Die Marksubstanz des ganzen linken Hirnlappens war viel dünner als im natürlichen Zustande, und zum Theil besonders nach unten zu, in jene gelbbraune Masse aufgelösst. In der Basis Cerebri erstreckte sich diese Entartung bis zur Glandula pituitaria herab, welche mit etwas bräunlichen Schmutz umgeben, und sehr klein war. Das Chiasma der Sehnerven zeigte eine auffallende Veränderung, es war bräunlich, sowohl auf der Oberfläche als im Innern, fast ohne Marksubstanz, platt, zusammengeschrumpft und wie durchlöchert. Eben so bei den Sehnerven, sowohl hinter dem Chiasma als bis zum Eintritt ins Auge, fadenartig,

nicht zum vierten Theil so dick, als im gesunden Zustande, nur Zellgewebe mit etwas bräunlicher, schmieriger Masse, keine deutliche Marksubstanz zeigend. Am dünsten der linke, welcher zugleich länger war, indem das Chiasma etwas nach der rechten Seite hinüber gedrängt lag. Der rechte Seitenventrikel war ebenfalls mit Wasser gefüllt, welches nur eine leise bräunliche Färbung hatte; er war indess weniger enorm ausgedehnt, und ohne Entartungen. Ein Auge herauszunehmen, wollten die ängstlich aufpassenden Angehörigen nicht gestatten.

Dieser Fall dürfte vielleicht dadurch von einigem Interesse seyn, dass er die von Beer aufgestellten diagnostischen Merkmale für die Amaurose aus organischen Fehlern des Sehnervens und des Gehirns nicht bestätigt.

---

## 24.

## Anfrage wegen Burgmann's und Blumenbach's Prolapsus oculorum,

vom

Herausgeber.

---

Burgmann schrieb eine, in Haller's auserwählten chirurg. Abhandl. (T. I. p. 253.) wieder abgedruckte Dissertation „de singulari tunicarum utriusque oculi expansione, quae in fure suspenso post mortem secuta est Rostock. 1829 in 4.“, die zu ihrer Zeit grosses Aufsehn erregte, und in der neusten Zeit durch W. Rau (über die Erkenntniss, Entstehung und Heilung der Staphylomen des menschlichen Auges, Heidelberg 1828 in 8.) wieder zur Sprache gebracht ward. Blumenbach hat ein ähnliches Phänomen beobachtet, denn es schreibt dieser grosse Naturforscher (Abhandl. der

physikalisch-medicinischen Societät zu Erlangen, 1810, I. B. p. 471.) im November 1808: „Gerade jetzt bin ich über einer kleinen Untersuchung eines wundersam abentheuerlichen prolapsus oculorum am Kopfe eines executirten Missethäters, gerade so, wie der den Burgmann beschrieben und abgebildet hat. Unser Archiater Brandis in Kiel führt in seiner Pathologie S. 250 den Fall als Phänomen der Congestion an. Aber der vom Pfahl genommene Kopf, den ich vor mir habe, ist von keinem Erhenkten, sondern von einem Enthaupteten.“ — Hat Blumenbach später seine Untersuchungen über diesen wunderbaren Zustand der Augen bekannt gemacht? Und wo? Der Herausgeber glaubt, dass am Ende dieses Phänomen durch eine starke Ausdehnung der Bindehaut herbeigeführt worden war. Ein interessantes Beispiel der Art ist erzählt in: Observations pratiques de differentes maladies par F. Bouttalz de Moscow, Dr. en med. et chirurgie Londres, 1801. p. 39. in 4. av. 3 planch. unter dem Titel: „Ausserordentliche Ausdehnung der Conjunctiva. (S. Himly's ophthalmologische Bibliothek, 1 Bd. 1 Heft, S. 157.) Dagegen kann er unmöglich der Ansicht Heinlein's beitreten (Bemerkungen über das Staphylom in den Abhandlungen der physikalisch-medicinischen Societät zu Erlangen, I. Bd. Frankfurth 1810 u. 4. S. 149), der Burgmann's Fall für eine „ungeheuere“ Ausdehnung der Cornea hält. A. G. Richter misst der Brugmann'schen Beobachtung keinen Glauben bei. (Richter Anfangsgründe der Wundarzneikunde Th. III. S. 155.)

## 25.

## Ueber den Orbiculus capsulo-ciliaris im menschlichen Auge,

von

Hrn. Prof. Johannes Müller,
in Bonn.

Ihre Abhandlung über den Orbiculus capsulo-ciliaris (Heft 1. p. 1.), schreibt der genannte Gelehrte an den Herausgeber, bespricht und beweisst einen sehr begründeten Gegenstand. Ich sah diese Fäden immer, wenn ich das Auge von hinten öffnete, den Glaskörper herausnahm, und nun an der Linsenkapsel zerrte.

# Ophthalmotherapie.

## 26.

## Die äussere Anwendung des Chlorkalks gegen Ophthalmia neonatorum und purulenta,

von

Hrn. Prof. Dr. Haase in Dresden, und dem Herausgeber.

Da wiederholte Beobachtungen mich überzeugten, schreibt[1]) Herr Prof. Dr. Haase, Director der Entbindungsanstalt in Dresden, dass die Augenentzündungen der Neugebornen, besonders häufig in denjenigen Wochenzimmern vorkommen, in welchen sich eine oder mehrere Wöchnerinnen befanden, deren Lochieen

1) Funfzehnter Jahresbericht über die Vorfälle im Dresdner Entbindungsinstitute etc. in der Gemeinsamen deutschen Zeitschrift für Geburtskunde, B. V, Heft 4. S. 637.

einen sehr starken und höchst unangenehmen Geruch verbreiteten, ohne dass dieselben an Leucorrhoe gelitten hatten, so entschloss ich mich, statt der bisher üblichen Räucherungen aus aromatischem Weinessige die Chlorkalkräucherungen, deren zerstörende Wirkung auf Contagien und Miasmen in neuerer Zeit so berühmt worden ist, in Anwendung zu ziehen. — Ausserdem dass ich also kleine Portionen des Chlorkalkes auf kleinen Tellern aus Steinguth in die Zimmer solcher Wöchnerinnen vertheilen liess, verordnete ich, dass die Augenlider sämmtlicher Kinder von der Geburt an, täglich zweimal mit einer Auflössung desselben in Aqua destillata (gr. IV. zu Unc. I.) befeuchtet wurden. Beides geschah mit auffallenden Erfolge; der üble Geruch in den Wochenzimmern verlor sich gänzlich und bei mässiger Stärke der Räucherungen ohne den geringsten Nachtheil für die Respiration der Wöchnerinnen. Zugleich nahm die Häufigkeit des Vorkommens jenes Augenleidens sehr ab, und wenn dasselbe bereits begonnen hatte, so wurde es dadurch bald beseitigt. Wo sich hierauf dennoch die Augenentzündung hartnäckiger zeigte, und diess wurde bisher nur bei solchen Kindern beobachtet, deren Mütter an bösartiger Leucorrhoe litten, liess ich anhaltend Compressen mit jener Chloralkalkauflösung befeuchtet, auf die Augenlider schlagen. Hier bewährte sich dieselbe sofort als wirkliches Heilmittel. Ergriff die Entzündung die ganzen Augenlider, wurde der Ausfluss blutig, serös, ichorös, so liess ich ein oder zwei Blutegel appliciren, worauf unter Fortsetzung jener Fomentationen der Ausfluss eine consistentere gutartige Beschaffenheit annahm, und die Entzündungsgeschwulst sich setzte. In keinem, der auf diese Weise behandelten Fällen, ging die Entzündung auf den Bulbus über, und die Heilung erfolgte schnell. Nur in einem Falle, wo die

Mutter an einer sehr übeln Leucorrhoe litt, dauerte dieselbe 3 Wochen. Es hatten sich Excrescenzen auf der innern Fläche des obern Angenlides gebildet, die nur dem Lapis infernalis wichen. Bei einem andern Kinde wurden dergleichen bereits beginnende Excrescenzen neben dem Gebrauche obiger Compressen durch wenigemal wiederholtes Eintröpfeln von Solutio argenti nitr. (grj. in Unc. I. Aquae destill.) sowohl mit als ohne Laudanum (drachm. dimid.) baldigst gehoben. Bereits haben Guthrie und Varlez den Chlorkalk gegen Augenübel, besonders Letzterer gegen Blenorrhoea purulenta der Kinder mit Nutzen gebraucht, und so kann ich den Nutzen desselben gegen die Augenentzündung der Neugebornen durch meine bisherigen Beobachtungen bestätigen. Wenn jene Männer noch innere Mittel gaben, so wurden dagegen von mir in den beobachteten Fällen durchaus keine innern Mittel angewendet. So glaube ich denn dieses Mittel, angegebenermaassen gebraucht, als schätzbares Präservativ und Heilmittel zugleich gegen dieses in den Gebär- und Findelhäusern so stationäre Uebel empfehlen zu können.

---

Herr Prof. Dr. Haase hat den Herausgeber mehrere Male erlaubt, die eben erzählte Anwendung des Chlorkalks in dem unter ihm stehenden Entbindungsinstitute zu sehen. Der Herausgeber der bis dahin, wie nachher, immer mit der gewöhnlichen Behandlungsweise der Ophthalmia neonatorum ausgekommen war, fand sich nicht veranlasst, in der Privatpraxis zum Gebrauch des Chlorkalks zu greifen, obgleich er überzeugt war, dass in Gebärhäusern, wo das Uebel so öfters epidemisch vorkommt, und durch das Zusammenleben vieler so kranker Kinder in einer Stube verschlimmert wird, als ein Hauptmittel anzusehen seyn dürfte. Nur glaube man nicht, dass das Uebel hierdurch gänzlich

unterdrückt, oder schnell beseitigt werden könne — nein es vermag dasselbe nur die bekannten Stadien der O. n. abzukürzen. — Einmal war ich jedoch in einem eigenthümlichen Falle von Ophthalmia purulenta genöthigt, den Chlor zu gebrauchen — und sah hiervon einen auffallenden glänzenden Erfolg.

Ich ward im Dec. 1830 in eine Familie gerufen, in der von sehr scrophulösen sechsjährigen Zwillingsschwestern, die Eine an einem bedeutenden Schleimabgange aus den Genitalien litt, von dem der Andern, durch den gemeinschaftlichen Gebrauch eines Waschschwammes etwas zwischen die Augenlider gekommen war. Die heftigste Blephoroblenorrhoea war die Folge hiervon, die unter grosser Geschwulst der Augenlider und unter der heftigsten Schleimergiessung, trotz der grössten Reinlichkeit und des innern und äussern Gebrauchs passender Heilmittel, einen langsamen Verlauf machte. Die beiden ersten Stadien schienen zu Ende zu gehen, allein die Absonderung eines dicken Schleims hielt in grosser, furchtbarer Menge an, und seit 8 Tagen hatte ich es nicht dahin bringen können, wegen einer furchtbaren Auflockerung der Conjunctiva bulbi die Cornea zu sehen. Der Krampf in den Augenlidern war furchtbar — das Kind gebärdete sich bei jedem Versuche, die Augenlider zu öffnen und zu reinigen, auf das Erschrecklichste — die copiöse Schleimabsonderung dauerte 14 Tage hindurch bereits fort — die gerühmtesten Mittel wirkten wenigstens nicht schnell genug für meine Wünsche, und für die oft zudringlichen Besorgnisse der Aeltern. Da hielt ich es für gut, den Chlor anzuwenden. Ich verschrieb Aquae chloricae ʒß. Aq. font. destill. ʒvj. liess hiermit die Augenlider fleissig waschen, und brachte dann und wann einige Tropfen zwischen dieselben. Schon nach 12 Stunden nahm der abgesonderte Schleim eine bessere Farbe an, am zwei-

ten Tage bildeten sich an der Stelle, wo die Chlorkalksolution hinwirkte, kleine Blätterchen — nach 4 Tagen war die Geschwulst verschwunden — die Schleimabsonderung hörte auf — das Kind öffnete die Augen — sie waren bis auf eine kleine macula corneae des linken Auges hell und frisch. —

Mehrere Wochen nach dieser Beobachtung las ich in v. Gräfe's und v. Walther's Journal für die Chirurgie etc. B. XIV. p. 618. dass Dr. Herzberg in Berlin, den Chlorkalk auf eine ähnliche Weise wie ich, gegen Ophthalmia neonatorum, purulenta etc. mit Nutzen angewendet hatte. Ueberdiess hat E. Gräfe alle Beobachtungen über die medicinische und chirurgische Anwendung des Chlorkalks neuerdings zusammengestellt, in welcher fleissigen und höchst nützlichen Arbeit der Gebrauch des Chlorkalks gegen Augenleiden nicht mit Stillschweigen übergangen worden ist[2]).

## 27.

## Professor Dr. Wutzer's in Halle Salbe gegen Photophobia scrophulosa.

Herr Prof. Dr. Wutzer in Halle empfiehlt[1]) gegen das genannte Uebel folgende Salbe:

℞. Extr. Hyoscyami gr. xij. — ℈j.
Butyri rec. insulsi ʒjj.

Hiervon wird täglich dreimal eine starke Erbse gross in der Gegend des Foramen supraorbitale und an der äussern Seite des obern Augenlides einzureiben. Statt des Bilsenkrautextractes wählt Prof. Dr. Wutzer

2) E. A. Gräfe etc. De calcariae chlorinicae natura et usu medico. Berlin in 8. p. 30.

1) Bericht über die medicinisch-chirurgische Klinik zu Münster. Münster 1830. in 8. S. 32.

bisweilen das der Belladonna, jedoch hat er durch dieses keinesweges eine kräftigere Wirkung gesehen. Derselbe hält diese Extracte vorzüglich dann indicirt, wenn bei einem geringfügigen Grade der Entzündung des Bulbus die Lichtscheu unverhältnissmässig beträchtlich ist, und ihr Ursprung daher sichtlich in einem Nervenleiden gesucht werden muss.

Der Herausgeber hat in den angegebenen Fällen die Wirksamkeit der hier angegebenen Salbe zu wiederholten Malen zu erproben Gelegenheit gehabt, denn auch er findet sich bei den häufigen Vorkommen der scrophulösen Ophthalmie in allen Formen zu Dresden und in dessen Umgegend oft in Verlegenheit, wenn ihn in gewissen Fällen selbst die bewährtesten innern und äussern Mittel im Stich lassen.

## 28.

## Desselben neue Praecipitatsalbe [1]).

Prof. Dr. Wutzer hatte die Erfahrung gemacht, dass von manchen Individuen bei Augenleiden, gegen welche Augensalben sonst indicirt sind, mit Fett bereitete Salben nicht vertragen werden; er nennt hier vorzüglich scrophulöse. Ihm erwiess sich in solchen Fällen ein dicker Gummischleim als Constituens nützlicher. Da aber, setzt der genannte Arzt a. a. O. hinzu, die mit Gummischleim bereiteten Salben durch Verdunstung des Wassers leicht eintrocknen, so ist ihre richtige Handhabung manchen Kranken schwer begreiflich zu machen. Er lässt mit 2 Drachmen eines solchen Constituens 2, 3, 5 bis 10 Gran rothen Praecipitats mischen.

1) Ebendaselbst S. 34.

## 29.

## Ueber die Wirkung des Bärenfettes gegen Hornhautflecken und des Olei Jecoris Aselli gegen gewisse Ophthalmieen.

vom

Herausgeber.

Im Frühjahre 1830 erhielt die königl. Thierarzneischule zu Dresden einen wahrscheinlich durch Blausäure, in der v. Aaken'schen Menagerie, die sich zu der Zeit in Berlin befand, getödeten Bären.

Da man das Fett desselben zerliess, benutzte ich die Gelegenheit, das in der ältern Zeit als Augenmittel hochgerühmte, und in der neuern Zeit wieder empfohlene, Bärenfett gegen Hornhautflecke zu prüfen. Das stets flüssige, thranähnliche, helle Fett liess ich vermittelst eines Pinsels, anfangs Einmal, später Zweimal des Tages, zwischen Augen und Augenlider bringen, und zwar in 3 passenden Fällen von leucomatösen Hornhautflecken. Obgleich das Mittel über 6 Wochen hindurch mit der grössten Pünktlichkeit gebraucht ward, sah ich doch keinen Erfolg von demselben. Die Kranken empfanden jedes Mal nach der Anwendung einen heftigen Schmerz im Auge, das in seiner Conjunctiva bei der Untersuchung in dieser Zeit auch jedes Mal sehr geröthet erschien, der Schmerz verlor sich jedoch ziemlich schnell, und ward nicht gegen das Ende von jener angenehmen Wärme verdrängt, die man bei der Anwendung der Opiumtinctur auf das Auge constant wahrnimmt.

Mit dem schönsten Erfolge habe ich dagegen das Oleum Jecoris Aselli zu 2 bis 5 Esslöffel täglich dann gebraucht, wenn ich es mit hartnäckigen Entzündungen in der Conjunctiva corneae, die sich der

pannösen Degeneration näherten, zu thun hatte, es mochte die Ursache scrophulös, rheumatisch, psorisch, oder überhaupt dyscrasisch seyn. Kam hierzu noch eine Neigung zu Knochenleiden, z. B. zu Rhachitis, so besserte sich unter dem Gebrauche des genannten Mittels die ganze Constitution und auch das Auge, und war dieses eingetreten, so beschleunigte die örtliche Anwendung einer Verbindung von Tinct. Opii ʒj. und Extr. Belladonnae gr. jj. die Wiederherstellung. Noch vor wenigen Wochen habe ich auf diese Weise ein Individuum geheilt, welches Jahre lang umsonst selbst bei Meistern unsrer Kunst Hülfe gesucht hatte.

# Kritischer Wegweiser

## auf dem Gebiete der neuesten

# ophthalmologischen Litteratur.

Summa premo vestigia rerum.
Virgil.

---

Der Herausgeber wird es sich zur Pflicht machen, diesen kritischen Wegweiser sicher und unpartheiisch zu erhalten. Nur erwarte der geehrte Leser hier keine weitläufigen Auszüge! Summa premo vestigia rerum ist ja das Motto! Es wird von den Verlegern ophthalmologischer Schriften abhängen, ob dieser Wegweiser immer auf das Neueste wird hinzeigen können.

# Kritischer Wegweiser

durch die Gebiete der medicinisch-

# ophthalmologischen Literatur.

## Höhere Physiologie des Auges.

1.

Das Sehen, seinem äussern Processe nach entwickelt von Dr. Alexander Hueck (wo?) Riga bei J. J. Deubner, Göttingen in der Dietrich'schen Buchhandlung. 1830, in 8. S. 146.

Der Verfasser dieser Schrift ist dem Ophthalmologen bereits auf das Vortheilhafteste durch eine gründliche ophthalmologische Dissertation bekannt (De mutationibus oculi internis Dorpat. 1826.); sonach stand von ihm zu erwarten, dass er nichts Gewöhnliches in seinen künftigen Arbeiten leisten würde. Die vorliegende Schrift beweisst, dass ihr Verfasser diese Erwartungen erfüllt hat, denn sie zeugt von vielen Versuchen, die nur durch Beharrlichkeit und Fleiss angestellt werden konnten, und die nur durch die tieferen Reflexionen ihres Urhebers zu den hier aufgestellten Resultaten führten! Rec. kann denjenigen, die sich für die höhere Physiologie des Auges interessiren, eine schöne Ausbeute von der Lectüre dieser scharfsinnigen Schrift versprechen, durch die sich ihr Verfasser einen Platz unter den selbstständigen Forschern auf diesem Gebiete der Physiologie erworben hat.

---

## Vermischte ophthalmologische Schriften.

2.

Scriptores ophthalmologici minores, volum. III. edid. Justus Radius Phil. Med. et Chir. Dr.

in Acad. Lipsiensi Prof. etc. c. tabula aenea. Lipsiae sumtibus Leopold Vossii. 1830. in. 8. p. 217.

Rec. hat bereits an einem a. O. dem Unternehmen, dessen dritten Band wir hiermit anzeigen, das verdiente Lob ertheilt. Die vorliegende Abtheilung enthält folgende verschiedene ophthalmologische Arbeiten: Schopenhauer „Theoria colorum physiologica. Berolini. Molinari De scleronyxidis sequelis eorumque cura. Ticini Regii 1823. (Sehr wichtig.) Gambarini observationes in nuperam myopiae aetiologiam dynamicam. Mediolani 1827. Sodann Auszüge aus folgenden Dissertationen: C. Schreiber. Marburgi 1824. De morbis choroideae. La Harp. De longitudine latitudine et directione canalis nasalis. Göttingae 1827. F. L. Kersten. De dacryolithis s. potius rhinolithis. Berolin. 1828. P. Backhausen. De regeneratione lentis crystallinae. Berolini 1827. in. 8. J. Jacobson. Conjunctivae inflammatio impetiginosa. Berolini 1829. in 8. H. I. E. Richter. Comment. enarrans tres hemeralopiae congenitae casus. Jenae. 1828. in 4.

Es wird bei einer ununterbrochnen Fortsetzung, an der weder der Fleiss des Herausgebers, noch das nützliche Streben des Verlegers zweifeln lassen, diese Sammlung nach und nach eine oft gefühlte Lücke in der ophthalmologischen Litteratur ausfüllen. Möchte es dem Herrn Herausgeber gefallen, die sehr seltnen Tübinger Dissertationen, die von Autenrieth erfundene und von Rec. wieder angeregte Sclerectomie betreffend, von Schmid, Mösner etc. in den vierten oder fünften Band aufzunehmen. Sie werden so oft citirt, und sind weder im Buchhandel, noch auf andern Wegen aufzutreiben! Ueberhaupt dürfte es gut seyn, wenn in den nächsten Bänden seltne und werthvolle kleine ophthalmologische Schriften aus älterer Zeit aufgenom-

men würden, da durch die grosse Betriebsamkeit des deutschen Buchhandels, und durch die vielfachen Verbindungen zwischen den deutschen Universitäten jetzt neu erscheinende Inauguraldissertationen leicht zu erhalten sind.

Ein sehr genauer Index beschliesst diesen Band, der Hrn. Dr. Dieffenbach in Berlin dedicirt ist, und der hinsichtlich der Ausstattung nichts zu wünschen übrig lässt. Es ist ja ein Verlagsartikel von Leopold Voss in Leipzig.

## Ophthalmopathologie.

3.

Bericht über die medicinisch-chirurgischen Klinik zu Münster, für den Zeitraum vom Frühjahr 1825 bis dahin 1830. v. Dr. Wutzer, ordentl. öffentlichem Professor der Chirurgie und Director des chirurgischen Clinicum's der medicin. Facultät der königl. Universität zu Halle (zeitherigem Director der Klinik zu Münster etc.). Mit 7 Tafeln und einer Steindruck-Tafel. Münster 1830, in Commission der Cappenrath'schen Buch- und Kunsthandlung, in 8. p. 104.

Dieser Bericht verbreitet sich mit grosser Vorliebe über die Behandlung der Augenkrankheiten im Klinikum zu Münster, vom Frühjahr 1825 bis dahin 1830. Wir empfehlen die Lectüre dieses Berichts Allen, die sich für die Ophthalmologie interessiren, da er in dieser Beziehung sehr vieles Interessante und manches Neue enthält, von dem wir Einiges in den ophthalmologischen Miscellen mitgetheilt haben. Sehr wichtig scheinen ferner Rec. die Bemerkungen über Blepharitis contagiosa, über die verschiedenen Ophthalmieen u. s. w.

4.

De praecipuis corneae morbis. Prolusio Academica, qua diem 27. Juni 1830. cum Regia Universitas Hun-

garica Pesthinensis quinquagesinum instaurationis annum solenni ritu celebraret, recolit Joh. Theophilus Fabini. Med. Dr., Artis ocularis Magister, in Reg. Universitate Pesthinensi Prof. pub. ordinar. Budae. in 8. p. 60.

Des Verfassers Absicht war, laut Vorrede, seine Beobachtungen und Erfahrungen über die vorzüglichen Krankheiten der Hornhaut in diesem Schriftchen ohne litterarischen Prunk bekannt zu machen. Er handelt von der Keratitis (B. 6—14.), von den Wunden der Hornhaut (S. 14—22), von den Verdunklungen derselben (S. 22—31.), vom Onyx (S. 31—33), von den Narben der Cornea (S. 33—35.), vom Staphylom (S. 36—52.), vom Staphyloma corneae pellucidum (S. 52—54.), vom Pannus (S. 54—60). Neues findet sich weniges in dieser Abhandlung, dagegen wird das Bekannte häufig durch die Beobachtung des Verfassers bestätigt und berichtigt, und es gewährt auf diese Weise das fliessend geschriebne Werkchen Genuss und Belehrung. Sehr treu ist die Schilderung der scrophulösen Hornhautentzündung. Rec. hat gegen sie sehr häufig die Terra ponderosa mit grossem Glück angewendet, und sah auch dann und wann von der Belladonna innerlich gebraucht entschiedenen Nutzen. Wichtig ist die Beobachtung des Hrn. Prof. Fabini, dass er in Folge der Keratitis den Ochlodes, das sogenannte Staphyloma pellucidum entstehen sah. (S. 9.) Die Lehren von den Wunden der Hornhaut und dem Heilprocess derselben bedarf noch grosser Aufklärung. Diese kann nur selten durch die Beobachtung verwundeter Hornhäute menschlicher Augen erlangt werden — sonach würde es verdienstlich seyn, eine Reihe von Versuchen an Thieraugen zu machen! Es wäre dieses eine schöne Aufgabe für einen Candidaten zur Ausarbeitung einer Inauguraldissertation, die den doppelten Vortheil

physiologischer Forschung und operativer Ausbildung gewährte! Sehr wahr sagt der Verfasser vom Staphyloma corneae: „Staphyloma corneae fere promtius in praxi cognoscitur, quam verbis definitur," allein es wird durch pathologisch-anatomische Forschungen auch hier nach und nach die wünschenswerthe Aufklärung kommen! Gegen das Staphyloma pellucidum corneae kennt der Verfasser kein Heilmittel. Die von Jäger in Wien vorgeschlagene und geübte Einimpfung von Schleim, der aus Augen genommen ist, die von einer Ophthalmo-blenorrhoea catarrhalis ergriffen sind, in solche Augen, die an pannus leiden, um hierdurch eine wohlthätige entzündliche Reaction herbeizuführen, verwirft Dr. Fabini. Er sah auch nie Nutzen von der Durchschneidung varicöser Gefässe beim pannus, oder von der partiellen Exstirpation dieses Uebels. Dagegen macht er darauf aufmerksam, dass öfters hartnäckige panni durch sarcomatöse oder granulirende Metamorphose der innern Fläche der Augenlider unterhalten werden, und zu weichen beginnen, wenn jene entfernt sind.

5.

C. A. Kuhl, Prof. ord. publ. Chirurg. in Universitate Lipsiensi. Programma continens „Quaestionum chirurgic. particula v. Inest." De prognosi in morbis chirurgic. cautissimé sistenda. Part. I. Lipsiae 1830. 4.

Es ist nicht zu läugnen, dass die Heilkraft der Natur in ophthalmologischer Hinsicht nur sehr selten die Aufmerksamkeit der Aerzte in Anspruch genommen hat. Dieses ist jedoch überhaupt, besonders aber in einer Zeit zu wünschen, wo von Greiner, Jahn, Eggert u. A. die Autocratie der Natur im Allgemeinen mit eben so grossem Fleisse, als schönem Erfolge wissenschaftlich und practisch bearbeitet worden ist! Ein

schöner Gegenstand zu einer Probeschrift für einen jungen kenntnissvollen und belesenen Arzt! Prof. Dr. Kuhl giebt in dem genannten Programm einen schönen Beitrag zur Aufklärung dieses Gegenstandes. Es ist in kurzem Folgendes:

Eine 59jährige gebildete Dame in Leipzig ward auf beiden Augen von einer Cataract befallen. Dr. Kuhl operirte das linke Auge durch die Extraction am 14. August 1813. Die Kranke sah gleich nach der Operation, erblindete jedoch bald durch Verdunklung der hintern Kapselwand. Am 11. Oct. d. J. zerstörte Dr. Kuhl die verdunkelte Kapselwand durch die Scleronyxis. Es bildete sich hierauf ein Hypopyum. Dieses heilte, jedoch blieb Synizesis pupillae. Die Kranke bat nochmals um eine Operation. Dr. Kuhl machte am 13. März 1814 die Beer'sche Iridectomia. Allein es entstand Exsudat, und am fünften Tage nach der Operation war sonst keine Spur mehr von einer künstlichen Pupille sichtbar. Die Kranke litt viel in Folge heftiger Entzündung des Auges, die durch die arthritische Constitution verschlimmert ward. Nichts desto weniger verlangte nach beseitigter Inflammation die Blinde nochmals eine Operation. Dr. Kuhl machte am 9. Juni 1814 die Iridodialyse an der Nasenseite des Auges mit dem schönsten Erfolg. — Allein auch jetzt trat eine Entzündung unter den furchtbarsten Martern der Kranken auf, und es entstand abermals Synizesis. — Am 25. Septbr. desselben Jahres besuchte die Unglückliche den Dr. Kuhl, ohne Führer — sie sah. — Sie hatte, nachdem sie 5 Wochen hindurch ein heftiges Jucken im Auge empfunden, einen starken Thränenfluss erlitten, und hierauf war die vorher dichte Finsterniss nach und nach verschwunden, und eine bedeutende Sehkraft eingetreten, deren sich die Kranke bis zu ihren Tode, 13 Jahre hindurch, zu erfreuen hatte.

Am Auge war nichts krankhaftes wahrzunehmen; die neue Pupille war rein, die Cornea hell, das Auge ohne Lichtscheu, die Augenlider ohne Geschwulst! —

Es ist zu bedauern, dass der tiefgelehrte Herr Verfasser keine Epikrise hinzufügt.

6.

Dissertatio medica de Corneitide scrofulosa, quam etc. pro summis in medicina et chirurgia honoribus juribus et privilegiis in litterarum universitate Jenensi obtinendis d. II. m. Dei. MDCCCXXX. publice defendit Robertus Froriep, Dr. med. et chirurg. Bonensis, Professor medic. extraordinarius designatus Jenensis. Accedit Tab. iconum. Jenae 1830. p. 18. in 4.

Diese Habilitationsschrift ist ein neuer Beweiss von dem Fleisse, dem Beobachtungstalente, und der grossen Kunstfertigkeit im Zeichnen, die viele unsrer Leser an Hrn. Prof. Froriep in seinen Schriften über die Semiotik der Zunge, und die Ligaturstelle der Gefässe kennen gelernt haben. Der Gegenstand, der hier abgehandelt wird, betrifft eine eigenthümliche Art von Augenentzündung, die der Verfasser scrophulös nennt, deren Sitz er in der Cornea annimmt, (Keratitis, durchaus nicht Corneitis) und deren Allgemeincharacter er in sehr schön ausgeführten, gut gestochenen und sauber illuminirte Abbildungen erläutert. Rec. wird auf das hier besprochene Augenleiden, welches Prof. Froriep nicht abgeneigt ist, für ein und dasselbe mit der von Rec. zuerst beschriebene Entzündung des Orbiculus ciliaris zu halten, später ausführlich zurückkommen, und empfiehlt diese Abhandlung Allen, die sich für das Fortschreiten der Ophthalmiatrik interessiren.

7.

Dissertation sur le Fngnus médullaire de l'oeil. Thèse presentée et soutenue à la Faculté de médécine de

Paris le 24. août 1830. par F. F. Bauer de Mülhouse, Depart. du haut-Rhein Dr. en médécine. à Paris de l'imprimerie de Didot le jeune 1830. in 4. p. 4. avec 1 Planche.

Dr. Bauer aus Mühlhausen im Elsass, ein Schüler der berühmten, aus lauter Meistern in ihren Fächern bestehenden Facultät zu Heidelberg, ambirte die Summos honores in medicina an der Universität zu Paris, und schrieb desshalb diese Dissertation. Obgleich in französischer Sprache verfasst, kann sie die deutsche gründliche Untersuchungsweise nicht verläugnen. Sie enthält alle bis jetzt bekannt gewordenen Untersuchungen und Meinungsverschiedenheiten der Autoren über den Fungus medullaris bulbi, und die Erzählung von 5 Krankheitsfällen, die der Verf. Hrn. Geheimhofrath Chelius verdankt. Die Schrift macht dem berühmten Lehrer, auf dessen Veranlassung sie geschrieben ward, wie ihrem Verfasser alle Ehre. Eigenthümliche neue Ansichten gewährt sie jedoch nicht. Refr., der so gern lernt, vermisste eine Kritik seiner Ansicht, die er in Hecker's Annalen (B. XI. St. 1.) dahin über dieses Uebel aussprach: dass er es für den örtlichen Ausspruch einer allgemeinen tuberculösen Dyscrasie hielt. Rec. hat seit jener Zeit durch pathologisch-anatomische Untersuchungeu sich von der Richtigkeit jener Ansicht überzeugt, und Hr. Dr. Schön in Hamburg schrieb ihm vor kurzem, dass auch er jetzt nach reiflicher Erwägung diese Meinung theile.

Hrn. Dr. Bauer's Schrift wird gewiss dazu beitragen, in Frankreich die Forschungen deutscher und überhaupt fremder Aerzte über den Fungus medullaris bulbi bekannter zu machen. Die beigegebene lithographirte und illuminirte Tafel enthält Copieen der Abbildungen vom Augenschwamm, die Chelius und Panizza bekannt gemacht haben.

8.

Riflessioni sulla Trichiasi, sulla Distichiasi e sull' Entropio avuto particulare riguarvo al Medoti die Jaeger e di Vacca, di France Flarer, Milano 1828. in 8.

Der Autor dieses 95 Seiten starken Schriftchens, welcher seit mehreren Jahren Professor der Augenheilkunde zu Pavia ist und dessen Geschicklichkeit jährlich gegen 1500 Augenkranke aus allen Theilen Italiens seiner Beobachtung zuführt, beurtheilt hier eine Krankheit des Augenlids, welche seit Celsus bis zu uns her immer ein Vorwurf der Chirurgie geblieben ist. Erst seit eine bessere Diagnose den Unterschied zwischen symptomatischer und idiopathischer Trichiasis aufgestellt hat, ist die Heilung möglich geworden, die Menge der oft grausamen Heilverfahren ist verschwunden, und hat angenehmerem Platz gemacht.

Die symptomatische Trichiasis entsteht bekanntlich dann, wenn die richtig gestellten Augenlidhaare gegen den Augapfel gewendet werden. Flarer führt 9 Umstände an, die diess vermögen können, nämlich:

1) Erschlaffung der Integumente des Augenlids und Entropium.
2) Anfangendes Entropium und Ptosis.
3) Krankhafte Richtungder Cilien bei normalem Standpunkte derselben, aber durch Schleim zusammengebacken und gegen den Bulbus gewendet.
4) Anschwellung und andere Fehler des äussern Randes des Augenlids.
5) Schwäche und Lähmung des Musc. levator. palpebrar.
6) Balggeschwülste auf dem Palpebral-Rande.
7) Kallose Geschwulst in Folge einer Entzündung der Conjunctiva.
8) Anwachsung des Palpebral-Randes.
9) Narben auf dem äussern Palpebral-Rande, nach Wunden, Verbrennungen, Geschwüren u. s. w. entstanden.

Die idiopathische Trichiasis hat schon Celsus richtig definirt. Zu ihr gehören die Distichiasis, die Trichiasis mit Entropium aus Einschrumpfung des Tarsus entstanden, die Trichiasis idiopathica aus fehlerhaften Ciliar-Stand und Richtung derselben.

Den Schluss macht die Geschichte der Operationsarten, die Wurzeln der Cilien zu zerstören und ihre Wiedererzeugung zu verhindern:

1) Zerstörung der Wurzeln der Cilien mit dem glühenden Eisen.
2) Diese durch kaustische Mittel.
3) Durch Ausschneiden derselben mit sammt dem Tarsus.
4) Die Abschneidung des Hautrandes des Augenlids und des die Haare enthaltenden Zellengewebes.
5) Abtragung eines triangularen Stückchens der die Wurzeln der Cilien enthaltenden Haut.
6) Vacca's Methode.

Ein vollständiger Auszug dieser Schrift, auf deren Reichhaltigkeit diese Anzeige nur aufmerksam machen soll, wird dem Leser an einem a. O. vorgelegt werden.

Dr. Ruppius.

---

## Lehre von den Augenoperationen.

### 9.

Specimen inaugurale de nova coreoncii forma. Seu de instrumento in iridodyalisis operatione adhibendo a me proposito novo. auct. C. C. Fr. Gruelmann Brunssicensi. Gottingae in 8. c. t. aenea p. 23.

Abermals ein Coreoncion! Es geht mit den Coreoncien wie mit den Lithotomen! Quot chirurgi, tot coreoncia! Jedoch ist der Mechanismus des Gruelmann'schen Coreoncions einfach und ziemlich sicher. Die Erfindung verdient Lob. Auch hier liegt natürlich die Idee zum Grunde, das Häckchen beim Herausziehen aus der vordern Augenkammer unschädlich zu machen.

### 10.

Commentatio de Coremorphosi, auctore Christiano Heiberg. Med. Dr., in Universitate regia Friderieiana Lectore, et in nosocomio Norvegiae publico medico subsidiario. Christianiae MDCCCXXIX. Typis Christophori Gröndahl, in 8. p. 262.

Ein mit grossem Fleisse verfasstes und in gutem Latein geschriebenes Werkchen, welches hinsichtlich der Genauigkeit der litterarischen und historischen An-

gaben und hinsichtlich der Kritik fast nichts zu wünschen übrig lässt. Der Verf. musste die deutsche Litteratur recht gründlich studieren, in der er zur Bearbeitung seines Gegenstandes sehr schöne und gründliche Vorarbeiten fand, und mit Umsicht benutzt hat. Dadurch ist aber auch die Abhandlung zu einem unentbehrlichen Buche für jeden wissenschaftlichen Ophthalmologen geworden. Ungern hat Rec. pathologisch-anotomische Untersuchungen solcher Augen vermisst, die entweder die Coremorphose indiciren, oder erlitten haben! Hier ist noch sehr Vieles zu suchen und hoffendlich auch zu finden! Eine eben so nützliche als elegante Zugabe würde eine bildliche Uebersicht aller zur Coremorphose angegebenen Instrumente gewesen seyn, wie sie von Froriep in seinen chirurgischen Kupfertafeln und A. D. Krohn in Dissert. De Iridodialysis operatione instrumentisque in ea adhibendis, Berolini 1826. in 4. gegeben haben.

11.

Fridericus Philippus Ritterich. Phil. Med. et Chirurg. Dr. Prof. Ophthalm. extr. des. instituti ophthalm. medic. primarius, ad orationem solemnem, qua Professoris Ophthalmiatriae extraordinarii munus. d. XXIV. m. April A. C. MDCCCXXX. illustr. Ict. Ordinis concessu in auditorio jurid. hora IX. auspicabitur, observantissime invitat. Inest „Enumeratio instrumentorum ad tollendam canalis nasalis obstructionem auferendasque molestias hanc obstructionem excipientes, commendatorum et depictorum". c. tab. II. lithographic. Lipsiae, in 4. p. 15.

Dem Kenner der ophthalmologischen Litteratur ist es nicht entgangen, dass diese nach und nach in den Besitz einer Reihe von Dissertationen gekommen ist, welche eine historische und bildliche Uebersicht der einzelnen Augeninstrumente geben. So haben Seiler und Bachmann die Staarmesser, Refr. die Staarnadeln, v. Froriep, Krohn die zur Pupillenbildung erfundenen Instrumente, Schmidt die für die Exstirpation des Bulbus bestimmten Messer beschrieben und abgebildet. Herr Prof. Ritterich giebt in der vorliegende Schrift eine vollständige Aufzählung, deutliche Beschreibung

und gute Abbildung aller der Instrumente, die für die Wegbarmachung des Nasenkanals bestimmt sind — sonach bleibt nur noch eine ähnliche Arbeit über die Augenlidhalter, Augenpincetten und Augenskalpells übrig, (die Refr. recht bald ausgeführt zu sehen wünscht) wenn der Apparat zu einem allgemeinen Augeninstrumentarium vollständig seyn soll.

## Litterarische Notizen.

Nach dem allgemeinen Bücherverzeichniss der Ostermesse 1831 sind folgende neue ophthalmologische Schriften erschienen:

Fabini, J. W., Doctrina de morbis oculorum. Editio altera, denuo elaborata. 8. maj. Pesthini Wigand.

Fabini, F., Pflege gesunder und kranker Augen. Für Nichtärzte. Pesth, in 8.

Hiort, J. J., De Functione retinae. Part. I. II. c. t. tab. aen. colorat. 8. Christianiae. (Lipsiae Bartt. Commission.)

Schmidt, Chr. Helw., Descriptio ichthyosis corneae congenitae in virgine. tab. III. lapid. inscript. illustrata Fol. maj. Bremae Heyne.

Von ophthalmologischen Schriften, die bald erscheinen werden, sind genannt

Beck, K. J., Handbuch der Augenheilkunde zum Gebrauch bei Vorlesungen. Zweite verb. und verm. Auflage mit einem ophthalmologischen Atlas nach Originalzeichnungen. gr. 8. Heidelberg bei Groos.

Lawrence, W., Abhandlung über die venerischen Augenkrankheiten a. d. E. Weimar. gr. 8.

Mackenzie, W., Vollständige practische Abhandlung über die Krankheiten des Auges a. d. E. gr. 8. Weimar.

## Correspondenznachrichten, die Ophthalmologie und Ophthalmologen betreffend.

Herr Dr. Schön in Hamburg ist Mitdirector einer daselbst zu errichtenden Blindenanstalt geworden. Die kaiserliche naturforschende Gesellschaft zu Moskau hat denselben zu ihrem Mitgliede ernannt.

Der Herausgeber dieser Zeitschrift ist von der physikalisch-medicinischen Gesellschaft zu Erlangen zum correspondirenden Mitgliede ernannt worden.

# XXVIII.

# Die Cataracta,

eine

## Abhandlung

aus den hinterlassenen Papieren des weiland

**Dr. Johann Adam Schmidt,**

Oestr. k. k. Rath's, Stabsfeldarzt's und Professor's a. d. k. k. med.-chirurgischen Josephsakademie zu Wien,

herausgegeben

vom

**Herrn Dr. B. Eble,**

K. K. Oberfeldarzte und Prosector a. d. med.-chirurgischen Josephs-Akademie in Wien.

---

(Fortsetzung der S. 399 im III. Heft abgebrochenen Abhandlung.)

## Stellung des Patienten und Vorrichtung zur Operation.

Beide Methoden haben die Vorrichtungen zur Operation mit einander gemein. Sie bestehen darin: 1) Furcht von dem zu Operirenden und alle schwächende Schädlichkeiten überhaupt fern zu halten; 2) das gehörige Licht zu wählen; 3) den zu Operirenden und sich selbst bequem zu stellen; 4) die Augenlider ge-

hörig fest zu halten; 5) das Auge selbst so viel möglich zum Stäthalten zu bringen.

1) Aufheiterung des Gemüthes des Patienten.

Die Furcht ist bekanntlich eine schwächende Schädlichkeit, die vorzüglich bei sehr erregbaren Personen allerlei spastische Bewegungen veranlassen kann, wodurch die Operation ausserordentlich erschwert wird. Ueberdies verdirbt sie Esslust und Schlaf, und führt auch dadurch zur directen Schwäche, wodurch die Vulnerabilität vergrössert wird. Es gehört zum Savoir faire des operirenden Arztes, solche Patienten in immer heiterer Gemüthsstimmung zu erhalten, ihnen die Operation so unbedeutend als möglich vorzumalen, sie Tag und Stunde nicht wissen zu lassen, alle feierlichen Vorbereitungen zu unterlassen, und so wie von ungefähr mit ihnen an die Operation zu gehen.

2) Wahl des gehörigen Lichtes.

Eine Sache von Wichtigkeit ist's für den Arzt, in einem Zimmer zu operiren, das gehörig erhellet ist, und zugleich dem Patienten und sich so zu stellen, dass er stets ein gleiches Licht hat. Zu viel Licht und zu wenig Licht, Licht durch Wiederschein, gerade einfallendes Licht erschweren die Operation, und sind schon oft für Patienten von traurigen Folgen gewesen. Nie darf man den Patienten so stellen, dass er gerade dem Fenster gegenüber sieht, immer muss man denselben mit einer Seite gegen das Fenster richten, so dass das Licht gleichsam schief über die Nase einfällt, damit, wenn der Arzt sich nun gegenüber stellt, er sich selbst kein Licht abhält, sondern das ganze Auge in einem gleichvertheilten Lichte und zwar jeden Punkt des Auges rein erkennt und unterscheidet. Man verlasse sich ein darauf, jeden Patienten an jedem Orte sogleich zu

operiren. Ich pflege immer schon einige oder einen Tag vor der Operation das Zimmer zu untersuchen, wo ich operiren will, und sogar die Stelle zu bestimmen, wo ich das zweckdienlichste Licht habe. Ich habe, zu wenig achtsam, im Anfange meiner Ausübung Situationen gehabt, wo ich in die grösste Verlegenheit gerathen bin. Auch darauf muss man vor der Hand Rücksicht nehmen, dass man 1) wenn der Hornhautschnitt gemacht ist, und man die Kapsel eröffnen, und nachher den Staar ausziehen will, in diesen Zeitmomenten der Operation das Licht durch Courtinen oder Fensterladen um einige Grade mässigen und dadurch die Pupille in den Erweiterungs-Zustand versetzen kann, in welchem sowohl die Kapsel ausgiebiger zerschnitten, als auch die Cataracta leichter herausgezogen werden kann, und dann, dass man 2) wenn die Cataracta ausgehoben ist, bei verstärktem Lichte die hintere Augenkammer wohl untersuchen und reinigen kann. Ich ziehe sogar helle Tage den trüben vor, wo der Luftkreis wolkicht, und die Sonne von Wolken von Zeit zu Zeit gedeckt wird, oder wo es ganz trübe ist.

3) Stellung des Patienten und des Arztes.

Man macht viel Aufhebens in den Büchern mit diesem Gegenstande. Was mich betrifft: ich richte mich nach jedem Sessel, auf dem der Patient bequem sitzt. Ich sitze und ich stehe, wenn mir der Patient zu hoch sitzt. Warum? weil ich das leidige Unterstützen des Ellenbogens auf meine Kniee nicht brauche, und es für verwerflich halte. Die Regel will: dass der Kopf des Patienten den Schultern des Arztes gegenüber stehe, der Patient soll auf einem niederern, der Arzt auf einem höheren Stuhl sitzen. Wer es zu brauchen nöthig hat, kann sich daran halten. Man

trachte, dass man sich dem zu Operirenden so nahe setze, dass man die Arme nicht viel auszustrecken braucht. Damit man durch die Kniee des Patienten nicht gehindert wird, sich ihm zu näheren, ist es dienlich, dass der Operateur des Patienten Füsse zwischen seine einschränke, nnd dabei ihm anordne, die Füsse unter den Stuhl, welchen der Operateur besitzet, auszustrecken. Wenn ich stehend operire, stelle ich mich gewöhnlich so, dass ich einen Fuss des Patienten zwischen meine Füsse nehme. Die Stühle mit hohen Lehnen sind dem Gehülfen hinderlich im gehörigen Beikommen der Hand über den behaarten Kopf.

4) Befestigung der Augenlider.

In dieser Vorrichtung zur Operation liegt zum Theil ein so hartes, zweckwidriges und verletzendes Verfahren, dass dadurch allein gar oft die Patienten selbst nicht zum Stillehalten können gebracht werden, nicht zu erwidern dass sogar, wenn die Handgriffe der Operation selbst misslingen, in diesem Verfahren gar wohl der einzige Grund liegt. Man gebe nur Acht, wie sich die ruhigsten gefasstesten Menschen in dem Momente betragen, wenn das obere Augenlid aufgezogen wird. Kaum fasset es der Assistent noch so gelinde, so fängt der Augapfel an in der Augenhöhle sich gleichsam zu rollen, und es entsteht ein krampfiges Pressen und Drängen mit dem Augenlide, welches, wenn der Assistent nicht den Augenliderknorpel fest gefasst hat, ihm das Augenlid wieder entreisst. Ich werde diesen Punkt der Vorrichtung, da er äusserst wichtig ist, besonders genau erläutern. — Man will (Richter §. 203.), das Auge, welches nicht operirt werde, zumahl wenn der Kranke darauf sehe, soll verbunden werden, denn die Bewegungen des zu operirenden Auges würden durch Bewegungen des gesun-

den Auges hervorgebracht, und dadurch werde die Operation erschwert. Nicht zu erwähnen, dass in dem Augenblicke, wo ein Patient zwischen Furcht und Hoffnung stehet, das Verbinden des einen Auges so halb und halb die Nebenidee vom Köpfen erregt, und den Patienten um vieles ängstlicher macht, ist dieses Verbinden auch ganz und gar zwecklos. Ich weiss sehr wohl, dass die Patienten, denen man kein Auge verbindet, in dem Falle, wo man sie zum Stillehalten beredet, ganz automatisch mit der Hand an das freie Auge fahren, um es zuzudrücken, auch dass sie es von freien Stücken schliessen. Aber kann man im Ernste glauben, dass die Bewegungen eines verbundenen Auges gehemmt sind? Man versuche es doch einmal an sich selbst, ob denn ein geschlossenes Auge nicht unter der auf das geschlossene Augenlid gehaltenen Hand allen Bewegungen des offenen Auges gleichsam rythmisch folgt. In den Zeitmomente der Operation bei Befestigung des Augenlides macht das zu operirende Auge unwillkührliche Bewegungen. Nun muss dem Operateur daran gelegen seyn, das Auge unter die Botmässigkeit des Willens des Patienten zu bringen. Dazu dient ihm nun eben das freie Auge, besonders wenn in demselben das Sehvermögen nicht ganz aufgehoben ist. Indem man dem Patienten anordnet mit dem guten Auge eine Partie zu fixiren, und der Patient dies thut, bestimmt er das zu operirende Auge dadurch zu einer Richtung und Haltung, die dem Operateur die anständigste ist. Also gerade das Gegentheil von dieser Vorschrift befolge ich, so wie es Barth auch that, und nie hab' ich ein Auge verbunden und nie werde ich eines verbinden. Die Regel leidet jedoch eine Ausnahme bei Schielenden. — Zur Aufhebung des Augenlides genügt der Zeigefinger eines Gehülfen (nicht zwei Finger). Der

Zeigefinger des Gehülfen muss schmächtig und das letzte Glied sehr gelenksam seyn, dies erstere, damit kein beträchtlicher Raum des Auges bedeckt wird: ein Umstand, der vorzüglich bei tiefliegenden Augen und enggespaltenen Augenlidern berücksichtigt werden muss; das zweite, damit sich das letzte mit dem zweiten Gliede hackenförmig krümmet, indess das letzte Glied gerade ausgestreckt bleibt. Der Operateur erhebt das Augenlid, und der Gehülfe fasst es so, dass die Fläche des Tarsus auf der Spitze des Fingers liegt. So zieht er das obere Augenlid gegen den obern Rand der Augenhöhle, und lässt dabei das Gefühlfleisch der Fingerspitze dem Augapfel so anliegen, dass, wenn der Patient aufwärts das Auge bewegen will, es an dem Finger einen leichten Anstand fühlt. Der Gehülfe muss wohl darauf abgerichtet seyn, um sowohl das Augenlid unverrückt fest zu halten, als auch allen, auch den geringsten Druck des Augapfels zu vermeiden. — Ich verwerfe ohne allen Unterschied alle andere mechanische Befestigungsarten, es sey'n nun Halter von Metallblech oder Drath, oder gar Hacken, wie der barbarische des Caasamata. Eine Kritik darüber lohnt der Mühe nicht, sie sind alle unter aller Kritik. Sie sind überdies schädlich, weil sie die vulnerirende Einwirkung, mehr als nothwendig vergrössern, und andererseits das Auge äusserst unstät und krampfhaft beweglich machen.

### 5) Befestigung des Auges.

Die Beweglichkeit des Auges hat von jeher die Operation der Cataracta so erschwert, dass die operirenden Aerzte sowohl bei der Depression als Extraction auf mancherlei Einfälle kommen mussten, wie derselben abzuhelfen sey. Richter erwähnt dieses Gegenstandes nur bei Gelegenheit, wo er von der

Extraction handelt. Eigentlich gehört die Befestigung des Auges zur Vorrichtung einer jeden der zwei Methoden. Nur weil die Handgriffe bei der Extraction mehr Bestimmtheit erheischen, ist die Stätigkeit des Auges nothwendiger bei dieser als bei der andern Methode (der Depression oder Reclination.). — Allein auch hier ist sie nothwendig, um bestimmt zu handeln; ein sehr unruhiges Auge erschwert nicht etwa nur die Handgriffe des Künstlers, es macht oft jede bestimmte Handlungsweise unmöglich, ja es verletzt sich sogar in manchen Fällen selbst, wenn die Nadel im Auge steckt. Beranger's in die Cunjunctiva eingesteckter Hacken, Le Cat's Zange, womit man die Conjunctiva fassen soll, Pomart's Spies zur Seite des obern Randes der Hornhaut in die Conjunctiva gesteckt; derselbe Spies von Caasamata S förmig gewunden, der Rumpeltsche Fingerhuth oder Ring, welche mit einem kleinen Stachel versehen sind; das Demoursche gestachelte Fingerhufeisen (m. s. Richters Anfangsgr. 3. B. Tab. II. pag. 255.); Bell's Augenhalter sind durchaus und ohne Ausnahme verwerfliche Instrumente, weil sie die Summe der vulnerirenden Gewalt bei weitem mehr vergrössern, als absolut erforderlich ist; weil sie daher bei einem gegebenen Grade von Vulnerabilität des Organismus um so viel die traumatische Reaction des Auges vermehren, weil sie während der Operation die spastischen Contractionen des Auges so vergewaltigen, dass die Iris sich unter die Schneide des Messers drängt, und oft zerschnitten wird, oder die Cataracta vorspringt, und der Glaskörper nachstürzt, endlich weil sie dem Künstler durchaus das freie Spiel seiner Hände beschränken, indem er gehindert ist, während der Operation manchen unvorhergesehenen und unvermeidlichen Zwischenereignissen gehörig zu begegnen. Man hat einmal (Richter §. 245. 246. 247. 248.) alle diese

Künsteleien der Prüfung unterworfen, man hat sie (§. 249.) aus Gründen schädlich und (§. 250.) überflüssig und unnöthig in den meisten (und ich setze hinzu in allen) Fällen befunden. Es sollte also gar nie mehr die Rede davon seyn, auch nicht da, wo man dennoch ungeachtet der gültigsten Gründe für eine unbedingte Verwerflichkeit das Demoursche Fingerhufeisen (Richter §. 252.) anrathet, „im Falle man bemerke, dass während dem Schnitte in die Hornhaut, das „Auge nach dem Nasenwinkel weiche.“ Auch da ist kein Augenhalter nothwendig, wie ich zeigen werde. Selbst dadurch, dass man allenfalls die Beschwerlichkeit der Operation für Anfänger entgegen stellen wollte, wird ein solches Verfahren nicht gerechtfertiget. Der Anfänger hat noch nicht viel gewonnen in Anbetracht des erwünschten Erfolgs, wenn der Augapfel wie am Spiese steckt. Vielleicht vernichtet der Anfänger noch gerade das Auge um so viel mehr. Wer das Auge nicht behandeln kann wie es behandelt werden soll: der versteht die Operation nicht, und soll Augen mit Instrumenten unbetastet lassen. Es bleibt also doch dabei, dass die Befestigung des Auges mittelst der Finger, wer nach den Barth'schen Handgriffen nicht verfahren kann, noch die zweckmässigste ist, und in den allermeisten Fällen dem geübten Arzte kein anderes Verfahren einzuschlagen wünschen lässt. — Wie der Gehülfe das obere Augenlid befestigen und zugleich mit dem Gefühlfleische des haltenden Fingers dem obern Theile des Augapfels einen leichten Anstand verschaffen soll, wofern sich derselbe nach oben hinbewegt, ist bereits gesagt worden. Das übrige Verfahren ist nur Sache des Operateurs. Er hat jetzt zu beachten, dass er dem Augapfel nach dem Nasenwinkel, nach unten und nach dem Schläfewinkel hin den zweckdienlichen Anstand entgegen stellt. Dies geschieht, indem

er, gleich viel an welchem Auge er operirt, von der unbewaffneten Hand den Mittelfinger an den Nasenwinkel, und den Zeigefinger an das untere Augenlid dergestallt ansetzt, dass das Gefühlfleisch der Finger keineswegs den Augapfel berührt, es sey denn, der Augapfel bewege sich nach innen oder unten gegen das Gefühlfleisch des Fingers, wo er dann (was man eben beabsichtet), daran Anstand findet. Der Zeigefinger muss so am unteren Augenlide liegen, dass er dasselbe nur ein wenig von dem Augapfel entfernt. Der Assistent, welcher das obere Augenlid mit dem Zeigefinger allein hält, muss die unbeschäftigten 3 Finger mit dem Daumen nach der hohlen Hand hinziehen, damit nicht die ganze Hand auf der Stirne liegt. Der Operateur muss ausser dem Zeige- und Mittelfinger ebenfalls den Daumen und die übrigen Finger in die hohle Hand ziehen, und die ganze Hand selbst nicht auf dem Gesichte ruhen lassen. Ich kann mir das grobe und unanständige, den Patienten beänstigende Verfahren nicht ohne Grausen vorstellen, wo vier Hände, von denen manchmal drei bewaffnet sind, auf dem Gesichte des Operirenden liegen, und zwar vorschriftmässig liegen sollen, indem der Assistent mit einer Hand den Augenliderhacken über die Stirne hält, mit der andern den Kopf am Unterkinne an sich drückt, der Operateur hingegen mit einer ganzen Hand den Spies im Auge hält, und mit der andern Hand, in der er gleichsam das Messer geballt führt, auf die Wange drückt. Vier Finger müssen das Gesicht berühren. Nach der Barth'schen Methode sind vollends nur 3 Finger nöthig. Wenn der Operateur und sein Gehülfe sehr zugespitzte gelenkige Finger haben: um so besser, damit nur nicht der Raum des Augapfels beeinträchtiget wird, welches besonders bei enggefügten Augenlidern und kleinen tiefliegenden Augen in Anschlag kommt. Wenn

aber auch der Operateur etwas dicke und breite Fingerspitzen hätte, so gibt es doch eine Manier, auch selbst diese Finger so geschickt anzulegen, dass das Auge davon nicht auf eine hinderliche Art bedeckt wird. So sind nun dem Auge drei Anstände entgegen gestellt, oben der Finger des Assistenten, innen und unten die 2 Finger des Operateurs; wo es nach einer dieser Gegenden hin sich wenden will, findet es Anstand. Nur nach der Schläfeseite hin ist ihm ein Ausweg offen, kömmt nun dorthin die Spitze des Messers, so wird es gleichsam von dieser zurückgeschreckt, sich nach aussen zu bewegen. Dies ist die verlässigste Methode, und zugleich die gelindere, das Auge zum Stäthalten bei der Operation zu vermögen. Jedes andere Verfahren muss diesem nachstehen. — Bei allen dem erfährt man doch häufig, dass trotz dieser Handgriffe das Auge nicht ruhig ist, dass es sich fest an die Fingerspitzen hinbewegt, und selbst andrückt, ja dass es sich selbst in das Instrument stösst, wenn der Operateur dasselbe nicht in einiger Entfernung hält. Was noch mehr ist: es wird um so unruhiger, je mehr Gewalt die Finger dem Auge anhaben, der Patient presst und drängt mit den Augenlidern die Finger von ihrem Standorte, und hält oft nicht einen Moment das Auge ruhig. Gutmüthiges herzliches Zureden, Geduld und Nachsicht, Ablassen von den Fingern und Wiederansetzen derselben: alles ist fruchtlos. Zuweilen hilft dann ein rascher kräftiger Fluch, der den Patienten gleichsam betäubt, und mit dem Auge starren macht. Diesen Zeitpunkt muss der Operateur sogleich benutzen, um das Instrument an die gehörige Stelle in das Auge zu führen. Unterdessen versagt oft auch diese, der Urbanität des Arztes eben nicht anständige, Methode die Aushülfe. Hier ist nun zum Theil der Fall, wo Barth's Methode die zweckmässig-

ste ist. Es war der Fall ganz, als er auf den Einfall kam, so zu operiren, dass kein Finger auf das Auge kam. Augenblicklich wird das unruhigste Auge stät. Ich habe indessen sehr oft bei dem grössten Rollen des Augapfels Nadel und Messer eingeführt, und bin sogar mit der Nadel und dem Messer den Bewegungen des Auges gefolgt, ohne dass dadurch die Operation nur in etwas verunglückt wäre. Allein ich rathe selbst Niemanden, mir es nachzumachen. Ich sehe nicht ab, was einige Tropfen Laudanum, die man vor der Operation zu geben anräth, in dieser Angelegenheit nützen werden. Sollte sie dem Furchtsamen, von Natur Reizbaren, die Furcht verjagen, oder die ihm eigene Reizbarkeit nehmen? Dann müsste er so viel Opium nehmen, dass er bis zur Betäubung überreizt würde. Und wer wird mit einem Halbberauschten eine solche Operation unternehmen wollen? — Barth's Methode, wie ich eben gezeigt habe, ist ohne Widerrede die zweckmässigste, ein unruhiges Auge zum Stäthalten zu bringen. Die beste Beschreibung wäre nicht so deutlich, als das Vormachen der Handgriffe. Man sagt, und es ist in vielen Fällen so, das Auge werde ruhig, sobald das Instrument in demselben stecke. Allein nicht selten verhält es sich gerade umgekehrt. Das Auge bewegt sich äusserst rasch, wenn das Instrument darin steckt, und wenn nicht ein Meister das Instrument führt, verunglücken dadurch manche Operationen. — Man theilt die Bewegungen des Auges während der Operation in willkührliche und unwillkührliche ein. Man nennt die Bewegungen des Auges, welche theils durch äusseren verletzenden Reiz, theils aus Furcht während der Operation entstehen, willkührliche, und jene, wo das Auge durch das Instrument selbst mechanisch nach dem Nasenwinkel geschoben wird, unwillkührliche (Richter §. 250. 251.). Die

Unschicklichkeit dieser Benennung der Bewegungen des Auges leuchtet von selbst ein. Wie kann man Bewegungen, die von einem äusseren verletzenden Reize, oder von einem Gemüthsaffecte, wo alles von Reaction abhängt, und das Selbstbewusstseyn gar nicht in Anschlag kommt, willkührlich, und eine dem Auge mechanisch mitgetheilte Bewegung im Gegensatze der erstern unwillkührlich nennen! Unwillkührlich sind beide: in beiden Fällen vermag der Wille nichts über die Richtung und Haltung des Auges. Will man doch beide Arten der Bewegung des Auges, von denen die erstere in die Zeit kurz vor der Anwendung des Instrumentes, und die letztere in die Zeit der Anwenduug des Instrumentes fällt, bezeichnen, so würde man schicklicher die erstere, weil sie organischen Gesetzen gemäss geschieht, die organische, und die letztere, weil sie nach mechanischen Gesetze (dem Drucke) erfolgt, die mechanische nennen. Das Verfahren, welches man vorschlägt (Richter §. 252.), besonders bei der Extraction, um ein durch das Messer nach einwärts geschobenes Auge dennoch zweckmässig zu operiren, tauget nichts, und ich verwerfe es ohne Ausnahme, weil durch solche Handgriffe nur eine schlechte Operation zu Stande kommt.

Dies wären nun die fünf Gegenstände der Vorrichtung, die mehr und weniger sowohl bei der einen als andern Operationsmethode berücksichtigt werden müssen.

## Geräthe zur Operation.

In Ansehung der Werkzeuge, die man zur Operation braucht, muss zuförderst ausgemacht seyn, ob man die Cataracta nur aus der Pupille entfernen, und

im Auge lassen, oder aus dem Auge nehmen will (ob man dep. oder extract. operiren will.). — Die Depressionsmethode erfordert ein Instrument (die Nadel). — Die Extractionsmethode erfordert für den allergewöhnlichsten Fall ein Messer zur Durchschneidung der Hornhaut (Ceratotomus), eine zweischneidige Nadel zur Zerschneidung der vordern Wand der Kapsel der Krystall-Linse (Cystitomus) und eine löffelförmiggebogene Furchensonde, von ihrem Erfinder der Davielsche Löffel genannt. In selteneren Fällen bedarf man ausserdem noch manchmal entweder eines Häckchens oder der Pinzette.

Da von zweckmässigen Instrumenten der Erfolg von Operationen überhaupt mit bedingt ist: so ist es nöthig von den Erfordernissen brauchbarer Instrumente, und vorzüglich von ihrem Mechanismus die gehörige Kenntniss zu haben. Ohne dass wir uns in eine weitläufige und nutzlose Kritik der von jeher zu beiden Operationsmethoden vorgeschlagenen Instrumente einlassen: wollen wir von den Erfordernissen des Mechanismus der zu beiden Operationsmethoden nothwendigen Geräthe so handeln, dass wir die nothwendige Einrichtung des Mechanismus der Instrumente in allgemeinen Sätzen durch leichte erkennbare Merkmale aufstellen. Dies soll uns den Archetyp abgeben, unter dem man alle von jeher erdachte und erträumte Instrumente stellen, und wonach man ihre Brauchbarkeit achten kann. Da das Detail uns zu einem eben nicht nützlichen Zeitaufwand führen müsste, so können wir das Entgegenstellen und Achten leicht übergehen, und es wird genügen, wenn wir das nebenbei durch Vorzeigung der verschiedenen Instrumente nur im Vorbeigehen abthun. Da bisher jeder wähnte, durch Ersinnung oder Erträumung eines neuen Geräthes der Erfinder einer neuen Methode zu werden,

und seine in Absicht auf Reproductionsgabe unbedeutende Ichheit auf dieser Erde zu verewigen: so konnte es nicht fehlen, dass wir mit zahlreichen und verschieden modificirten Geräthen überschwemmt wurden, die, beim Lichte betrachtet, unter die inventa fufuracea früher oder später geworfen werden müssten.

Ehe ich auf Erfindung eines Instrumentes sinnen kann, muss ich den Zweck rein und vollständig erkennen, wozu mir das Instrument Mittel seyn soll. Das Instrument besteht des Zwecks wegen, nicht der Zweck des Instruments wegen.

Was ist der Zweck aller zur Staaroperation erdachten Instrumente? genau und bestimmt auf die einfachste Weise, mit dem gelindesten Verfahren, in der kürzesten Zeit, ohne mehr als nöthige Verletzung des Organs die verdunkelte Krystall-Linse, oder die Kapsel sammt der Krystall-Linse entweder aus der hintern Augenkammer in eine dem Sehen nicht merklich hinderliche Gegend des Auges für immer zu verrücken (Depression oder Reclination), oder aber diese Theile ganz aus dem Auge zu entfernen. Wenn dies Zweck ist: so ist nur ein Instrument, mit welchem man auf die einfachste Weise, ganz gelind, in der kürzesten Zeit, und ohne zu grosse Verletzung das eine oder andere bewerkstelligen kann, ein zweckmässiges Instrument. Wir wollen die Zweckmässigkeit des Instrumentes zur Depression oder Reclination, und dann die Instrumente zur Extraction angeben.

## Bedingungen einer guten Staarnadel.

Zur Depression oder Reclination bedarf man einer Nadel. Die Nadel muss leicht eindringend seyn, und Flächen haben, mittels deren die Cataracta gefasst und verschoben werden kann, zugleich muss dafür bei dem

Mechanismus gesorgt seyn, dass, da man immer in einer Gegend des Auges die Nadel einbringt, wo hinter den durchstochenen Häuten der Glaskörper liegt, die Wunde eine Grösse erhält, die den Ausfluss des Glaskörpers nicht begünstigt, und ferner dass man, da nebst anderen eine sehr gefässreiche Haut (die Choroidea) durchstochen wird, und hinter einer andern ebenfalls gefässreichen Membram (die Iris) die Nadel bewegt werden muss, die erstere nicht grösser als nothwendig, und die letztere gar nicht verwundet werde. Nur eine Nadel, die eine feine und doch feste Spitze hat, die flach, und an beiden Flächen etwas erhaben ist, deren Ränder scharfschneidend sind, dringt leicht ein. Die Fläche muss eben nicht gross seyn, um die Cataracta gehörig zu fassen, und an die beabsichtete Stelle zu verschieben. Erhaben sollen beide Flächen seyn, damit der folgende runde Theil der Nadel, in welchen sich die Flächen und Ränder verlieren, durch die gemachte Wunde mittels der erhabenen schneidenden Flächen leicht ohne Druck nachfolgen könne. Dies sind die unerlässlichen Erfordernisse in dem Mechanismus einer guten Nadel: je mehr eine Nadel diesen Erfordernissen entspricht, um so zweckmässiger ist sie; je weniger sie denselben zusagt, um so unzweckmässiger ist sie. Dies die Bedingungen für die Staarnadeln.

## Bedingungen eines guten Staarmessers.

Die Instrumente, welche man auf alle Fälle zur Extraction bedarf, sind oben genannt worden. Hier die Bedingungen ihrer Zweckmässigkeit.

Zuerst vom Hornhautmesser. Der Schnitt in die Hornhaut soll einen halbmondförmigen Lappen bilden, die Wunde soll einem halben Zirkel gleichen, der im äusseren Augenwinkel in der Mitte der Horn-

haut eine Viertellinie vom Weissen des Auges anfängt, und sich gerade dem Einstiche gegenüber am inneren Augenwinkel eine Viertellinie vom Weissen des Auges mit dem Ausstiche, und an der unteren Hälfte der Hornhaut abermals eine Viertellinie vom Weissen des Auges mit dem Ausschnitte endet. Einstich ist am Schläfewinkel, Ausstich am Nasenwinkel des Auges, Schnitt durch die untere Hälfte der Hornhaut. Ein Stich geschieht vermittels Drucks, ein Schnitt vermittels eines Zuges mit dem Werkzeuge. Das Messer muss durch die vordere Augenkammer geführt werden, die nach hinten von der Iris begränzt und mit der wässerichten Feuchtigkeit angefüllt ist, wodurch zwischen der Hornhaut und Iris ein grösserer oder minderer Raum bleibt, welchen das Messer durchlaufen muss, und frei durchlaufen kann, wenn der Raum durch die wässerichte Feuchtigkeit erhalten wird: wo das nicht geschähe, könnte die Iris theils von der Spitze des Messers gefasst, theils unter die Schneide desselben gedrängt und zerschnitten werden. Von diesen Umständen werden die Bedingungen eines zweckmässigen Staarmessers dictirt. Das Messer muss daher folgende Eigenschaften haben: 1) es muss an seiner Spitze zweischneidig seyn, so zwar, dass indess die Schneide von dem unteren Rande der Spitze aus sich fortsetzt, die Schneide von der Spitze am oberen Rande sich alsogleich in den Rücken verliert, wodurch der sonst geradlinigte Rücken an der Spitze kaum merkbar gesenkt wird. Damit die Spitze scharfschneidend durchdringt, muss sie auf diese Art beschaffen seyn. Dass sie aber so beschaffen ist, davon muss sich der Operateur vorhinein überzeugen. Er kann nur über die Güte der Spitze ruhig seyn, wenn er auf seinen Instrumentenmacher rechnen kann. Dieser muss, nachdem das Messer zugerichtet ist, dasselbe mit der

Spitze durch Pfundleder stechen, und gleich darauf es in einen Schwanenhäutchen von der flachen Hand aus fallen lassen, durch welches die Spitze auf das leichteste ohne das geringste Knirschen, ohne Druck eindringen muss. Ungeachtet dessen, und dass der Arzt selbst vor der Operation das Messer noch auf dem Schwanenhäutchen versucht, geschieht es doch zuweilen, dass man mit der Spitze den Einstich in die Hornhaut leicht macht, und wenn man auf der entgegengesetzten Seite den Ausstich machen will, ist die Spitze stumpf, und man kann nicht durchdringen. 2) Muss die Klinge des Messers gegen den Griff hin in langsamer Breite zu, und allmählich auch gegen den Rücken, auf beiden Flächen gleich, an Dicke zunehmen. Da, wo das Messer am breitesten ist, muss es um einen anderthalb Linien breiten (Hr. Richter sagt: einen 3 Linien breiten Lappen. Seinen Maasstab kenne ich nicht.) Hornhautlappen zu schneiden, in einer Länge von 7 Linien (von der Spitze an gemessen) in gleicher Richtung fortgeschoben werden können. Während es noch in dem Raum der vordern Augenkammer von der schon durchschnittenen Hornhaut bedeckt ist, muss der bedeckte Raum des Messers $3\frac{1}{4}$ Linie betragen, der gegen den Nasenwinkel freistehende Theil muss gerade auch $3\frac{1}{2}$ Linie ausmessen. 3) Während dem die Klinge sich nur an dem schneidenden Rande gradweise ausbreitet, muss der stumpfe Rand desselben (der Rücken des Messers) geradlinigt fortlaufen, und vorzüglich müssen die gegen den Rücken hin befindlichen Flächen an Dicke unmerklich zunehmen. Die Schneide muss scharf und fein und doch feste seyn. Ein Messer von diesen Eigenschaften gewährt nun folgende Vortheile: a) die Spitze dringt sanft in die Hornhaut ein und aus; b) man kann durch einen von den Schläfewinkel zum Nasenwinkel fortgeführten

Zug schneiden und den Schnitt durch einen Zug allmählich vollenden, ohne dass das Auge mechanisch gegen den Nasenwinkel mit dem Zuge hingeschoben wird; während dem man den ersten $3\frac{1}{2}$ Linien langen schmalsten Theil des Messers, durch die vordere Augenkammer führt, macht man den Ausstich mit dem Messer, und das Auge ist nun gleichsam gespiesst gehalten. In dieser Haltung des Auges mit dem Messer sieht der Operateur rein die 2 Drittheile der Pupille hinter dem Rücken des Messers, auch sieht er die ganze untere Hälfte der Iris hinter der Schneide des Messers, so zwar, dass er jedes ungünstige Ereigniss mit der Iris sogleich bemerkt, und demselben abhelfen kann; d) deswegen, dass das Messer an Dicke gegen den Rücken hin nur allmählig zunimmt, wird die Wunde der Hornhaut, je mehr das Messer vorrückt, immer genauer ausgefüllt, so dass keine wässerichte Feuchtigkeit ausfliessen kann, bevor der Schnitt so weit gediehen ist, dass der vordere Raum der Augenkammer der Iris unbeschadet zusammen fallen kann. Ein jedes Messer, dass in seiner Form dem Beschriebenen weniger entspricht, ist weniger tauglich. Man vergleiche nun mit diesen Angaben die verschiedenen Formen von Messer und beurtheile sie.

## Instrument zur Zerschneidung der Kapsel der Krystall-Linse.

Man glaubt, den ganzen Operationsakt dadurch abzukürzen, wenn man, indem das Messer durch die vordere Augenkammer fährt, die Spitze in die hintere Augenkammer senkt, die Kapsel damit eröffnet, den Ausstich macht, und dann den Schnitt vollendet. Absolut unthunlich ist dies nicht. Wenzel soll es mit seinem Messer gethan haben; Barth that dies mit

seinem Messer; ich kann es mit Barth's Messer thun, wenn ich will; und jeder, der sich eines Messers bedient, das eine feine Spitze und allmählig zunehmende Breite hat. Dessen ungeachtet bedient sich Siegerist einer Nadel, die sich in das Messer verliert; ein Instrument, welches Richter der Verbesserung würdig hielt, und eine Verbesserung vornahm, die Siegerist selbst nicht adoptirt hat. Was nun dieses Instrument betrifft, so ist es, angenommen, dass dieses Verfahren ohne Ausnahme zweckmässig wäre, doch ganz entbehrlich. Allein zuförderst fragt sich: ob dieses Verfahren zweckmässig sey? Man ist immer gefährdet, wenn es auch nicht immer geschieht, indem man das Messer nicht gerade durch die Augenkammer führen kann, weil man es durch eine Bewegung nach hinten in die Pupille senkt, die Stich- oder Schnittwunde der Hornhaut zu lüften, wodurch wegen zu frühen Ausfluss der wässerichten Feuchtigkeiten die vordere Augenkammer zusammenfällt, und dann entweder der entgegengesetzte Rand der Iris sich in die Spitze oder der untere Theil der Iris sich unter die Schneide drängt, auch das wohl beides zugleich geschieht. Aber auch zugegeben, dass dieses von der Geschicklichkeit des Operateurs abhange: so fragt sich ferner, ist ein einfacher Stich in die Kapsel immer zureichend, der Cataracta freien Austritt zu gestatten? und wenn das nicht immer geschieht, darf man die Cataracta durch verstärkten Druck zum Austritt zwingen? Oder wenn die Kapsel verdunkelt wäre, was doch oft der Fall ist; hat der Operateur alles gethan, was seine Patienten vor Nachblindheit schützt, wenn die Kapsel nur durch einen Stich geöffnet ist? Diese Umstände sind es, welche diesen Handgriff und das Verfahren überhaupt missrathen, vielmehr nöthig machen, die Kapsel eigens wohl zu zerschneiden. Die Gründe davon, wer-

den wir bei der Lehre vom Nachstaare hören. Zu diesen Handgriffe hat man nun abermals verschiedene Geräthe erfunden. Die Tenon'sche Nadel, die Jung'sche Nadel, der Glina'sche Knopfstachel u. a. m. sind zu diesem Zwecke ersonnen. Im Grunde kommt es darauf an, die vordere Wand der Kapsel wohl und ausgiebig zu zerschneiden: mit welchem Instrumente das geschehe, ist einerlei. Aber es fragt sich hier, mit welchem Instrumente es am leichtesten geschehe, und am sichersten ohne die Iris zu verletzen? Und die Erfahrung zeigt, dass der Lafaye'sche Cystitom das zweckmässigste und sicherste Instrument sey: zweckmässig, weil man mit demselben die Kapsel ausgiebig nach allen Richtungen hin und zwar, wenn die flache schneidende Nadel wie sie seyn soll, recht scharf ist, rein und ohne Zerreissung zerschneiden kann; sicher, weil bei den unruhigsten Bewegungen des Auges, denen man mit keinem Finger mehr Einhalt thun darf, nachdem die Hornhaut aufgeschnitten ist, selbst bei Bewegungen des Auges nach aufwärts, einwärts oder auswärts, der Pupille kann beygekommen werden, ohne dass man bei einiger Vorsicht in Gefahr geräth, die Iris zu verletzen.

## Instrumente zur Ausziehung der Cataracta.

Wenn der Hornhautschnitt gehörig gemacht, die Kapsel vollkommen ued ausgiebig eröffnet ist, so steht dem Operateur der dritte Moment seiner Operation bevor, nehmlich die Cataracta herauszuziehen. Gleichwie einige, den ersten und zweiten Moment der Operation (den Schnitt und die Kapsel-Eröffnung) in einem Momente zu verrichten pflegten, oder vorschla-

gen, so hat man vorgeschlagen, den zweiten und dritten Moment ebenfalls in einem Momente zusammen zu fassen. Hr. Beer hat diesen Vorschlag gemacht, und zu diesem Ende eine mit einem Wiederhäckchen versehene Nadel vorgeschlagen, wodurch er die Kapsel sammt der Cataracta herausziehen wollte. Als dieses nicht anging nach seinen Versuchen, schlug er eine Nadel vor, die fast der Jung'schen gleicht, diese will er in den Staar eindrücken, sie um ihre Axe drehen, und so den Staar sammt der Kapsel ausziehen. Ein und das andere Verfahren der Kritik zu unterwerfen, ist hier nicht am rechten Orte. In den allermeisten Fällen ist der Druck auf den unteren Theil des Auges, wenn der Schnitt gehörig gemacht, und die Kapsel zureichend geöffnet ist, das wahre Mittel die Cataracta zum Austritt zu bringen, wobei nur der Daviel'sche Löffel nachhelfen darf, wenn Reste der verdunkelten Linse zurückbleiben. Tritt die verdunkelte Kapsel nicht mit der Staarlinse zugleich aus, was freilich in den wenigsten Fällen geschieht: so muss diese besonders ausgezogen werden. Dazu dient nun bei dichteren Verdunkelungen das Häckchen, oder die Pinzette. Die verschiedenen Varietäten der Kapselstaare fordern freilich ein eigenes Verfahren, von dem in der Folge gehandelt wird.

## Die Operation selbst.

Noch ehe wir zur Operation selbst schreiten, muss ich das technische Verfahren genau angeben, welches die besondern Varietäten des Kapselstaares erfordern. Durch diese Varietäten des Kapsellinsenstaares wird das technische Verfahren im zweiten und dritten Momente modificirt. Um nicht zu wiederho-

len, sage ich über die Ausziehung des Kapsellinsenstaares, der in drei merkbaren Abstufungen der Verdickung bestehet, hier nichts, weil dort, wo ich von dem Nachstaare handele, dieser Gegenstand umständlich berichtigt wird. Hier nur von der Cataracta capsularis pyramidata, von der Cataracta capsularis arida siliquata, Cataracta capsularis natatilis, Cataracta capsularis cum bursa ichorem continente, Cataracta capsularis cum zona, Cataracta capsularis arborescens.

## Technisches Verfahren bei der Cataracta capsularis pyramidata.

Wenn der Hornhautschnitt gehörig gemacht ist, zieht sich die Iris dicht um den pyramidenförmigen Auswuchs der Kapsel zusammen, so zwar, je mehr man das Auge drückt, je enger schliesst sich die Iris um diesen Kegel. Man lasse den Operirten das Auge schliessen, verdunkle das Zimmer, und setze einige Minuten aus, dann fasse man den keglichten Auswuchs entweder mit den Häckchen oder der Pinzette und ziehe ihn von der Kapsel ab. Man irret sich, wenn man glaubt, nach diesem Verfahren sey die Kapsel offen, und die Staarlinse trete nun leicht aus. Die übrigens durchsichtige Kapsel ist noch geschlossen, und erst wenn man sie eigens öffnet, tritt die Cataracta leicht hervor auf den zweckmässig gelinden Druck.

## Bei der Cataracta capsularis arida siliquata.

Man bemerkt, indem man mit dem Instrumente die Kapsel öffnen will, eine Art Widerstand, als ob man in Korkholz Stiche machte. Wenn man den

Druck auf das Auge gehörig macht, bewegt sich diese Cataracta nicht von der Stelle zum Austritt. Würde man den Druck verstärken, so würde man vielleicht den Glaskörper hervordrücken, und die Cataracta doch nicht herausbringen. Das zweckmässigste Verfahren hierbei ist, alsogleich entweder mit dem Hacken oder die Pincette, oder selbst mit dem Daviel'schen Löffel diese Cataracta heraus zu holen. Da sie nicht immer eine feste Cohaerenz in ihren Partikeln hat, so zieht man sie selten ganz auf einmal heraus, sondern einen Theil nach dem andern, bis die Pupille völlig rein ist.

## Cataracta capsularis natatilis.

Eine Cataracta, die bei der Ausziehung eine besondere Rücksicht, und ein besonderes Verfahren erfordert, um so mehr, da sie, wie der Hornhautschnitt gemacht ist, auf der Stelle sich in dem Boden der hintern Augenkammer versteckt, und dann in einigen Tagen wieder erscheint (Nachstaar). Man muss hier das Auge durchaus nicht forçiren, um allenfalls diese Cataracta aus dem Boden der hintern Augenkammer heraus zu drücken. Es geht nicht, vielmehr drückt man den Glaskörper hervor, und die Cataracta bleibt doch zurück. Bemerkt man, dass die Cataracta eine Viertellinie über den untern Rand der Iris hervorsteht, so fasst man sie, ohne das Auge nur im geringsten zu drücken mit der Pincette oder dem Häckchen, erhebt sie in etwas und zieht sie mit der Pupille hervor. Ist die Cataracta aber so klein, dass sie gar nicht über den unteren Rand der Iris bemerkt wird: so muss man das Auge, wie gewöhnlich, an seiner untern Hälfte gradweise, und doch gelinde drücken, damit die Cataracta etwas in der Pupille sichtbar wird: bei die-

sem Grade des Druckes beschliesst man es, bis man die Cataracta, wie so eben gesagt, gefasst hat, und sie ausziehen kann.

### Cataracta capsularis cum bursa ichorem continente.

Ich habe zwar durch meine Wahrnehmungen ausgewiesen, dass jedesmal, wenn diese Cataracta durch die Extraction operirt wird, das Auge durch Vereiterung zerstört zu Grunde gehet. Ich für meine Person, werde daher, wenn ich mich vorher in der Erkenntniss dieser Form der Cataracta irre, dieselbe nie durch Extraction, immer durch Depression operiren. Aber es kann sich zutragen, dass man diese Varietät des Kapselstaares nicht vor der Operation erkennt, die Extraction unternimmt, die Kapsel eröffnet, die Linsencataracta herausnimmt, und dann sieht man die Pupille wie vor dem Austritt der Linsencataracta noch verdunkelt. In diesem Falle bleibt dem Operateur (da ich selbst vielleicht nicht immer unterscheiden kann, ob diese Verdunklung bloss in der Kapsel ist, oder ob die Kapsel noch einen Eiterbeutel enthält) nichts übrig, als die Kapsel mit dem Häckchen oder Pinzette zu fassen, und sammt den Eiterbeutel auszuziehen.

### Cataracta capsularis cum zona.

Bei dem gegürteten Kapsel-Linsenstaar nützt es nichts, die Kapsel zu eröffnen und zu zerschneiden, wenn nicht der Gürtel vorher geschickt gelöst wird. Dies kann nun geschehen, indem man entweder die Nadel des Cystitoms dazu gebraucht und den Gürtel mit derselben zersticht oder zerschneidet, oder indem

man das stumpfschneidende Metall-Ende des Daviel'schen Löffels in die hintere Augenkammer bringt, und mit demselben den Gürtel trennt. Wenn das geschehen ist, muss man die Kapsel erst ordentlich eröffnen. Nicht immer tritt der getrennte Gürtel mit der Cataracta heraus. Zuweilen ist die Kapsel rein und klar, kann und muss zurückgelassen werden. Will man die Faden des Gürtels einzeln ausziehen, so läuft man Gefahr, die Glashaut zu zerreissen und einen Vorsturz des Glaskörpers zu veranlassen. Ich habe diese Faden, da sie das Sehvermögen gar nicht beeinträchtigen, und sich mit der Zeit ganz hinter die Iris zurückziehen, immer zurückgelassen. Ich vermuthe, dass dieser Gürtel eine luxurirende Production irgend eines Ciliarfortsatzes seyn dürfte.

### Cataracta capsularis arborescens.

Wenn die Kapsel mit dem Cystitom wohl zerschnitten wird, so treten die zerschnittenen Partikeln der vordern Wand der Kapsel mit der Linse leicht hervor, so dass diese Art des Kapsel-Linsenstaares eigentlich gar kein eigenes technisches Verfahren erheischt.

### Von den technischen Verfahren die Adhaesion der Cataracta zu lösen.

Wir haben oben gehört, dass man zwischen ungewöhnlichen Adhaesionen und zwischen zu festen gewöhnlichen Verbindungen der Theile der Cataracta mit den nähern Theilen einen Unterschied machen müsse. Bei den drei Graden der Verdichtungen der Kapsel ist der gewöhnliche Nexus der Kapsel mit der Corona ciliari, mit dem corpore ciliari mit der Glashaut in der tellerförmigen Grube insgemein fester und

inniger als bei durchsichtiger Kapsel. Diese Art Adhaesion findet im zweckmässigen Zustande statt, nur ist sie stärker, als sie seyn sollte. Wenn die Kapsel bis zu einer Dichtigkeit verdunkelt ist, dass sie anfasslich ist, was denn gewöhnlich im 2ten und 3ten Grade der Verdichtung der Fall ist; so muss sie ausgezogen werden. Aber eben hier ist ein Handgriff erforderlich, der, wo nicht in allen, doch in den meisten Fällen der Erwartung entspricht. Man muss nämlich die Kapsel am besten mit der Pinzette fassen, einige gelinde Drehungen und Hin- und Herbewegungen machen, und dann ja nicht gerade an sich ziehen, weil man sonst entweder, wenn die Verbindung mit der Glashaut zu feste ist, diese zerreisst, oder wenn die Verbindung mit dem Corpore ciliari zu stark ist, diesen faltigen Ring hervor und die Iris mit herausreisst, in dem ersten Falle wird ein Vorsturz des Glaskörpers, in dem letzteren Falle eine starke Blutung aus den Ciliargefässen erfolgen. Man muss vielmehr entweder den Zug von der Schläfeseite nach der Nasenseite, oder von dieser nach jener Seite hin machen, und auf diese Art die Kapsel gleichsam abstreifen. Fühlt man während dieses Zuges, dass die Verbindung sehr feste ist, so rathe ich nicht, viele Gewalt in den Zug zu bringen, weil auch sonst dabei die oben erwähnten Zufälle sich ereignen können, vielmehr drehe man von der verdunkelten Kapsel so viel stückweise heraus, dass die Pupille ziemlich rein werde. Entweder so, oder auf keine andere Art, kann die Operation von Erfolg seyn. Dies von dem gewöhnlichen, aber zu starken Nexus der Kapsel. — Nun von ihren ungewöhnlichen Adhaesionen mit der Uvea. — Ist die Adhaesion mit der Uvea nur partiell, so trenne ich sie mit der aus dem Cystitom vorgeschobenen Nadel, oder ich bringe das Metall-Ende des Daviel'schen Löffels hinter die

Iris zwischen der Uvea und der Cataracta, und löse auf diese Art die Adhaesion. Ist die Adhaesion total, welches man doch immer vor der Operation deutlich sieht, so ziehe ich die Depression oder Reclination immer der Extraction vor. Indem ich aber mit der Nadel an die vordere Fläche der Cataracta gehe, bewege ich die schneidenden Ränder zwischen Cataracta und Uvea auf und ab, so dass sich die Adhaesionen früher trennen, ehe ich den Versuch der Depression oder Reclination mache. Ich sage, dass ich die Depression oder Reclination der Extraction unter diesen Umständen vorziehe. Ich will dadurch nicht gesagt haben, dass auch eine total adhaerirende Cataracta nicht könne ausgezogen werden. Absolut kann sie ausgezogen werden, allein die Handgriffe dazu (man bediene sich einer Nadel, und verschiedenen Bewegungen mit derselben zwischen der Uvea und der Cataracta, oder des stumpfschneidenden Metall-Endes am Daviel'schen Löffel) sind so äusserst beschwerlich, unsicher in Absicht auf die Iris, und die Verletzung des ganzen Auges so gross, dass auch auf den Fall; als die Cataracta glücklich heraustritt, gewiss nur höchst selten keine Iritis entsteht, wodurch das Auge zum Sehen unfähig bleibt.

## Die Operation.

### Von den ungünstigen Incidenzen bei der Operation, welche dieselbe mehr oder weniger unvollkommen machen.

Die Begebenheiten, welche während der Operation eintreten können, sind verschieden. Einige sind von der Art, dass der eminente Operateur nur selten dieselben nicht abhalten wird, andere sind von der Art, dass der eminente Operateur gar nie dieselben eintre-

ten lassen wird, noch andere wird der eminenteste Operateur nicht abhalten können. Von der erstern Art sind: zu kleiner Schnitt in die Hornhaut; von der zweiten Art sind: Zerschneidungen oder gar Zerreissungen der Iris, Vorsprünge der Cataracta und Nachsturz des Glaskörpers, auch das Einlagern der Iris in die Wunde. Von der dritten Art ist endlich das freiwillige Hervorpressen des Glaskörpers.

## Vom zu kleinen Schnitt in die Hornhaut.

Der Schnitt in die Hornhaut wird zu klein, wenn das Messer nicht die zweckmässige Form hat, wenn der Einstich oder Ausstich; oder beide zugleich in zu grosser Entfernung von dem Weissen des Auges geschehen, und wenn der Zug mit dem Messer nicht so gemacht wird, dass die Hornhaut ganz nach unten hin halbmondförmig abgelöst wird, oder wenn der Operateur, im Falle er bemerkt, dass die Iris sich unter die Schneide seines Messers geworfen hat, das Messer rasch der Pupille gegenüber oder gleich unter ihr durch die Hornhaut herausdrückt. Ein jeder zu kleiner Schnitt kommt auf Rechnung des Operateurs, und jede üble Folge auch. Alles Künsteln, einen ursprünglich zu kleinen Schnitt zu vergrösser, ist zwecklos und schädlich: zwecklos, weil, wenn man von den Winkeln des Schnittes nach aufwärts schneidet, immer nur der engere Durchmesser der Hornhaut zerschnitten wird, und wenn man unter dem Winkel den Schnitt nach dem breiteren Durchmesser der Hornhaut hinrichtet, dadurch ein umgekehrter pyramidenförmiger Lappen in der Hornhaut gebildet wird, welcher dennoch dem freien Austritte der Cataracta eben so wohl im Wege stehet, als der kleine Schnitt. Schädlich ist dieses Verfahren, weil man

weder mit den Scheeren, noch mit einem feingeknöpften Messer diese Pfuscherarbeit vollenden kann, ohne die Iris dabei sehr zu gefährden, weil das Auge überhaupt anhaltender und gewaltiger verletzt wird, weil man Gefahr läuft, dass der Lappen der Hornhaut vereitert, und immer eine schlechte, das Auge entstellende Narbe die Folge seyn wird. Ein zu kleiner Schnitt macht eine schlechte Arbeit. Nur wenn der Staar flüssig ist, und die Kapsel rein, kann die Operation doch noch glücklich ausfallen. Auch wenn die Cataracta zufällig klein ist, tritt sie zuweilen durch eine kleine Schnittwunde aus. Ausserdem bleiben dem Operateur nur 2 Wege übrig, die jedoch nicht gleich zum Ziele führen. Entweder er muss die Cataracta in Stücke theilen, und theilweis ausziehen: ein gewagtes und zugleich unzuverlässiges Verfahren. Gewagt, weil durch die Gewalt, welche die Theilung der Cataracta entweder mit der Cystitomnadel oder einem andern stumpfschneidenden Instrumente erfordert, gar leicht der Glaskörper hervorgedrückt werden kann; unzuverlässig, weil man denn doch die Pupille nur schwer vollkommen reinigen wird. Oder er muss — und das ist wenigstens, wenn auch nicht für seinen Ruhm, doch zum Besten des Patienten das Sicherste, — die Operation ganz unterlassen, die Hornhautwunde heilen lassen, und zu einer anderen Zeit die Operation wieder unternehmen.

## Von den Zerschneidungen der Iris.

Die Schnitte in die Iris sind nie ganz gleichgültig; denn 1) wird die Verletzung grösser als sie seyn soll, und dadurch das Auge nothwendig in eine heftige traumatische Reaction versetzt, welche von üblen Folgen seyn kann; 2) wird dadurch die Schärfe des Gesichts

beeinträchtiget, indem der Operirte bei grossem Lichte schlechter sieht; 3) leidet dabei die Form der Schönheit des Auges. So ist also eine Staaroperation durch Extraction, wobei die Iris zerschnitten wird, immer eine unvollkommen gelungene Operation. Die Anlässe, aus welchen die Iris an die Spitze oder unter die Schneide des Messers geräth, sind folgende: 1) Wenn der Operateur, indem er das Messer durch die vordere Augenkammer führt, zugleich die Kapsel der Krystalllinse eröffnen will. Indem er die Bewegung mit dem Messer nach hinten zu macht, kann sich die Wunde lüften, die wässerige Feuchtigkeit ausfliessen, und der entgegengesetzte Rand der Iris sich in die Spitze, der untere Theil der Iris unter die Schneide werfen; vollendet er den Schnitt, so zerschneidet er die Iris mit der Hornhaut. 2) Wenn das Messer keine zweckmässige Form hat, die Hornhautwunde vom Einstiche an nicht immer genau anfüllt, so dass die wässerige Feuchtigkeit zu frühe ausspritzt; 3) Wenn der Assistent das Auge drückt, oder der Patient selbst mit dem oberen Augenlide, ungeachtet es gehalten wird, das Auge presst. 4) Wenn der Patient, indem das Messer die Hälfte der vordern Augenkammer durchgegangen ist, rasch eine Bewegung mit dem Auge nach dem Nasenwinkel hin macht, und der Operateur, ohne fortzuschneiden, mit der Hand das Messer stät haltend, dem Auge nicht eben so geschwind nachfolgt. Das zweckmässigste Verfahren ist bei diesen Ereignissen, wofern die Iris an die Spitze oder unter die Schneide des Messers geräth, im ersten Falle ja nicht fortzuschneiden, und dadurch die Iris immer tiefer zu spiesen, sondern eine kaum merklich rückgängige Bewegung mit dem Messer zu machen, um die Spitze des Messers wieder aus der Iris zu ziehen. Im zweiten Falle aber, wo die Iris unter die Schneide fällt, muss

das Messer so gewendet werden, dass sein Rücken mehr gegen die Iris, die Schneide mehr gegen die Hornhaut nach aussen gekehrt steht, sodann wird auf die Hornhaut ein Finger des Operateurs aufgelegt, und der Schnitt langsam vollendet.

## Von den Zerreissungen und Zerstechungen der Iris.

Die Iris kann sowohl bei der Extraction, als bei der Depression zerrissen werden. Bei der Extraction kann sie im Moment des Austrittes des Staares zerreissen, wenn der Staar hart und gross ist, gemeiniglich zerreisst die Iris an der unteren Hälfte, indem der Staar sich mit dem untern Rande nach aufwärts wirft; sie kann ferner zerrissen werden, wenn auch bei einem mittelgrossen festen Staar der Austritt ein wenig impetuös und rasch geschieht; ferner wenn die Iris in einem krampfhaften Zustande ist, und die Pupille sich immer mehr verengert, je mehr der Operateur das Auge drückt. Wird der Druck zu gross, so springt der festere Staar durch einen Riss der Iris hervor, (und gemeiniglich der Glaskörper hinterdrein). — Bei der Depression oder Reclination kann die Iris zerrissen werden, wenn der Operateur die Spitze der Nadel in die Iris treibt ohne es zu bemerken, und dann Bewegungen mit der Nadel vornimmt, in der Absicht, die Cataracta zu entfernen, oder wenn eine so starke Adhaerenz der Kapsel statt findet, dass sich bei jeder Bewegung der Nadel nach hinten zu die Iris grubenförmig einbeugt, und dem ungeachtet der Operateur fortfährt, durch den Zug der Iris nach hinten zu die Adhaesion zu trennen. In diesem Falle reisst die Iris entzwei, und die Adhaerenz bleibt doch an den losgerissenen Stücke der Iris. Aus diesen Bemerkungen er-

gibt sich von selbst, welche Cautelen man nehmen muss, um sowohl bei der einen, als andern Operationsmethode die Zerreissung der Regenbogenhaut zu verhüthen. Man verhüthet bei einem grossen und festen Staar die Zerreissung, wenn der Hornhautschnitt ausgiebig gross ist, und wenn man bei den Ausheben der Cataracta selbst sich wohl Zeit lässt, und den Druck auf das Auge in gelinden Graden äusserst allmählig vermehrt, und wie man merkt, dass die Cataracta mit ihrem unteren Segment über den Rand der Iris hervorgetreten ist, alsdann den Daviel'schen Löffel geschickt an einen Rand der Linse anlegt, und dieselbe allmählig gleichsam herausschiebt. Ist aber die Iris in einem spastischen Zustande, welches man daran bemerkt, wenn sich die Pupille in dem Grade mehr verengert, als man das Auge mehr drückt: so lasse man alsogleich von allem Drucke ab, lasse die Augen schliessen, verdunkle das Zimmer und lasse den Patienten durch 6—7 Minuten in Ruhe, oder zerstreue ihn mittelst einer Unterredung, versuche sodann den Druck ganz gelinde von neuen, und die Cataracta wird leicht heraus treten. — Bei der Depression muss man wohl auf die Spitze der Nadel Acht geben, und wenn dieselbe in der Iris steckt, muss sie sogleich aus derselben hervorgezogen werden. Ist die Blutung nur unbeträchtlich, welches gemeiniglich ist, wenn die Iris nicht sehr stark zerstochen wird, so hindert sie die Operation weiter nicht, ist auch gemeiniglich nicht von üblen Folgen. Dagegen muss man bei einer festen Adhaerenz der Kapsel an die Iris nie einen Versuch zur Depression oder Reclination machen, wenn nicht zuvor mit den schneidenden Rändern der Nadel die Adhaesion getrennt ist.

## Von dem Einlegen der Iris in die Ränder der Hornhautwunde.

Es geschieht nicht selten bei der Extraction, dass durch den Hervortritt der Cataracta die untere Hälfte der Iris entweder gerade herunter oder bald mehr nach innen, bald mehr nach aussen gerollt wird, und dann mit einer Falte in die Hornhautwunde sich einlegt. Man erkennt dieses Einlagern der Iris daran, dass die Pupille immer nach der Seite hin verzogen ist, wo die Iris das Einlager genommen hat. Ist die Membran sehr erregbar, so darf man nur ein etwas ausgiebiges Licht auf sie wirken lassen, alsogleich zieht sie sich zurück und nimmt die gehörige Stellung, sofern sie nicht von dem Rand der Hornhautwunde fest gehalten wird. Ist sie aber minder erregbar, oder wird sie von der Hornhautwunde fester gehalten, so darf man nur das obere Augenlid mit dem Daumen gelinde einige Mal über den Augapfel reiben, so stellt sie sich gemeiniglich auch darauf wieder zweckmässig her. Sollte aber auch dieses nicht ausgiebig genug seyn, so geht man mit dem Daviel'schen Löffel durch die Hornhautwunde, und streicht mit dem Rücken desselben die Iris in ihre gehörige Stellung. Ich verrichte diesen Handgriff sehr oft; sobald ich die Cataracta herausgeschoben und die Pupille gereinigt habe, streiche ich mit dem Rücken des Daviel'schen Löffels die herunter gerollte Iris sogleich in die Höhe: es versteht sich, äusserst gelinde.

## Von dem Heraussturze des Glaskörpers.

Der Hervorsturz des Glaskörpers kann bei der Operation in 4 Zeiträumen erfolgen: 1) Wegen des Schnittes in die Hornhaut, indem er vollendet ist; 2) bei Eröffnung der Kapsel der Krystalllinse; 3) beim Ausziehen

des Staares; 4) nachdem er so eben ausgezogen ist. Wenn keine ungewöhnlich grosse wässerige Zersetzung des Glaskörpers stattfindet, so ist es immer ein Beweiss der Pfuscherarbeit des Operateurs, wenn in den ersten 2 Zeiträumen ein Hervorsturz des Glaskörpers geschieht: wie ich sogleich beweisen werde. Auf den Schnitt der Hornhaut kann der zweckmässig bestellte Glaskörper nur dann hervorstürzen, wenn das Auge von dem, das Augenlid haltenden Assistenten und von dem Operateur selbst entweder mit den durchaus verwerflichen Befestigungsgeräthen, oder selbst mit dem Finger bis zu dem Augenblicke hin, wo der Schnitt ganz vollendet ist, beträchtlich gedrückt wird; oder wenn der Operateur, auch in dem Fall, als der Druck auf das Auge durch die befestigenden Finger gelinde geschieht, den Schnitt rasch durch die Hornhaut macht; oder wenn beide fehlerhafte Handgriffe zugleich stattfinden. Das ist schlechtes Machwerk, und hier trägt der Operateur die Schuld. — In dem zweiten Zeitraume, wo nur die Kapsel soll geöffnet werden, aber keineswegs die Cystitomnadel die Linse zerstechen soll, kann es geschehen, wenn der Staar weich ist, und die Cystitomnadel tief durchdringt, dass die hintere Wand der Kapsel und die Glashaut in der tellerförmigen Grube stark zerstochen werde, oder wenn der Staar fest oder gar hart ist, derselbe stark gegen den Glaskörper angestosen wird, wodurch die Glashaut zerrissen und der Glaskörper hervorgepresst wird. Abermals ein schlechtes Machwerk, das dem Operateur heimfällt. — Nicht so im 3ten und 4ten Zeitraume: im 3ten Zeitraume geschieht es theils aus Verschulden, theils ohne Verschulden des Operateurs; im 4ten Zeitraume geschieht es unbedingt ohne Verschulden des Operateurs. Der Operateur ist im 3ten Zeitraume Schuld an dem Vorstürzen des Glaskörpers,

1) wenn er die Kapsel nicht gehörig eröffnet hat, und durch einen zu starken Druck auf das Auge dieselbe zersprengt, den Staar hervortreibt, die Glashaut zugleich zerdrückt, und den Glaskörper nachdrängt; 2) wenn er, falls auch die Kapsel gehörig eröffnet ist, den Druck zu unmässig stark auf das Auge anbringt, wodurch die Cataracta zu einem schnellen Vorsprung verleitet wird, welcher sodann besonders bei einem vollen, sehr gewölbten Auge gemeiniglich der Glaskörper nachfolgt; 3) wenn die Cataracta zu feste Anhänge mit der Corona ciliari, mit dem Corpore ciliari, mit der Uvea hat, und die Kapsel und Linse unter sich zusammenhängen, der Operateur dieses nicht wahrnimmt, oder nicht darauf Rücksicht hat, vielmehr durch starken Druck die Cataracta aus dem Auge nehmen will. — Der Operateur ist hingegen keineswegs Schuld an dem Vorsturze des Glaskörpers: 1) wenn derselbe ungewöhnlich dünne ist, so dass auch bei dem sanftesten Austritte der Cataracta derselbe nachfolgt; 2) wenn der Anhang der Kapsel an die Corona ciliari und an der Glashaut, und die Verwachsung der Kapsel mit der Linse selbst so fest ist, dass die Linse ohne die Kapsel nicht herausgehet, wo man dann entweder mittelst des Häckchens oder der Pinzette oder des Daviel'schen Löffels, beide zugleich oder doch den grössten Theil davon herausnehmen muss, welches dann zuweilen, ungeachtet der grössten Dexterität, nicht ohne einigen Verlust des Glaskörpers geschehen kann; 3) wenn die Verwachsung der verdunkelten Kapsel mit der Linse nicht Statt findet, mithin nach eröffneter Kapsel, die Linse hervortritt, die verdunkelte Kapsel aber zurück bleibt, welche dann eigend's ausgezogen werden muss. Während des geschicktesten Abstreifens der verdunkelten Kapsel von der Corona ciliari und der Glashaut, kann es doch geschehen, dass die letztere Haut einen

Riss bekömmt und Glasfeuchtigkeit fahren lässt. — Im 4ten Zeitraume geschieht es ohne alles Verschulden des Operateurs, wenn der Patient, wie es bei einigen besonders erregbaren Menschen geschieht, nach geendeter Operation anfängt, gewaltsam das Auge wechselweise zu pressen, indem er die Augenlider eröffnet, und wieder plötzlich zusammendrückt, wieder öffnet, und wieder zusammendrückt, und so trotz alles Zuredens fortfährt, bis der Glaskörper hervorstürzt; oder auch dann, wenn der Patient, indem man ihm heisst, das Auge so langsam zu schliessen, als ob er schlafen wollte, gerade das Gegentheil thut, und das Auge mit dem Augenlide gewaltsam zusammenpresst, oder wenn er auf einmal bei noch offenen Auge mit dem Kopfe sich bückt. — Ueberhaupt muss der Operateur auf einen Vorsturz des Glaskörpers um so mehr gefasst seyn, je hervorstehender, grösser, voller, das Auge ist, um so weicher es sich vor der Operation anfühlen lässt. Bei tiefliegenden kleinen, fest anzufühlenden Augen ist diese Incidenz weniger zu besorgen. — Bei dem Verluste des Glaskörpers kommt es auf den Grad der individuell bestehenden Vulnerabilität und auf die Menge des verloren gehenden Glaskörpers selbst an, ob das Sehvermögen dadurch mehr oder weniger gefährdet ist. Bei hohem Grade der Vulnerabilität ist auch ein unbedeutender Verlust des Glaskörpers verderblich für das Auge, bei einem geringen Grade der Vulnerabilität ist ein kleiner Verlust des Glaskörpers sogar zuträglich für die Schärfe des Gesichts. Aber auch bei geringem Grade der Vulnerabilität verträgt doch ein Individuum immer nur in einer bestimmten Menge einen Verlust des Glaskörpers, über diese Menge hinaus ist das Auge unwiederherstellbar. Man muss daher auf der Huth seyn, so viel als möglich allen Verlust des Glaskörpers fern zu hal-

ten: es ist nie eine völlig sichere Operation, nie eine ganz schöne Operation, wo dieses Incidenz Statt findet. Da nun, wenn die Glasfeuchtigkeit einmal im Flusse ist, die Menge des Verlustes bis zu einem gewissen Grade nur dadurch aufhaltbar ist, dass das Auge auf der Stelle geschlossen wird, so kömmt es darauf an, in welchem Zeitraume das Incidenz Statt findet. Im ersten und zweiten Zeitraume ist die Operation aufgehoben. Sie fortsetzen wollen, hiesse das Auge der totalen Ausleerung preissgeben, denn dass müsste nothwendig erfolgen. Es bleibt sonach nichts übrig, als mit der Operation auf der Stelle einzuhalten, und das Auge schliessen zu lassen. Im 3ten und 4ten Zeitraume ist die Operation ohnehin zu Ende. Bleiben im 3ten Zeitraume rückständige verdunkelte Kapselflocken, so müssen sie gelassen werden, weil jeder Versuch sie auszuziehen, während dem die Glasfeuchtigkeit im Flusse ist, gewiss für das Auge verderblich ist. Verdunkelte Reste der Linse schlemmt der Glaskörper ohnehin heraus. Wenn das Auge geschlossen ist, so wische man den Glaskörper, wenn er dehnbar und nicht äusserst flüssig ist, nicht ab, weil man durch das Wischen die Glashaut zieht, und dadurch immer mehr Glasfeuchtigkeit mittelst der Glashaut herauszieht; man schneide ausser den geschlossenen Wimpern den Glaskörper ab, und lasse den Rest, der zwischen den Augenlidern und zwischen der Wunde der Hornhaut, unberührt liegen. Gemeiniglich in 14 Tagen stirbt die eingeklemmte Portion ab, und fällt allmälich ausser der Hornhautwunde hinweg. Man gibt den Rath (Richter), die vorgefallene Portion ausser der Hornhautwunde abzuschneiden. Dabei ist zu viel gewagt, weil man dies nur bei offenem Auge thun kann, und wenn dann die Glasfeuchtigkeit im starken Flusse ist, so geht während diesem Verfahren zu viel von derselben verloren.

Höchstens kann es zuweilen ohne Nachtheil unternommen werden, wenn die Glasfeuchtigkeit sehr zähe, dehnbar, nicht flüssig ist, und ihr Fluss still steht, wenn der Patient das Auge offen hat. Aber was ist denn durch dieses Verfahren gewonnen? Dass etwa der Glaskörper um 2 Linien kürzer abgezwickt ist? Es ist ja einerley, wenn sich in der Folge der Glaskörper abstösst, ob das ein paar Linien mehr oben oder unten geschieht. Warum also deswegen etwas wagen?

## Von den ungünstigen Incidenzen nach der Operation während der Kurzeit der Wunde, wodurch die Operation in Absicht dieses Erfolgs mehr oder weniger der Absicht entsprechend ausschlägt.

Die ungünstigen Incidenzen, welche während der Kurzeit der Wunde erscheinen können, sind: Vorfälle der Iris, Vorfälle des Glaskörpers nach der Extraction; Iritis nach jeder Operationsmethode sowohl nach der Extraction, als nach der Depression oder Reclination. Von den Vorfällen der Iris ist die Rede umständlich bei den Staphylomen, so dass ich hier nichts hierüber zu sagen habe. Von dem Vorfalle des Glaskörpers haben wir so eben gehandelt. Zu thun ist hier mehr nicht, als dass das Auge geschlossen bleibt. Veranlasst wird dieses fatale Ereigniss nur durch Husten, Erbrechen, Reiben der Augenlider, Druck u. dgl. — Von der Iritis wird gehandelt beim Nachstaare. Das Erbrechen ist sehr oft eine consensuelle Erscheinung nach der Depression oder Reclination, seltener nach der Extraction. Opium ist das sicherste Mittel, das Erbrechen zu stillen.

## Von der Behandlung des Operirten in der Kurzeit der Wunde.

Ruhe des Auges, Mässigung des Licht- und Luftreizes sind von einer Seite, ein geringer Grad von Vulnerabilität und thätige Reproductionskraft von der andern Seite die Requisiten einer baldigen Heilung der vulnerirten Theile des Auges. Könnte das Auge mehr von dem Körper isolirt werden, so bedürfte es eben nicht der Ruhe des ganzen Körpers. Nur weil die Bewegungen des Körpers, die Haltung des Kopfes, die Bewegungen der Wangenmuskeln sich leicht dem Auge mittheilen: nur deswegen muss die Bewegung des ganzen Körpers eingeschränkt, und das Masticationsgeschäft erleichtert werden. Nur weil das Licht auf das Auge nach entfernter Cataracta zu reizend einwirkt, muss er gemässigt werden. Nur weil der Wechsel der Luft das Auge in rheumatische Reaction versetzen, und die Luft selbst sich zu leicht durch die noch nicht geschlossene Wunde in das Innere des Auges insinuiren könnte: nur darum muss die erstere Zeit das Auge vor dem freien Zutritt der Luft abgehalten werden. Könnte man sich durchaus auf Menschen von Vernunft verlassen: so wäre es nicht nöthig, dass selbst einer durch Extraction Operirter sich auf dem Rücken legte. Ein sitzende Stellung mit etwas angelehnten Kopfe gäbe Sicherheit genug, dass der Glaskörper keine zu vorhängige Tendenz bekomme, und die Iris nach der Wunde hin dränge. Selbst das einfache Zuschliessen der Augenlider wäre zureichend, das Auge in Ruhe zu erhalten, den Zutritt der Luft abzuhalten, so lange man es für nöthig findet. Allein der Operateur kann sich nur selten auf Menschen verlassen, die sich durch Vernunft meistern. Deswegen verbindet man das Auge, nachdem man ein Heftpflaster von der Länge eines

Zolles, und von der Breite einer Linie senkrecht über das Auge gelegt hat, mit einer, über beide Augen reichenden, leichten und weichen Compresse, und befestigt diese mit einer Stirnbinde. Unterdessen hat sogar dieser einfache Verband mehrere Inconvenienzen, die nicht ohne Nachtheil sind. Es wird dem Auge und einer Partie des Gesichts durch diesen Verband zu viel Licht und Luft entzogen, und das Auge geräth dadurch in einem Zustand von directer Schwäche. Die Verbandstücke werden durch die wässerigen und schleimigen Ausflüsse durchnässt, von der äusseren Luft erkältet, und wirken als ein kalter nasser Umschlag, der als ein Leiter der thierischen Wärme dem Auge Wärmstoff entzieht, und es dadurch wieder direct schwächt. Dazu kommt, wenn der Verband auch alle 12 Stunden gewechselt wird, dass man dennoch die Compressen von den Ausflüssen zusammen gekripelt, eingeschrumpft, und ungleich zusammengeballt auf einzelnen Gegenden des Auges mit Druck aufliegend findet, wodurch das Auge selbst mehr verletzt wird. Allen diesen Umständen kann abgeholfen werden durch zweierlei Augenschirme die ich mit Professor Barth erfand, deren einer offen, der andere mit grünen Taffet überzogen ist. Dieser Augenschirme bedient man sich wenigstens in der Privatpraxis mit Nutzen. Einen jeden derselben benutzt man auf folgende Weise. Nachdem das Zimmer, in welchem sich der Operirte aufhalten soll, durch einen nicht allzu dicken Vorhang nur mässig verdunkelt ist, und der schmale Pflasterstreif über beide Augen senkrecht gelegt worden (welches im Grunde zu nichts andern dient, als den Operirten dadurch stets zu mahnen, dass er die Augen nicht öffnen soll), setzt man ihm den offenen Augenschirm über, wodurch den Augen weder das dienliche Licht, noch die dienliche Luft

ganz genommmen wird. Er ist dem Operirten nicht lästig, das Auge darunter ist ganz frei und dennoch ist es bei Tag und Nacht vor jedem Stosse, vor jedem Druck gesichert. Dem Operirten gibt man durch diese Maschine die völligste Gewissheit und eine gewisse Zuversicht, dass seine Augen nicht versehrt werden können, und dadurch ist er gesichert vor plötzlichen Zusammenziehungen des Augenschliessers, und der Bewegungsmuskeln des Augapfels selbst, wodurch nicht selten die schon halbgeschlossene Wunde der Hornhaut aufgerissen wird. Sind einmal nur 24 Stunden verflossen, so sind die Augenlider gemeiniglich so fest zusammen gekleistert, dass sie nicht mehr aufgezogen werden können, und dann kann man das schmale Streifchen Heftpflaster hinweg nehmen. Man bemerkt bei diesem Verfahren, dass das Thränen des Auges, die Schleimabsonderung, Röthe, Geschwulst der Augenlider, selbst die traumatische Reaction im Auge viel geringer wird. Wenn endlich 4 — 5 Tage verflossen sind, während welchen das Auge ohne dringende Noth nicht zu eröffnen ist, und man will dem Operirten das Zimmer lüften und reinigen, wobei denn Thüren und Fenster geöffnet werden müssen, oder man wollte ihn seines Vortheils wegen in freie Luft führen, so setzt man ihm den mit grünen Taffet überzogenen Schirm über, wodurch der Andrang des freien Lichtes und der freien Luft, als zu grosse Reize, abgehalten werden.

Man bediene sich nun des zuerst, oder dieses so eben beschriebenen Verbandes; immer sey man auf der Huth, dass das Auge nicht beschädigt werde. Die Nahrung muss sich in Absicht der Quantität nach der Gewohnheit verhalten, dabei muss jedoch berücksichtiget werden, dass der Operirte Ruhe hat, Luft und Licht nur mässig auf ihn wirkt, mithin kann die Nahrung der Gesundheit unbeschadet die erstern 4 — 5

Tage verringert werden. Nasse Umschläge sind nachtheilig. Aderlässe und Purganzen unnöthig, wenn die Erregung gehörig ist. Nur selten, äusserst selten setzt die traumatische Reaction in sthenische Iritis über. Da, wo man zur Aderlass und Purganz, und dem ganzen schwächenden Apparat schreitet, und dennoch das alles nicht zum Ruin des Operirten und seines Auges ausschlägt, beweisst es weiter nichts, als dass man in einzelnen Fällen selbst mit diesem Verfahren nicht alles zu verderben vermag. Aber gewiss ging es ohne ein solches Heilverfahren eben so gut, wo nicht besser in Absicht auf das Wohlbefinden des Operirten. Oefter, viel öfter und meistens setzt die traumatische Reaction in asthenische Iritis, mit verschiedenen Graden der Eiterung über. Diesem Zustande wird eher vorgebeugt, und ihm sicher, oder auf keine andere Methode durch das erregende Heilverfahren abgeholfen.

Manche Augen verschleimen und verkläben sich sehr, manche nicht. Schmutz und Unreinigkeit muss man äusserlich nicht auf denselben dulden, sondern mittelst lauwarmen Wassers gelind und vorsichtig wegspühlen, und das Aeussere des Auges wohl abtrocknen. Zuweilen fühlen die Operirten bald nach der Operation ein Rollen des Auges, andere bemerken Feuerfunken. Beides verliert sich durch die Ruhe. Wo nicht: so gebe man 7 — 8 Tropfen von der Opiattinctur mit einem Chamillenthee.

Manche fühlen die ersten 2 Tage und Nächte öfters flüchtige Stiche, oder Kratzen, als ob ein fremder Körper in dem Auge läge. Bald darauf fliesst durch den innern Augenwinkel eine Menge klarer Feuchtigkeit ab, und diese Sensationen hören darauf sogleich auf.

Bei manchen, wo die Secretion der Thränen und der wässerigen Feuchtigkeit sehr häufig geschieht, ohne

dass dieselben gehörig abfliessen: schwillt das obere Augenlid stark auf, und ist gegen die Wimpern hin wie wasserschwülstig. Dadurch wird der Schmerz und die traumatische Reaction vergrössert. Wenn man dieses bemerkt, muss man das obere Augenlid, ohne es ganz aufzuziehen, nur mit dem Finger vorsichtig lüften, worauf die Feuchtigkeit jedesmal hervorstürzt mit Erleichterung des Operirten. Wenn auf dieses Verfahren die Geschwulst sogleich zusammenfällt, mit Nachlass des Schmerzes, wenn der Rand des obern Augenlides dabei nicht sonderlich geschwollen ist, und geschwollen bleibt: so ist von diesem Phänomen weiter nichts zu besorgen: es tritt zwei drei Male auch öfter hervor, und das Auge steht doch in keiner andern als einer traumatischen Reaction. Auf trockene Wärme verliert sich diese Erscheinung sehr oft. Nur kann dieselbe dem Arzte ein Wink seyn, dass er das Auge nicht zu lange von Luft- und Lichtreiz entwöhnen darf. Nicht selten ist aber dieselbe Erscheinung eine von mehrern andern, die den Eintritt und das Fortschreiten einer Vereiterung des Auges ankünden. In diesem Falle muss man mit dem ganzen erregenden Heilverfahren auf der Stelle thätig werden.

Gemeiniglich dauert die vermehrte Secretion der Thränen, und der Ausfluss der wässerigen Feuchtigkeit 2 — 3 Tage, bis nämlich die Hornhautwunde geschlossen ist. Einige Tage darüber hinaus liegt insgemein etwas anderes im Hinterhalte: entweder nimmt die traumatische Reaction einen Constitutionscharacter an, wird entweder rheumatisch, arthritisch oder scrophulös, oder die Iris ist in die Hornhautwunde eingetreten. In jedem Falle ist der Arzt berechtiget, das Auge mit Vorsicht zu untersuchen. Im ersten Falle muss er die zum Grunde liegende unzweckmässige Reaction zu beseitigen trachten; im letzten Falle kann

er nichts anderes thun, als zu verhüthen, dass der Vorfall der Iris nicht grösser werde.

Vor den 6ten, 8ten Tage öffne man in der Regel das Auge nicht. Bein Eröffnen gebe man darauf Acht, dass man die Wimpern von verkleisterndem Schleime mittelst warmen Wassers wohl erweiche, und ausreinige. Sodann vorausgesetzt, dass das Zimmer verdunkelt ist, in welchem sich der Operirte befindet, lässt man ihn das Auge allmälich öffnen, jedoch so, dass er mit dem Rücken gegen das einfallende Licht stehe, damit der erste Einfall des Lichtes nicht zu reizend auf das Auge wirke. Man lasse sodann täglich das Auge eröffnen, so am 9ten Tage frühe und abends, und lasse es dann einige Stunden dem Operirten offen erhalten, mit der Weisung, wenn er ein Gefühl von Drücken und Wehethun habe, die Augenlider auf eine Zeit wieder zu schliessen. Am 10ten und 11ten Tage kann man ihm freieren Luft- und Lichtreiz aussetzen, jedoch immer noch mit einem Augenschirm, und nur bei heiterer mässig oder auch sehr warmer Lufttemperatur: feuchte kalte Lufttemperatur muss verhüthet werden, eben so der Widerschein eines grellen Lichtes. In der freien Luft erholen sich operirte Augen, die nur in einer traumatischen Reaction befindlich sind, äusserst geschwinde.

In vielen Fällen bediene ich mich von dem Augenblicke der Operation an bis zu dem Augenblicke der völligen Herstellung des Operirten keines einzigen pharmaceutischen Mittels, weder eines inneren, noch äusseren. Will man jedoch der traumatischen Reaction, wenn sie ein wenig stärker als gewöhnlich ist, Einhalt thun, sie beschränken, so ist ein Gemisch aus destillirten Wasser ℥x., Bleiextract ʒß., und Weingeist ʒjj. sehr dienlich, diese Reaction zu beschränken.

Gar oft wird die traumatische Reaction in der Bindehaut des Auges von der Individualität der Organisation modificirt, sie nimmt die Form einer gichtischen, scrofulösen, scorbutischen Reaction an, und will dieser Eigenthümlichkeiten gemäss behandelt werden. Unter diesen Umständen wird die Urtheilskraft des Arztes entscheiden müssen, ob entmischende oder flüchtig andringende Reize, oder beide vereint anwendbar sind. Wenn der Arzt den Fall richtig erkennt, so wird er diesen Reactionen sehr leicht und zweckmässig abhelfen.

Vor dem 14ten Tage wage man mit keinem auch noch so günstig Operirten etwas. Die Iritis kann noch am 11ten Tage eintreten. Ich sahe sie einmal bei einem zweckmässig Operirten, der sich auf seiner Heimreise durchnässte, erst in der dritten Woche entstehen, und das Auge ging verloren.

Je länger der Operirte blind war, um so allmählicher muss er zu Anstrengungen des Auges schreiten. Vor 4 — 6 Wochen überhaupt soll kein operirtes Auge, selbst unter den günstigsten Verhältnissen, am wenigsten mit Staarbrillen und Ferngläsern ermüdet werden.

# XXIX.

## Ueber Bildungsfehler der Augen und der Augenlider

von

Herrn Dr. Heyfelder

in Trier.

### Angeborne Spaltungen in der Oberlippe, in dem obern Augenlid und in der Regenbogenhaut bei einem dreimonatlichen Kinde.

Der Zufall hat mich vor Kurzem in den Stand gesetzt, auf die durch den Herrn v. Ammon in seiner Zeitschrift für Ophthalmologie aufgeworfene Frage zu antworten, ob Spaltungen in der Iris und im Augenlide gleichzeitig beachtet worden seyen.

Das Kind, an welchem ich die oben genannten vitia primae conformationis beobachtete, hiess John Richart, und war der dreimonatliche Sohn eines englischen Eisenhüttenarbeiters, welcher in verflossenen Jahre England verlassen hatte, um auf dem Festlande in irgend einem Hüttenwerke Arbeit und Unterhalt zu finden. Bald nach seiner Ankunft in Brüssel kam es dort in Folge der ausgebrochenen Unruhen zu hartnäckigen,

mehrere Tage hindurch dauernden Gefechten. In das Zimmer, wo der Engländer mit seiner, in grosser Angst schwebenden Frau während jener Zeit sich aufhielt, wurde ein Verwundeter gebracht, dem ein Säbelhieb die Stirn, das Auge und die Wange tief verletzt hatte. Die Frau, welche damals im dritten Monate schwanger ging, erschrack dergestalt, dass sie ohnmächtig zu Boden stürzte. Am Ende des achten Monats ihrer Rechnung nach, kam sie mit einem schwächlichen Knaben nieder, an welchem folgende Bildungsfehler sichtbar sind:

1) auf der Oberlippe linker Seits ist eine einfache Hasenscharte, deren Spitze dem Nasenloche zugekehrt ist. Der harte und weiche Gaumen sind vollkommen ausgebildet, aber unmittelbar unter der Lippenspalte ist im processus alveolaris maxillae superioris eine deutliche Furche sichtbar, die einen schiefen Winkel bildet und mit der Richtung der Hasenscharträndер correspondirt. — Die rechte Mund- und Lippenpartie hatte eine durchaus normale Beschaffenheit.

2) An den linken Auge ist eine bis in die Hälfte des obern Augenlids gehende Spalte (coloboma palpebrae superioris) mit wulstigen und dergestallt klaffenden Rändern, dass die obere Fläche des Bulbus nach allen Seiten hin ohne Mühe besichtigt werden kann.

Der Augapfel selbst ist normal gebildet, nur scheint sein oberes Segment flacher, als das untere, mithin fehlt einigermassen die gehörige Rundung.

3) In diesem Auge findet sich ein coloboma iridis. Wie in den meisten Fällen dieser Art liefen auch hier die Ränder der Irisspalte nicht senkrecht herab, sondern gegen einander convergirend und in einer sichtlichen Richtung nach dem innern Augenwinkel zu. Der obere Pupillenrand stand offenbar etwas tiefer, als der des andern Auges und zeigte auch eine gerin-

gere Rundung. Wiewohl die Sehkraft auf beiden Augen gleich gut zu seyn schien, so war es mir doch auffallend, dass in dem Auge mit der Irisspalte die Pupille in einem geringem Grade gegen das Licht vergirte, als im andern Auge. Mehrere Aerzte, welche Augen mit Spaltungen der Iris zu untersuchen Gelegenheit hatten, wollen nicht diesen geringern Einfluss des Lichts wahrgenommen haben. Mir dagegen ist dieses geringere Reactionsvermögen in Augen mit Irisspaltungen nunmehr schon zum drittenmal vorgekommen, und auch im vorliegenden Falle, wie bei den Augen der Geschwister Klein (über welche ich in meiner Abhandlung über einige Fälle von Bildungshemmung gesprochen habe), erfolgten trotz eines raschen Lichtwechsels so zu sagen gar keine Contractionen in den herabhängenden Schenkeln der Regenbogenhaut. Die Augen beider Aeltern hatten eine normale Beschaffenheit und beide versicherten auch, dass kein Glied ihrer Familien ähnliche Misbildungen an sich trage. Leider fand der Vater des Kindes in den hiesigen Hüttenwerken nicht das gehoffte Unterkommen, was ihn nöthigte, mit den Seinigen nach Frankreich zu wandern, was ich um so mehr bedaure, als die grosse Schwäche des Kindes sein baldiges Ableben erwarten liess, wo ich Gelegenheit gefunden haben würde, das Auge anatomisch zu untersuchen. Die neuerdings von einem französischen Arzte aufgeworfene Frage, ob vielleicht, wie bei Kindern mit dem Wolfsrachen die nervi olfactorii zu fehlen pflegen, bei Coloboma iridis etwas Analoges vorkommen dürfte, indem hier die nervi ophthalmici und die nervi supra-orbitales fehlen — findet durch die neuerdings durch Herrn v. Ammon gemachten Beobachtungen ihre volle Erledigung. Derselbe hatte bekanntlich Gelegenheit, zwei Augen mit angebornen Spaltungen in der Iris, Choroidea und

getica anatomisch zu untersuchen, er erwähnt durchaus nichts von wahrgenommenen Abnormitäten der Nerven und sagt sogar bestimmt, die nervi optici gesund gefunden zu haben. Ueberdies spricht die allgemein wahrgenommene ungetrübte Sehkraft bei Individuen mit der Irisspalte gegen das Vorhandenseyn solcher Abnormitäten in den erwähnten Nervenpartien.

Das Coloboma iridis ist eine Hemmungsbildung, wofür obiges Beispiel, das gleichzeitig eine angeborne Spaltung des Augenlids, der Lippe und der Regenbogenhaut in sich schliesst, als ein kräftiger Beweiss dasteht. Es repräsentirt das Auge junger Embryonen von Kröten und Eidechsen, und bestätigt insofern die von Meckel und Ph. v. Walther ausgesprochene Behauptung, dass der menschliche Fötus verschiedene Entwicklungsstufen durchgehe, dass zu verschiedenen Zeiten seine Gestalt eine verschiedene thierische sey, und dass da, wo bei Verirrungen des bildenden Triebes die menschliche Gestalt nicht in einem reinem Gepräge hervortrete, an einem missgestalteten Theile eine thierische Bildung zum Vorscheine komme.

Viele Aerzte und Physiologen haben mit apodictischer Gewissheit den Einfluss des Gemüths und der Leidenschaften auf die Entwicklung des Embryo in Abrede gestellt. Beruht indessen eine Hemmungsbildung auf etwas anderen, als auf einer Lähmung der bildenden Kraft, und sollte die plötzliche Einwirkung eines heftigen Schrecks oder jeder andern Leidenschaft nicht hinreichend sein, um eine Störung des nisus formativus hervorzurufen oder diesem eine fremde Richtung zu geben? Erinnern wir uns im vorliegenden Falle des angstvollen Zustandes der Mutter bei ihrer beginnenden Schwangerschaft, ihres Entsetzens und ihrer Ohnmacht beim Anblick des Verwundeten. Beachten wir die Richtung der Wunde und werfen wir

gleichzeitig einen Blick auf die Gesichtsbeschaffenheit des Kindes, das sie einige Monate später geboren; so erscheint hier der mächtige Einfluss des Gemüths der Mutter auf die Entwicklung des Embryo unverkennbar zu seyn.

---

## Ueber Telangiectasien auf der äusseren Fläche der Augenlider.

Angeborne Telangiectasien auf der äusseren Fläche der Augenlider gehören eben nicht zu den seltenen Erscheinungen, wenigstens sind sie mir im Verlauf meiner Praxis ziemlich häufig vorgekommen. Soweit meine Erfahrung reicht, werden sie weniger oft auf dem untern, als auf dem obern Augenlide, wahrgenommen. Gleich nach der Geburt pflegen sie einen unbedeutenden Umfang, vielleicht kaum die Grösse eines Nadelkopfs, zu haben; aber sie nehmen schnell zu, so dass innerhalb weniger Monate zuweilen ihr Umfang ums achtfache zugenommen hat. In der Regel haben sie eine runde, ins Ovale übergehende Gestalt, eine glatte Oberfläche und ihre Farbe spielt aus dem Rothen ins Blaue, ein fortgesetzter Druck verändert weder die Farbe, noch die Gestalt und sonstige Beschaffenheit der Geschwulst, die sich im Ganzen weich, nicht gespannt und beweglich anfühlt. Ich habe niemals eine Abnormität am Augapfel oder in den Umgebungen desselben zu gleicher Zeit wahrgenommen. Bei einem Kinde aus einem benachbarten Dorfe fand ich ausser der Telangiectasie auf dem obern Augenlide, eine grössere auf dem rechten Vorderarme in der Nähe des Ellenbogens und eine dritte über der Verbindung des rechten Nasen- und Stirnbeins.

Die schnelle Zunahme der Geschwulst, welche

bei einer bedeutenden Grösse das vollkommne Oeffnen des Auges nicht gestattet und im Gegentheil das obere Augenlid auf den Augapfel hinunter drückt, verlangt eine möglichst baldige Beseitigung derselben. Bei ganz jungen Kindern hat die Wegschaffung der Geschwulst mit dem Messer manche Schwierigkeit. Irgend ein Arzt hat vorgeschlagen, auf dergleichen Telangiectasien, die eine fürs Messer nicht recht zugängliche Körperpartie einnehmen, mit der Impfnadel, die vorher gehörig in Kuhpockenlymphe getränkt ist, zwanzig bis dreissig Impfstiche zu machen. Die sich entwickelnden und nach und nach in einander fliessenden Kuhpocken sollen die Geschwulst gänzlich beseitigen und eben keine heftige Narbe hinterlassen. Ich selbst habe mehrere Mal den Versuch gemacht, auf diese Art eine kleine Telangiectasie zu heilen; so vorsichtig ich indessen auch die Impfstiche machte, so erfolgte doch immer eine bedeutende Blutung und die Impfung hatte keinen Erfolg. Ich habe seit längerer Zeit daher schon meine Zuflucht zu einem sehr eingreifenden Arzneimittel genommen. Mit einer Auflösung von salpetersauerm Quecksilber in Salpetersäure pflege ich die Oberfläche der Geschwulst zu bestreichen, und nach einigen Tagen, wo sich eine gelbe Kruste bildet und losstösst, die Betupfung zu wiederholen. Auf diese Weise wiederhole ich mein Verfahren, bis durch die hierdurch entstandene Entzündung und Eiterung die Geschwulst zerstört ist. Eine Blutung von Bedeutung sah ich nie erfolgen, und die zurückbleibende Narbe ist blass und keinesweges die Bewegungen des Augenlides störend. Auch entzündeten sich nie die übrigen Gebilde des Auges, was freilich nicht vermieden werden mag, wenn man nicht mit der gehörigen Vorsicht anwendet.

# XXX.

## Ergänzung zu der vom Herausgeber dieser Zeitschrift (Heft 2. S. 190. u. f.) mitgetheilten Geschichte der Sclerectomie

von

Herrn Dr. Wutzer

ord. Professor der Chirurgie in Bonn.

Nach Autenrieth, Beer und Himly dürfte wohl J. B. Müller in Deutschland der Erste gewesen seyn, welcher die Sclerectomie am lebenden Menschen unternommen hat. Er beschrieb seine Operation in Rust's Magazin, 16. Bd. S. 471. Da sie jedoch in den neuesten Handbüchern über Augenoperationen von Jüngken und Rosas, wie auch in dem gediegenen Aufsatze über Sclerectomie, welchen der Herr Herausgeber dieser Zeitschrift kürzlich lieferte, übersehen worden ist, so fühle ich mich um so mehr veranlasst, auf dieselbe aufmerksam zu machen, als ich Gelegenheit hatte, das von Müller operirte Individuum in dem damals von ihm dirigirten Augenkranken-Hospitale zu Rensberg am Rhein einige Monate nach geschehener Operation zu sehen. Es war dies ein durch

die contagiöse Augenliderentzündung erblindeter junger Soldat, der auf dem linken Auge ein beträchtliches Staphylom, auf dem rechten aber ein Leucoma totale trug. An dem letzteren hatte Müller die Pupillenbildung in der Sclerotica mit so unerwartet günstigem Erfolge ausgeführt, dass der Mann sogleich nach vollendeter Operation die vor das Auge gehaltenen Finger zu zählen vermocht hatte, was mir von dem Kranken selbst bestätigt wurde. Gewährte also eine derartige Operation je die Hoffnung eines günstigen Erfolges, so war dies wohl hier der Fall, und dennoch unterschied der arme Operirte, als ich ihn untersuchte, nur mühsam noch Licht und Finsterniss, und befand sich überhaupt ganz in derselben traurigen Lage wie vorher. Die Operationsstelle hatte sich wieder mit einer weissen dichten Membran überzogen, die einer abnorm verdickten Augenapfelbindehaut ähnlich sah; durch sie schimmerte der Glaskörper noch etwas bläulich hindurch, ohne dass jedoch eine Hervorragung desselben zurückgeblieben war. — Ich gestehe, dass diese Beobachtung mich abgehalten hat, die Sclerectomie späterhin selbst auszuführen, obgleich sich mir hierzu mehrmals die Gelegenheit darbot. In der That lässt es sich kaum anders erwarten, als dass die Natur zur Verheilung der kleinen Operationswunde in der Sclerotica einen ähnlichen Weg einschlagen werde, als wie bei allen andern mit Substanzverlust verbundenen Wunden, d. h. sie erzeugt durch allmälich hervorsprossende Granulationen das neue, zur Vernarbung erforderliche, stets aber undurchsichtige Gewebe. Freilich kann der Grad der Dichtigkeit dieses letzteren ein sehr verschiedener seyn, und ich stimme Hrn. v. Ammon vollkommen darin bei, dass schon viel gewonnen seyn würde, wenn die Narbe auch nur etwas mehr durchdringlich für das Licht bliebe, als

es die Sclerotica je sey; in dieser Hinsicht gewährt der von ihm operirte F. Grote viele Hoffnung; doch würde es den Lesern dieser Zeitschrift gewiss sehr willkommen seyn, wenn der Herr Herausgeber noch über das spätere Befinden des Mannes eine Mittheilung hinzufügen wollte [1]).

Grössere Wahrscheinlichkeit des Erfolges würde jedenfalls vorhanden seyn, wenn es möglich wäre, in die künstliche Oeffnung der Sclerotica einige durchsichtige Hornhautlamellen einzupflanzen. Ebensowohl, als verwachsen gewesene Lippen trotz der vorsichtigsten Trennung stets eine Tendenz zum Wiederverwachsen behalten, so lange man ihnen nicht die normale Schleimhautdecke am freien Rande verschafft, wie dies Dieffenbach durch seine geniale Methode der Cheiloplastik erwiesen hat, — eben so wird auch nur ein der Hornhaut analoges Gebilde die neuangelegte Pupille zweckmässig zu decken im Stande seyn. Man sollte es daher versuchen, einige Lamellen der Hornhaut in passendem Umfange abzulösen, sie auf ähnliche Weise, wie dies bei der Nasenbildung aus der Stirnhaut geschieht, umzuwenden, und sie mittelst einer sehr feinen Nadel und eines entsprechenden feinen Fadens an die vorher verwundete Sclerotica anzuheften. Dass diess bei einer leukomatösen oder anderweitig undurchsichtig gewordenen Hornhaut völlig nutzlos seyn würde, versteht sich von selbst. Bei dem

---

1) Hierüber, wie über so manches Andere, was die Sclerectomie betrifft, vorzüglich aber über die von mir im Laufe dieses Frühjahres angestellten neuen Versuche an staphylomatösen Augen Lebender in der Sclerotica eine durchsichtige Stelle durch operativen Eingriff zu erlangen, werde ich in einem der nächstfolgenden Hefte das Weitere berichten.
d. H.

Hornhautstaphylome kann die Cornea aber an einer passend gelegenen Stelle nicht bloss durchsichtig, sondern ausserdem auch noch in ihrer Substanz dergestalt gewuchert seyn, dass die Ablössung einiger ihrer Lamellen dadurch um so mehr erleichtert wird. Es ist ja bekannt, dass ungeübte Staar-Operateure bei der Extraction zuweilen wider ihren Willen das Messer zwischen den Hornhaut-Lamellen hinführen; sollte sich etwas Aehnliches ausführen lassen? — Manchen mag dieser Vorschlag fast abentheuerlich erscheinen; jedenfalls scheint er mir es nicht mehr zu seyn, als der zur Wegschaffung von Central-Leukomen der Hornhaut gemachte, die man ausschneiden und die dadurch erzeugten Wundlefzen der Cornea durch Reunion wiedervereinigen soll, eine Operation, an deren Ausführbarkeit bis zur neuesten Zeit wohl kaum jemand gedacht hat, und die auch nun von Dieffenbach bereits einmal mit glücklichem Erfolge erprobt worden ist [2]).

---

1) S. II. Heft, I. Bds. dieser Zeitschrift S. 178.

# XXXI.

## Zur Ophthalmopathologie,

von

Herrn Dr. Stöber
Prof. agrégé an der medicinischen Facultät
in Strassburg.

### 1.

### Fall von gänzlichem Mangel der Iris in beiden Augen.

Peter Müller, im März 1830 geboren, ein starker, gesunder, sonst wohlgebauter Knabe, hatte folgende Anomalie in der Structur beider Augen: Aeusserlich waren diese Organe normal beschaffen, die Cornea nicht sehr stark gewölbt. Hinter dieser Membran sah man nichts als eine grosse schwarze Pupille; von Iris oder Ciliarfortsätzen war keine Spur vorhanden. Wenn das Licht in einer gewissen, aber schwer zu bestimmenden Richtung in die Augen fiel, so erblickte man eine tiefe, so weit wie die Cornea ausgedehnte, lebhafte Röthe; am Platz der Hornhäute sah man wie zwei feurige Kugeln; einzelne Gefässe konnte man aber in dieser Röthe nicht unterscheiden.

Die Augen der Eltern waren normal beschaffen und das Gesicht gut. Als der Knabe sechs Wochen alt war, kam die Mutter mit ihm zu mir, um mich zu fragen, ob er sehen werde, oder ob was zu machen wäre, um ihm die Sehkraft zu geben, da er noch kein Zeichen gegeben hätte, dass er dieselbe besitze. Da das Kind die Augen gewöhnlich offen hielt, im Sonnenschein aber, und bei jedem grellen Lichte die Augenlider schloss oder wenigstens blinzelte, so war es offenbar, dass die Sehkraft nicht mangelte, die Augen aber sehr empfindlich waren. Diese Empfindlichkeit scheint jedoch abgenommen zu haben, denn vor kurzem sagte mir die Mutter: das der Knabe gut sehe und nur ein sehr grelles Sonnenlicht ihn blinzeln mache; in den Augen habe ich das letzte Mal als ich sie untersuchte (Februar 1831) keine Veränderung bemerkt.

Von den vielen, sowohl französischen als fremden Aerzten, welchen ich diesen interessanten Fall vorgewiesen habe, glaubte einer in der Mitte der Pupille einen dunklern Fleck zu bemerken, und schloss daraus, dass dies vielleicht allein die Pupille sey, der andere weniger dunkle Theil aber eine schwarzgefärbte Iris. Ich habe den Unterschied der Farbe nicht bemerkt, kann auch der Erklärung nicht beistimmen, da mir dadurch das Feurigerscheinen aller hinter der Cornea liegenden Theile unbegreiflich würde. Mir scheint der Fall ein gänzlicher Mangel der Iris zu seyn, und demnach den sechs schon bekannten und von Schön (Handbuch d. path. Anat. des menschl. Auges, Hamburg 1828. S. 70.) zusammengestellten ähnlichen Fällen und den drei v. D. Henschel (Zeitsch. für d. Ophtalm. v. Fr. v. Ammon, 1. B. 1. H.) bekannt gemachten angereiht werden zu müssen. Hierbei bemerke ich noch für diejenigen, welche die verschiedenen Beobachtungen im Originale nachlesen wollen, dass

der Fall von Morisson dem Pariser Cercle médical im September 1819 zugesandt und in das Werk von Delarue (Cours complet des maladies des yeux. Paris 1820. Page 208.) aufgenommen worden ist.

---

2.

## Fall von Fungus haematodes oculi incipiens.

North, 62 Jahr alt, wurde im December 1830 von einer Ophthalmie des rechten Augen ergriffen, die sich nach einigen Tagen auch dem linken Auge mittheilte. Als die Gemahlin des Kranken die Augen untersuchte, fand sie in dem linken einen schwarzen Fleck (der vermuthlich schon längere Zeit vorhanden, aber noch nie bemerkt worden war). Die Entzündung verschwand fast gänzlich ohne Arznei; da aber der Fleck fortbestand und die Sehkraft sich ein wenig verminderte, so wurde ich um Rath befragt, den 27. December 1830. Die Entzündung des rechten Auges war ganz geschwunden; die Conjunctiva des linken Auges aber noch ein wenig injicirt; die Cornea normal. Die linke Iris hatte dieselbe braune Farbe wie die des andern Auges, war aber an ihrem untern Drittheile durch eine blaubraune halbrunde Geschwulst bedeckt, deren Basis auf dem Grunde der vordern Augenkammer ruhte, die Circonferenz aber gegen die Pupille gerichtet war, welche sie jedoch nicht erreichte; auf dieser Circonferenz bildete die Iris eine Falte, wie wenn diese Haut durch die Geschwulst nach oben gedrängt worden wäre; daher kam es auch, dass der untere Pupillarrand eine grade Linie bildete, während der übrige Theil der Pupille die normale cirkelförmige Gestalt beibehalten hatte. Die Pupille war fast ganz unbeweglich. Wenn man das Auge im Profil betrach-

tete, so sah man deutlich, dass die Geschwulst die vordere Augenkammer einnahm. Der Augapfel hatte seine normale Consistenz; der Kranke fühlte aber eine Spannung darin, besonders wenn man ihn ein wenig drückte. Alle Gegenstände, durch das kranke Auge betrachtet, schienen dem Patienten mit einem leichten Nebel umgeben. Seit einigen Tagen waren nicht sehr heftige Supraorbital-Schmerzen eingetreten. Der übrige Gesundheitszustand war gut, obgleich sich der Kranke kümmerlich ernährte. Von Syphilis war nie eine Spur vorhanden gewesen.

Einen ähnlichen Fall hatte ich noch nie gesehen; erinnerte mich auch nicht, von einem solchen etwas gelesen zu haben, obgleich ich wohl wusste, dass Delarue (Cours complet des maladies des yeux. Paris 1820. pag. 206.) von fleischigen Auswüchsen (*excroissances charnues*) der Iris spricht, welche er aber so schlecht beschreibt, dass man nicht errathen kann, wie diese Auswüchse aussehen sollen. Seitdem habe ich in von Prof. Rosa's (Handbuch der Augenheilkunde. 2ter Band, S. 617. Anmerkung.) einen Fall kurz angedeutet gefunden, welcher die grösste Aehnlichkeit mit dem meinigen zu haben scheint. Rosas betrachtete die Geschwulst als einen Fungus haematodes, welcher seinen Ursprung im Ligamentum ciliare genommen hatte, und exstirpirte ihn durch die Operation [1]).

Die Geschwulst in dem Auge meines Kranken hielt ich ebenfalls für einen Fungus haematodes, da nur ein sehr oberflächlicher Beobachter sie hätte mit

---

1) Professor Dr. Ritterich in Leipzig hat in seinen gehaltreichen Beiträgen zur Vervollkommnung der Augenheilkunst (B. I. S. 37.) Leipzig 1827. in 8. bei Voss, einen ähnlichen Fall beschrieben. d. H.

einem Blutextravasat oder einem Condylome verwechseln können, und sie zudem auch ganz die Farbe des Fungus haematodes hatte. Die Sehkraft war noch zu gut, als dass ich eine Operation hätte vorschlagen können, in die der Kranke doch nicht eingewilligt hätte. Ich liess ihm blutige Schröpfköpfe aufsetzen, das Collyrium Conradi anwenden, zwei Gran Calomel täglich nehmen nnd die graue Mercurialsalbe in die Augenbraunen einreiben. Nach einigen Tagen waren alle Schmerzen und alle Röthe der Conjunctiva verschwunden. Die Professoren Lobstein, Ehrmann, Lauth und noch andere meiner Collegen, welchen ich den Kranken zeigte, waren alle meiner Meinung, dass im Augenblicke nichts zu machen sey, im Fall aber sich die Geschwulst entwickele, man zur Operation schreiten müsse. Den 3. Februar sah ich den Kranken wieder; der Fungus schien mir ein wenig zugenommen zu haben; der übrige Gesundheitszustand war gut. Seit dieser Zeit ist Noth nicht wieder zu mir gekommen.

# XXXII.

## Physiologische und anatomische Deutungen über den gelben Fleck das Centralloch und die Falte in der Netzhaut des menschlichen Auges

von

Herrn Dr. K. W. Stark [1])

Grossherzogl. S. Weim. Eisenach. Hofrathe, Leibmedicus und Professor der Medicin auf der Universität zu Jena.

Der gelbe Fleck und das Centralloch der Netzhaut, von einem unserer grössten Anatomen entdeckt, blie-

1) Diese trefflichen Beobachtungen und scharfsinnigen Bemerkungen sind ein wörtlicher Auszug aus einer Recension von des Herausgebers Schrift „De genesi et usu maculae luteae. Vinariae 1830. in 4. c. tabul. aen. in der Jenaischen Literatur-Zeitung. April 1831. No. 63 und 64. Es dürften diese wohl die gründlichste Abhandlung seyn, welche die deutsche Literatur über den gelben Fleck und das Centralloch der menschlichen Netzhaut besitzt. Und so wird je-

ben hinsichtlich ihrer wahren Bestimmung und physiologischen Bedeutung bisher nicht nur immer noch ein Räthsel, sondern es wurde sogar das Daseyn des letzten von zwei nicht weniger grossen deutschen Anatomen (Friedrich Meckel und Rudolphi) ganz und gar bestritten; es ist daher gewiss der Mühe werth, auf diesen, gewiss höchst interessanten Gegenstand wiederum die öffentliche Aufmerksamkeit zu lenken und seine dunkeln Seiten aufzuhellen. Wenn auch der gelbe Fleck von zwei italienischen Aerzten, Buzzi und Girardi, einige Jahre früher (im Jahre 1782) gesehen wurde, so ist doch unser deutscher Sömmering als der eigentliche Entdecker derselben (im Jahre 1791) anzusehen; denn er nahm nicht blos diesen, sondern auch das Centralloch wahr, erkannte beide für normale Zustände des Auges, beschrieb sie ausführlich und gab von ihnen die erste und zugleich unter allen bisher gelieferten auch die schönste und naturgetreueste Abbildung. Später wurde das Centralloch wieder in Zweifel gezogen und die Meinungen über seine Existenz waren getheilt.

Cuvier (vergl. Vorlesungen über vergleichende Anatomie von F. Meckel, Bd. II. S. 410.), Fr. Meckel (Handbuch der Anat. B. IV. S. 95.) und Rudolphi leugneten das Centralloch mit Bestimmtheit und wollten nur eine durchsichtigere, marklose Stelle daselbst in der Retina wahrgenommen haben. Dr. v. Ammon tritt dieser Ansicht nach eignen Untersuchungen bei, indem er nie ein wirkliches Loch gesehen zu haben versichert, und daher behauptet, dass, wo ein solches wahrgenommen wurde, dieses entwe-

---

der Leser mit dem Herausgeber dem berühmten Verfasser der pathologischen Fragmente für die Belehrung, die er hier erhält, den innigsten Dank wissen. d. H.

der erst künstlich durch Zerreissen der hier befindlichen mit der Choroidea fest zusammenhängenden Falte erzeugt, oder ein Partickelchen schwarzen Pigments, das sich zuweilen in der Mitte des gelben Fleckes befindet, dafür gehalten worden sey. Spätere Erfahrungen überzeugten ihn jedoch, dass das Foramen centrale nicht immer ein Kunstprodukt sey, oder auf Täuschung beruhe; denn er nahm es in beiden Augen zweier Individuen deutlich und auf eine unzweifelhafte Weise wahr, so dass er selbst eine Sonde durch dasselbe einzuführen vermochte. Bei den Untersuchungen, die ich theils von dem verewigten Beer (der im Zerlegen des todten Auges eine eben so grosse Geschicklichkeit besass, als in der technischen Behandlung des lebenden) an einer grossen Anzahl menschlicher Augen anstellen sah, theils aber auch während meines Aufenthalts in Wien und Berlin häufig veranstaltete, habe ich das Foramen centrale mehrmals mit grösster Bestimmtheit gesehn, wo die scharf abgeschnittenen, wellenförmigen, doch nicht zackigten und zerrissenen, sondern gleichsam wulstigen und mit einer saturirten Farbe versehenen Ränder jeden Verdacht einer gewaltsamen Trennung entfernten. Indess muss ich zur Steuer der Wahrheit versichern, dass ich gleichfalls in vielen andern Augen, die ich untersuchte, ein wirkliches Loch nicht vorfand, wohl aber eine durchsichtigere, von Nervenmark entblösste, der Zonula Zinnii ähnliche, mit erhabeneren Rändern umgebene Stelle. Meiner Ueberzeugung nach liegt daher auch hier die Wahrheit in der Mitte sich widerstreitender Meinungen. In vielen Augen ist ein wirkliches Centralloch vorhanden, (wer wollte auch einen Sömmering der Täuschung zeihen?). In der Mehrzahl aber findet sich anstatt des

Lochs eine blos durchsichtige, marklose, von einer narbenartigen Falte umgebene Stelle.

Was aber den letzten Grund der Entstehung des Centralloches und der statt desselben noch öfterer gefundenen dünnen, marklosen Stelle der Netzhaut und des gelben Fleckes anbelangt, so ist wohl nicht zu leugnen, dass dieser in der Bildungsgeschichte des menschlichen Auges aufzusuchen und durch die Vergleichung derselben mit der Entwicklung und der Beschaffenheit des Auges in den übrigen Thierklassen zu entdecken sey.

Das Auge bildet sich, wie alle hohle Organe, durch Zusammenrollen einer Platte (oder wohl noch richtiger, zweier Platten), nur geschieht die Verwachsung von der einen Seite ungleich früher so, dass es nur eine einzige mit ihren Rändern sich gegen einander rollende Platte zu seyn scheint, deren Enden sich einander nähern, und zuletzt völlig organisch mit einander verbinden.

Aber nicht bei allen Thieren findet eine vollkommene Verschmelzung ihrer anfänglich freien Ränder statt. Bei einigen bleiben sie zeitlebens durch eine Spalte getrennt, und diese Trennung ist der Extension nach sehr verschieden.

Bei Fischembryonen hat die Iris nach hinten anfänglich eine breite, senkrecht stehende und durch die Aderhaut bis zum Sehnerven sich fortsetzende Spalte (Carus Zootomie. S. 282. Burdach's Phyiol. Thl. 2. S. 207. Huschke's Beiträge zur Physiologie. Weimar 1824. S. 55.), welche sich erst später schliesst. Nur die parallel neben einander laufender und sich nicht berührender Sehnen des Sehnervens, die eine Fortsetzung der Ruysch'schen Haut, den Processus falci-formis, so wie den Nervus und die Arteria ciliaris zwischen sich durchlassen, der beim Stör beobachtete

Fortsatz der Retina und der Sehnerven (Sömmerring) die deutlich sichtbare Narbe bei Uranoscopus (Huschke Isis 1825 Hft 10. Tx. f. 9. D.) so wie der an der Stelle nicht gänzlich geschlossene Anhang der Chorioidea, welchen die Chorioidaldrüse bildet, (Meckel s. Cuvier's vergl. Anatom. B. II S. 293.) sind deutliche Zeugen jener frühern Trennung der Augenhäute. Beim Kabeljau und Schellfisch aber bleibt jene Spalte in der Netzhaut stets ungeschlossen; so dass die untere Ciliararterie und der Ciliarnerv durch sie hindurchtreten, wie ich mich aus einer sehr schönen Handzeichnung des Geh. Hofr. Kieser zu überzeugen Gelegenheit hatte.

Bei den Amphibien namentlich bei den Eidechsen- und Froschembryonen kommt diese Spalte auch vor und erhält sich wenigstens bei mehrern derselben auch noch nach vollendeter Ausbildung in der Iris wie z. B. bei der Feuerkröte, (Huschke über die Sinne S. 79.) Bei mehrern Eidechsen und dem Chamaeleon bleibt aber ein Rest der Spalte in der Netzhaut zurück, (Knox Edinb. philos. Journ. Oct. 1823. p. 358. wie Alber's (Abhandlung der Acad. der Wissensch zu München B. 1. S. 83) auch einmal bei einer grossen Schildkröte fand.

Bei den Vogelembryonen ist aber diese durch Sclerotica, Chorioidea, Iris und Netzhaut sich erstreckende Spalte von Kieser, Pander, Huschke, von Baer u. s. w. nicht nur deutlich wahrgenommen, sondern auch naturgetreu abgebildet worden. Diese Spalte schliesst sich allen Anschein nach in der Mitte, da wo die vordere und hintere Hemisphäre des Auges zusammenstossen, zuerst von Aussen nach Innen, so dass die Trennung am frühesten in der Sclerotica verschwindet und an ihrer Stelle eine Narbe erscheint. Dann erfolgt die Schliessung in der Chorioidea, wo sie zu-

dem auch zuerst sich bildenden corpore ciliari beginnt und nach vorn und hinten zugleich weiter fortschreitet. Doch erhält sich hier lange Zeit ein länglicher, vom Eintritt der Sehnerven bis zum Ende der Chorioidea immer schmaler werdender Streifen ohne Pigment. Am längsten besteht die Trennung in der Retina, in deren hintern Theil nie eine vollkommene Vereinigung erfolgt, indem durch sie die Chorioidea tritt um den Fächer zu bilden (Huschke Treviranus). Am vordern Theil deuten ein narbiger Streifen, welcher aus zwei erhabenen Leisten besteht, die eine Furche zwischen sich lassen (cauda nervi opt) und eine Falte die Stelle der ehemaligen Spaltung an. (Burdach's Physiologie Thl. 2. S. 319) Dieselbe Spalte in Sclerotica, Chorioidea und Retina oder deren narbenartige Spuren finden sich auch bei Säugthierfötus und selbst bei jungen Katzen, Kälbern u. s. w. (Carolini, Wanzel, Home, Carus Zootomie S. 283). Bei älteren Fötus siehet man auch in der Sclerotica die deutliche Narbe der frühern Trennung und an dieser Stelle hängt noch die Chorioidea fester an. Der als weisse Linie ins Auge tretende nach zwei Seiten hin pinselförmige Faden zur Bildung der Netzhaut ausstrahlende Sehnerv mehrerer Nager (Cuvier vergl. Anat. Th. II. S. 410) erinnert noch an jenen Bildungszustand und selbst das Tapetum der Wiederkäuer, welches sich an der äussern Seite der Chorioidea befindet und der noch länger nach Schliessung der Spalte der vom Pigment freien Stelle derselben entspricht, könnte als eine Bedeutung des frühern Bildungszustandes angesehen werden.

Wenn nun der Augapfel gleich dem ganzen Körper überhaupt, dem Hirn- und Rückenmark insbesondere, durch Vereinigung zweier Platten entstanden zu seyn scheint, die sich an ihrer äussern (später obern dem Rücken entsprechenden) Seite früher und voll-

kommener vereinigen, als an ihrem inneren (später mehr nach unten rückenden, der Bauchfläche verwandten) Rand; wenn an diesem während der ganzen Lebenszeit mancher Thiere die Verbindung nur stellenweise und unvollkommen erfolgt, und die frühere Trennung sich meistentheils noch, wenn sie auch zu Stande gekommen ist, durch narbenartige Spuren, helle Streifen etc., deutlich kund giebt: so lässt sich schon der Analogie nach mit gutem Grunde schliessen, dass auch das menschliche Auge von diesem Bildungsgange keine Ausnahme machen werde. Wo fände sich auch jetzt ein Bestreiter des Kielmeier'schen Entwickelungsgesetzes; „dass allen organischen Bildungen ein gemeinschaftlicher Typus zum Grunde liegt, und die Organe höherer Organismen bleibende Bildungszustände niederer bei ihrer Bildung durchlaufen," da dasselbe fast täglich neue Bestätigung erhält?

Dass aber das menschliche Auge eine mit dem Thierauge gleichartige Entwickelung in der That besitze, möchte wohl auf eine wenig zu bezweifelnde Weise aus folgenden Gründen hervorgehn. 1) Die beim menschlichen Embryo bis zu Ende des zweiten Monats noch deutlich wahrnehmbare Spalte am untern und innern Theile der Iris, wovon der an derselben Stelle die ganze übrige Lebenszeit noch schmälere Ring ein bleibender Zeuge ist. 2.) Eine an derselben Stelle, wo bei Thieren die frühere Spaltung sich befindet, sichtbare von Herrn Dr. v. Ammon wahrgenommene Narbe in der Retina, und ihr inniger Zusammenhang an dieser Stelle mit der Chorioidea. Angeborne Narben und innigere Verbindung derselben mit den unterliegenden Theilen sind aber durchgängig Ueberbleibsel einer frühern in der ursprünglichen Bildung vorhandenen Trennung der Theile wie z. B. raphe scroti, die narbenartigen Leisten der Oberlippe,

die die Augenliedspalte bezeichnende Narbe, der erst später sich vereinigenden, dann sich wieder trennenden Augenliedspalte des Fötus. 3) *die immer an derselben Stelle* constant sich vorfindende Falte, in der Netzhaut Erwachsener, welche von andern durch Collapsus des todten Auges zufällig entstandenen, sich dadurch auf das Bestimmteste unterscheidet, dass letzte, wenn das Auge einige Zeit unter Wasser gelegen hat, verschwindet, diese aber unverändert bleibt. Es verhält sich diese Falte beim menschlichen der Reife nahen Fötus, ganz so, wie die cauda des Sehnervens bei Vögeln und manchen Säugethieren. Sie bildet eine doppelte Leiste die einen breiten Zwischenraum zwischen sich lässt. Beim Erwachsenen aber flachen sich eben diese Wülste bedeutend ab, und verschmälern sich. Doch macht sie selbst immer noch eine sichtbare Hervorragung nach Innen und erscheint eine Linie tief in den Glaskörper hineingezogen (Jacob's in med. chir. Transart. Vol. XII P II pag. 506 — 7.) 4.) Der Umstand, dass, so wie überhaupt mit fortschreitender Entwickelung die Spuren früherer Bildungszustände sich immer mehr verwischen, auch die Grösse dieser Falte (beim Menschen wie bei Thieren) mit dem Alter in umgekehrten Verhältnisse steht, und um so stärker ist, je jünger der Organismus mit zunehmenden Alter sich immer mehr verringert. (Wanzel Michaelis) und im höhern endlich fast ganz verschwindet. (Meckel's Handbuch der Anat. Bd. 4 S. 117 5.) Dass in dem Falle wo ein wirkliches Foramen centrale sich nicht vorfindet, ein leichter Druck die narbenartige Stelle aufzusprengen und eine Oeffnung von immer sich gleichbleibender Form und Grösse hervorzubringen vermag, welche durch ihre abgerundeten ausgeschweiften, aber keinesweges gezackten, gefranzten oder gelappten Ränder jeden Verdacht, ei-

ner durch einen gewaltsamen Riss hervorgebrachten Trennung entfernt. Der geringere Zusammenhang grade an diesem Orte lässt sich aber nur begreifen, wenn man ihn als die Folge einer frühern Trennung und spätern unvollkommenen Vereinigung ansieht, gleich der narbenartigen Vereinigung der Augenlider, welche nur durch eine dünne Membran, das Bindeplättchen zu Stande kommt. 6.) Die eigenthümliche Protuberanz der Sclerotica an der äussern Seite des menschlichen Fötusauges. Das constante Erscheinen derselben an der angegebenen Stelle, ihre Abnahme mit zunehmender Entwickelung des Auges, die grössere Dünnheit der Sclerotica an dieser Stelle, ihr grösserer Gefässreichthum, der Eintritt der Ciliararterie durch dieselbe, deuten auf die hier Statt findende frühere Spaltung der Sclerotica und auf eine Ausdehnung der dem Liquor Jacobsii anfänglich noch weniger Widerstand leistenden Narbe hin. 7.) Wenn endlich die scheinbare Abweichung von der Regel das Gesetz derselben am deutlichsten erkennen lässt, und die Ansicht immer mehr Eingang gewinnt, dass zwischen normalen und abnormalen Lebenszuständen nur ein relativer, kein absoluter Unterschied statt finde, mithin die letzten uns nicht weniger Belehrung und Aufklärung über gesundheitsgemässe gewähren können, als diese bisher nur ausschliesslich zur Erläuterung jener benutzt wurden; so glaube ich auch kein Bedenken tragen zu dürfen, einen pathologischen Zustand des menschlichen Auges, nemlich die Irisspalte als Beweis für die frühere Spaltung des menschlichen Auges anzuführen. Schon v. Walther suchte den Grund des Coloboma iridis in einer Hemmung der Entwickelung.

Da man indess die mit diesen Bildungsfehler verbundenen anderartigen Abweichungen der innern Augengebilde noch nicht kannte, so entbehrte diese An-

sicht mancher wichtigen Beweisgründe. Dem Herausgeber dieser Zeitschrift war es zuerst vergönnt solche verbildete Augen auch noch nach dem Tode anatomisch zu untersuchen, und die erste Abbildung und Beschreibung der innern Beschaffenheit derselben zu liefern, wodurch er sich ein grosses Verdienst erworben hat. Aus derselben ergiebt sich nun, dass ausser der Iris auch Chorioidea eine sieben Linien lange nach hinten zwei, nach vorn drei Linien weite Spalte hatte, deren Ränder scharf begrenzt waren. Diese Spaltung setzte sich zwar nicht nach aussen durch die Sclerotica fort. Doch war diese sehr weiss, sehr dünn und bildete nach aussen an der, der Spaltung entsprechenden Stelle gleichfalls eine 5 Linien lange, 3 Linien breite Erhabenheit, wo sie besonders dünn, nachgiebiger und blauer erschien. Der Ciliarkörper war zwar ungetrennt, lief aber nach unten in eine grosse weisse Falte aus, welche erhabener als die übrigen Falten desselben und vom Pigment entblösst war. Die Corona ciliaris zeigte gleichfalls an dem nemlichen Orte eine Lücke und durch Einstülpung der Glashaut wurde im Glaskörper selbst eine tiefe von vorn nach hinten sich erstreckende Furche hervorgebracht. Die unzweideutigen Spuren einer frühern Spaltung sind hier unverkennbar. Ein vergleichender Blick auf v. Ammon's Beschreibung und Darstellung dieser Verbildung und auf die von Kieser, und Huschke gelieferten Abbildungen des Vogelauges zeigt eine auffallende Uebereinstimmung zwischen beiden.

Offenbar erscheint hier nun das Auge in demselben frühern Bildungszustande, welcher bei Thieraugen wahrgenommen wird, und der ganze Fehler (wie schon von Walther bemerkt worden ist,) als ein Stehenbleiben auf einer früheren Stufe der Entwickelung, liefert also auch indirect den Beweis für das Vorkom-

men dieses Entwickelungszustandes beim Menschen. Dass aber das Coloboma iridis wirklich Folge gehemmter Entwickelung sey, wird dadurch, dass es häufig mit andern, unstreitig auf Hemmung derselben beruhenden Bildungsfehlern als mit ungewöhnlicher Kleinheit des ganzen Auges (wie im v. Walther'schen und Jäger'schen Falle s. v. Escher über den angebornen, gänzlichen und theilweisen Mangel der Iris etc. Erl. 1830. S. 7,) mit Cataracta centralis congenita u. s. w. vorkommt, dass es oft wie andere Entwickelungsfehler erblich ist, und zuweilen in der Iris des anderen Auges sich blos eine von Pigment entblösste und durchsichtigere der Form nach, aber der Spalte ganz gleiche, Stelle findet, noch wahrscheinlicher gemacht. Was aber das normale Vorkommen der Irisspalte beim menschlichen Fötus betrifft, so brauchen wir nur Malpighi, Autenrieth, Sömmerring, Huschke als Gewehrsmänner anzuführen und fast jeder, der menschlichen Embryonen in der 6 — 12. Woche zu untersuchen Gelegenheit hatte, wird sie nicht einmal, sondern immer wahrgenommen haben. Die Spalte in Sclerotica und Chorioidea und Retina ist unsers Wissens, im menschlichen Auge freilich noch nicht gesehen worden. Doch kann dieses nicht wohl als ein hinreichender Grund gegen ihre Nichtexistenz überhaupt gebraucht werden.

Wenn ich nun durch Obiges berechtigt, auch für das menschliche Auge denselben Entwickelungsgang, welchen die Thieraugen befolgen, in Anspruch nehme, so sehe ich mich darauf gestützt, zu der Meinung bewogen (welche auch Huschke de pectine avium §. 8. durch genaue Beobachtung der Entwickelung des Vogelauges geleitet, andeutete), dass die Entstehung des Foraminis centralis oder der an dessen Statt öfter gefundenen durchsichtigen Stelle der Retina nebst dem

gelben Fleck aus der eigenthümlichen Metamorphose des menschlichen Auges abzuleiten, und nur für ein Ueberbleibsel in der frühern Zeit vorhandenen Spaltung der Netzhaut auzusehen sey. Die Schliessung der auf sämmtliche Häute des Auges sich erstreckende Spalte geschieht theils von Aussen nach Innen, in der Sclerotica und Chorioidea zuerst, später in der Netzhaut, theils von dem Indifferenzpunkt des Auges aus, der mitten durch die Linse senkrecht fällt, und den Augapfel in zwei verschiedene grosse Segmente zweier Kugeln von verschiedenen Durchmessern schneidet, nach vorn und hinten zugleich ganz in derselben Art, wie auch alle übrigen ursprünglichen Spaltungen des Körpers, z. B. des Rückenmarkkanals und der Kopfhöhle sich von Aussen nach Innen in den allgemeinen Bedeckungen, früher als in den unterliegenden Knochen, und nach zwei entgegengesetzten Endpunkten hin vereinigen, doch so, dass die Vereinigung in dem von dem Indifferenzpunkt gelegenen Theile der Spalte früher und vollkommener erfolgt, als in dem hinter denselben befindlichen. So schliesst sich auch die Trennung der äussern Augenhäute zuerst, und es bleibt nur der hintere Winkel der die Retina betreffenden Spaltung über, welcher sich grade im Axenpunkte des Auges befindet, und da der Sehnerve nicht durch diesen, sondern mehr nach Innen durch die frühere in der Sclerotica und Chorioidea gleichfalls vorhandene Spalte tritt, über die Eintrittsstelle desselben hinausreicht. Entweder vereinigt sich dieser hintere Riss der Netzhautspalte gar nicht, und erscheint als Foramen centrale, oder die Vereinigung geschieht, was der häufigere Fall ist, aber nur auf immer unvollkommene Art, so dass eine dünnere marklose, mit wulstigen Rändern umgebene Stelle (ähnlich dem auch bei Coloboma Iridis zuweilen auf dem andern Auge beobach-

tete pigmentlosen Fleck der Iris) als Spur der ehemaligen Trennung zurückbleibt. Nur auf diese Weise erklärt sich der, über die Existenz des Centralloches herrschende Widerspruch, indem, je nachdem die Entwickelung weiter fortgeschritten oder früher gehemmt war, bald ein wirkliches Loch, bald nur noch narbenartige Spuren gefunden werden. Nur dadurch begreift sich gnügend warum grade an dieser Stelle der Retina sich das Centralloch oder die Längenfalte vorfindet, und die ovale Form derselben mit von dem Sehnerven abgewendeten stumpferen Ende, und es wird klar, warum in frühern Zeiten die Spalte stärker erscheint, mit zunehmendem Alter verschwindet. Die Entstehung des gelben Fleckes an dieser Stelle aber muss von einem Gefäss der Chorioidea hergeleitet werden, welches grade hier durch die Netzhaut zum Glaskörper tritt, und wie alle Gefässe der Aderhaut ein Pigment auf die Retina selbst absetzt, welches wegen seiner geringen Menge gelblich erscheint. Bei allen Thieren, den Fischen, Amphibien, Vögeln treten durch den hintern Theil der Netzhautspalte Blutgefässe, welche zum Theil noch Pigment absondern; wie die zum processus falciformis der Fische, zum Kamm der Vögel gehenden Arterien. Auch beim Hecht und Crocodill sahen Sömmerring, (de sectione horizontali ocul. p. 59) Knox bei mehren Eidechsen und dem Chamaeleon, Albers bei einer Schildkröte, Carus im Ochsenauge an dieser Stelle einen gelben oder schwarzen Fleck, bei Säugethieren aber, Home und Wanzel (s. oben) das durch das Centralloch eintretende Gefäss deutlich, welchen Männern man schwerlich, wie Rudolphi eine Verwechselung mit der Centralarterie zutrauen kann.

Da nun die Ciliararterie gleichfalls im menschlichen Auge durch eine, dem gelben Fleck entsprechende

Stelle der Sclerotica tritt, da die Chorioidea an dieser Stelle einen besondern Gefässreichthum besitzt, hier mit der Netzhaut am innigsten zusammenhängt, und die Farbe des Flecks selbst an den Rändern der Netzhautspalte am saturirtesten erscheint; so lässt dieses Alles wenigstens mit grosser Wahrscheinlichkeit vermuthen, dass auch im Menschenauge ein Ciliargefäss die Retina durchbohre und das gelbe Pigment dort absondere. Der gelbe Fleck wäre mithin nur als Rudiment und Stellvertreter des process. falciformis der Fische und des Kammes der Vögel anzusehen, und fehlt nur denjenigen Thieren, bei welchen sich jene Gebilde oder eine sparsamere Pigmentbildung überhaupt, oder nur an der äussern Seite der Chorioidea, wie bei den Widerkäuern, findet, oder bei denen das durchtretende Gefäss zubald wieder abolescirt.

# XXXIII.

Ueber

## das Ectropium im Allgemeinen

und insbesondere über die von Herrn Dr. Dieffenbach in Berlin vorgeschlagene Operationsweise in Vergleich mit andern darauf sich beziehenden Methoden

von

Herrn Dr. Franz Arnold

in Dresden, jetzt in Warschau.

Nebst Andeutungen des Herausgebers über die nächste Ursache des Ectropiums und eine neue Art diese Augenlidkrankheit auf operativem Wege zu beseitigen. (Mit Abbildungen. Tab. V.)

---

Das Ectropium war den Augenärzten immer ein Gegenstand ernster Betrachtung; sowohl hinsichtlich seiner Heilung, als der Erkenntniss seiner ursächlichen Momente. Ganz neuerdings hat Hr. Prof. Dr. Juengken in Berlin Alles zusammengestellt was ihm in die-

ser Hinsicht die Geschichte an die Hand gab.[1]) Wenn ich, ein Anfänger in der Wissenschaft, es wage, einen Zusatz zu jener Zusammenstellung zu liefern, so mag diess nur der Zufall rechtfertigen, welcher mir zwei in einem sehr hohen Grade mit dieser Krankheit Behaftete zuführte und dadurch Gelegenheit gab, die von Hrn. Dr. Dieffenbach empfohlene allein, und in Verbindung mit andern Operationsmethoden in Anwendung zu bringen. Es sind diese Fälle überdiess besonders geeignet zum Beweiss, dass die Erkenntniss und Berücksichtigung der nächsten Ursache, welche beim Ectropium stets in Verwendung des Augenlidrandes mit seinem Knorpel besteht, oft zur Kur nicht hinreicht, wenn, wie in vielen andern Fällen, entfernte ursächliche Momente fortwirken, nachdem die Krankheit ausgebildet schon lange bestanden hat. Als solche können angesehen werden:

1.) die Verlängerung des Augenlidrandes, unabhängig von der Dehnung des Augenlidbändchens, mit Entartung des Knorpels.

Die Betrachtung des Gesammtzustandes wird es in jeglichem Falle lehren, ob eine Rückbildung durch äussere, oder innere, die Mischung und den Kraftzustand verändernde Mittel möglich ist; wo nicht, so kann nur durch die Ausschneidung eines dreieckigen Stückes, dessen Basis im Verhältnisse der widernatürlichen Verlängerung den Schenkeln, welche im Augenlide begriffen sind, gleich, aber kleiner im Rande des Augenlides liegt, etwas Wesentliches geleistet werden.

Der Schnitt muss nämlich durch alle Theile des Augenlides gehen. Herr Dr. v. Ammon in Dresden und

---

1) S. hierüber dessen Lehre von den Augenoperationen. Berlin 1829 in 8. S. 241. etc.

Herr Dr. Dieffenbach haben diese Operation mit Erfolg ausgeführt. Letzterer Operateur nennt Adam als ihren Erfinder: (Chirurgische Erfahrungen, besonders über die Wiederherstellung zerstörter Theile des menschlichen Körpers nach neuen Methoden. Berlin 1829 bei Th. Ch. Fr. Enslin.)

2.) Verkürzung der nächstliegenden Hauttheile. Diese können bewirkt werden:

a.) durch Verwachsung letzterer mit dem um die orbita ausgearbeitetem periosteum, wie bei caries der die orbita bildenden Knochentheile Statt hat. Einen Fall der Art enthält das erste Heft des v. Ammon'schen Journals über Augenheilkunde vom Herausgeber dargestellt. Die Trennung dieser Verwachsung vollendete die Kur des Ectropii.

b.) durch Vernarbung und Zusammenziehung der Haut in sich selbst.

In diesem Falle wird Exstirpation der Narbe in möglichst vertikaler Richtung und Vereinigung der möglichst von den Seiten her einander genäherten Wundränder dem Ziele am nächsten bringen. Jedoch ist zu bemerken, dass meistentheils der Einfluss der Narben auf die Umwälzung des Augenlides nur transitorisch ist. Es überzeugt uns davon der Umstand, dass die künstliche Erschaffung, oder das Einschneiden der nahe gelegenen Hauttheile wenig, oder gar nichts zur Reposition des nach aussen umgewältzten Augenlides beiträgt. Diese Umwälzung besteht fort, und mit ihr die Verwendung des Knorpels; eben weil der Antagonismus der Bindehautfläche des Augenlides wegen Erschlaffung derselben aufgehört hat, oder doch zu gering ist, als dass dadurch der verwendete Knorpel reponirt werden könnte. Letztere, ich meine die Erschlaffung der Bindehautfläche des Augenlides über-

nimmt, wenn ich so sagen soll, obschon nur consecutiv den

3ten Platz unter denjenigen entfernten Ursachen ein, welche zu erwähnen unserem Plane gemäss ist, und zeigt sich fast immer in Complication mit sarcomatöser Verbildung welche ebenfalls consecutiv hinzutritt. Gegen sie eigentlich ist der grösste Theil von Heilverfahren gerichtet, welche von den Augenärzten vorgesschlagen wurden, und zwar mit Recht; da sie mit der nächsten Ursache so nahe in Verbindung steht.

Herr Prof. Dr. Juengken hat sie alle durchgegangen. Ich erwähne nur im Allgemeinen die Mittel, welche häufig mit günstigem Erfolge angewandt worden sind; nämlich ausser der Exstirpation durch das Messer, die chemisch und dynamisch auf die erkrankte Bindehautfläche des Augenlides einwirkenden, adstringirenden, die Reproduction beschränkenden, oder zerstörenden Mittel. Von letzteren, welche die cauterisirende Klasse ausmachen, ist namentlich das ferrum candens ganz neuerdings wieder, häufig mit ausgezeichnetem Erfolge angewendet worden, und hat sich, wie bei anderweitigen Verbildungen und Wucherungen auch bei denen der Bindehaut als ein grosses Mittel bewährt. Dass indess bei seiner Anwendung, wie bei andern ätzenden, adstringirenden und noch weit mehr als bei letzteren, der Gesammtzustand des Kranken in Betracht gezogen werden muss, ist leicht zu erachten. Denn nur so kann man die üblen Folgen vermeiden, welche seine Anwendung bei einem noch von specifiker Entzündung behaftetem Augenlide nach sich ziehen würde. Wie viele Beispiele aber auch von ihrer mit glücklichem Erfolge gekrönten Anwendung bekannt sind, so kann ihr doch ebenfalls der Vorwurf des Substanzverlustes, welchen sie verursacht, gemacht werden, und es dürfte daher in der Mehr-

zahl der Fälle von Ectropium mit Erschlaffung und Verbildung der Bindehautfläche des Augenlides die von Herrn Dieffenbach neuerdings erdachte Operationsmethode den Vorzug verdienen, ja auch in allen Fällen, wo eine zweite Operation nach dem Operationsplane erfordert würde, das Vorrecht der Initiative behaupten. Sie ist in Rust's Magazin 30 Bd. S. 438 ausführlich beschrieben. Ich werde mich auf diese Beschreibung beziehen, wenn ich an die Anwendung der Methode in den vorliegenden Fällen komme und gebe sie hier, unabhängig von den besonderen Fällen, wie ich sie aufgefasst habe, wieder:

Die erforderlichen Instrumente sind: 1.) ein gewölbtes Bistouri, 2.) ein gerades, 3.) ein schmales nach der Fläche gebognes lancettförmiges Messer, 4.) eine bistouriförmig geschliffene Coopersche Scheere, einige Pincetten, gekrümmte Stahl- und gewöhnliche Insektennadeln.

Der Kranke sitzt auf einem Stuhle; so dass er den Kopf an dessen Lehne, oder an die Brust des Gehülfen anlegen kann. Der Operateur vor ihm auf einem etwas erhöhtem Stuhle, wie bei der Staaroperation. Er operirt wo möglich das rechte Auge mit der rechten, das linke mit der linken Hand. Er setzt zu dem Ende sein gewölbtes Bisturi, welches sich des gleichmässigen Zugs wegen, besonders zu künstlicher Verwundung des Gesichts eignet, 2 bis 3 Linien (‴) vom äussern Augenwinkel, je nach der grössern oder geringeren Ausdehnung des Ectropiums und 1‴ vom Rande des Augenlides ein, und durchschneidet die Haut des Augenlides mit den damit verwebten Muskelfasern des Schliessmuskels bis auf 3‴ vom innern Augenwinkel durch einen parabolischen Schnitt; so dass die Schnittlinie hier und am Anfange wenigstens 1‴ vom Rande des Augenlides, in ihrer grössten Entfer-

nung aber, d. h. in der Mitte 2 bis 3‴ davon entfernt ist. Wenn das geschehen, und die Blutung keine Rücksicht verlangt, trennt man den halbmondförmigen (parabolischen Lappen in dem angenommenen, einfachsten Falle des Ectropiums 1 bis 2‴) und zwar stufenweise weiter, je näher man der Mitte kommt, von der Bindehautfläche mit dem ihr inniger verwebten Fasern des Augenschliessmuskels vermittelst des Messers los. Denn dadurch bekommt der Operateur freieres Spiel bei dem Durchschneiden der Bindehaut. Dieses Durchschneiden geschieht am leichtesten, indem man das Augenlid möglichst weit vom Augapfel abzieht.[1]) Man setzt alsdann nach Herrn Dieffenbach's Vorschrift das nach der Fläche gebogene lancettförmige Messer an den mittelsten und entferntesten Punkte der äussern Wunde entsprechenden Stelle der Bindehautfläche des Augenlides ein, und durchstösst sie damit von aussen nach innen, indem man nach Aussen und Innen in einer der äussern Wunde entsprechenden Schnittlinie die Wunde der Bindehaut erweitert. Sobald dies geschehen, geht man mit einem Augenhäckchen, oder einer Pincette durch die äussere Wunde nach der Bindehautfläche des Augenlides ein, fasst den obern Wundrand derselben, zieht ihn hervor und befestiget ihn, nachdem er nach Befinden der Umstände in sei-

1) Die Dieffenbach'sche Operationsmethode wird meiner Ansicht nach sehr vereinfacht, wenn man, da der Schnitt in die Gesichtshaut unter dem Ectropium und das Lostrennen des durch jenen Schnitt gebildeten Lappens sehr schmerzhaft ist, und längere Zeit dauert, das schmälere lancettenförmige auf die Fläche gebogene Messer, an dem obern Rande des Ectropiums in dessen Mitte einsetzt, und so von oben nach unten stechend die Lostrennung des Lappens aus der äussern Haut unter dem Ectropium bewirkt.

d. H.

ner ganzen Ausdehnung oberflächlich abgetragen worden ist, zwischen den beiden Wundrändern der Lederhaut mittelst 2 bis 3 Insektennadeln, von denen jede alle 3 Wundränder durchbohrt — und der umwundenen Naht.

Es ist dieser Verband wegen der Feinheit der Nadeln, welche dabei angewandt werden können, und der demungeachtet dadurch zu erreichenden gleichmässigen Haltung der Wundränder, wie bei andern Gesichtswunden, auch wohl hier allen andern vorzuziehen.

Die Nachbehandlung muss, um der in diesem Falle möglichst zu verhütender Eiterung zuvorzukommen, streng antiphlogistisch seyn. Eiskalte Umschläge, wo möglich einige Tage fortgesetzt, thun Wunder und können gewiss oft der örtlichen und allgemeinen Blutausleerungen überheben; doch darf man, meines Erachtens wegen der höhern Sensibilität dieses Theils, damit nicht zu karg seyn.

---

## Erster Krankheitsfall vom Ectropium des untern Augenlides mit Verkürzung der äussern Hautbedeckungen durch Gesichtsnarbe und Erschlaffung der Bindehautfläche.

Sophie Leutholdin, Tagarbeiterin, 58 Jahre alt, mit einer Anlage zur Gesichtsrose, überstand in ihrer Jugend glücklich Blattern und Masern, und wurde ungewöhnlich zeitig, nämlich im 12. Lebensjahre, jedoch ohne alle Beschwerden, menstruirt. Im 27. Lebensjahre verheyrathete sie sich, und wurde im folgenden Jahre von einem Mädchen künstlich entbunden. Bei dieser Entbindung hatte eine Verletzung der vagina statt gefunden, welche eine Verbildung derselben zur Folge hatte,

und später eine Operation nöthig machte. In Folge dieser stellte sich eine Neigung zu Oedem der untern Extremitäten und zu Ohnmachten ein. In einem Anfalle derselben, stürzte die Kranke mit dem Gesicht auf ein mit glühenden Kohlen angefülltes Becken, und wurde sich ihrer gefährlichen Lage und ihres verbrannten Gesichtes erst nach $1\frac{1}{2}$ Stunde bewusst. Die Verbrennung hatte die Spitze der Nase und den Theil der linken Wange betroffen, welcher zwischen dem Jochbogen und der Nase $\frac{1}{2}$ Zoll unterhalb des untern Augenlides bis an den Mundwinkel sich erstreckt. Beide Wunden vernarbten im Laufe einiger Wochen; die der Nase nach völliger Absonderung der Nasenspitze, die der Wange mit Hinterlassung einer Narbe von fast knorplicher Structur, welche, indem sie die angrenzende Haut des Gesichtes immer fester mit sich verwebte, das untere Augenlid dieser Seite in demselben Maase immer weiter herabzog, als sie den Mundwinkel derselben Seite erhob.

Einschnitte in die Haut der Wange wären fruchtlos gewesen, und das täglich immer schwächer werdende Gesicht dieses Auges, dessen mangelnde Thränenbefeuchtung nur unvollkommen durch schleimige Augenwässer ersetzt wurde, so wie seine zeither beständige Neigung zur Entzündung gaben bei den noch hinreichenden Kräften der Verstümmelten um so dringendere Anzeige zur Kur des Ectropiums auf operativem Wege, als das rechte Auge schon fast erblindet war.

Der Plan der Operation, welche ich, unterstützt von dem Herrn Prof. Dr. v. Ammon und Herrn Dr. Hedenus, am 2. Dec. 1829 des Morgens unternahm, musste der gegebenen Beschreibung zu Folge vor allen auf die Ausrottung der Narbe gerichtet seyn.

Nachdem die Kranke auf einem Lehnstuhl gebracht und der Kopf gehörig fixirt war, schnitt ich mit einem geradem Bistouri die Haut der linken Wange in der angegebenen Richtung des äussersten Randes der Narbe und im Verhältnisse ihrer Tiefe ein. Drei Messerzüge reichten hin, dieselbe zu entfernen. Den zweiten Theil der Operation welcher das verwendete Augenlid unmittelbar betraf, verrichtete ich auf Herrn Dieffenbach's neuerdings gemachten Vorschlag und eine von mir selbst beobachtete, glücklich von ihm durchgeführte Heilung mich stützend, folgendermassen.

Ich setzte das Messer so ein und führte es so, dass die äussere Bedeckung zugleich mit den Schichten des Augenschliessmuskels durchschnitten wurden, und führte sodann einen zweiten in derselben Tiefe. Sodann zog ich, um die Bindehaut des Augenlides zu durchschneiden, weil mir damals das von Hr. Dr. Dieffenbach zu diesem Endzwecke vorgeschlagene, nach der Fläche gebogene Messer fehlte, auf Anrathen meines Herrn Collegen, des Hr. Dr. v. Ammon, mittelst einer Pincette die Bindehaut durch die äussere Wunde hervor, und durchschnitt sie in der Richtung derselben mit der Cooper'schen Scheere. Hierauf wurde der Frau, welche mehr durch die Schmerzen als durch den Blutverlust etwas erschöpft war, Ruhe und etwas Wein vergönnt, und dann erst schritt man zum Verbande. Zuerst wurden die untern Wundränder nachdem alle Calloslität durch das Messer entfernt worden war, aneinander gebracht, und durch umwundene Insektennadeln nach Herrn Dr. Dieffenbach's Beispiele aneinander befestiget; sodann wurde der obere Wundrand der Bindehaut hervorgezogen, mittelst eines eingeführten Unterbindungsfadens festgehalten, und bei aller Schwierigkeit wegen Mangel an Haltung, vollkom-

men auf die in der angezogenen Beschreibung dieser Operationsmethode erklärte Art, mit den Wundrändern vereinigt. Die Nadeln wurden durch dazwischen gelegte Heftpflaster unterstützt, die der Narbe entsprechende Wunde mit Charpie ausgefüllt, und die ganze Wundfläche mit kaltem Wasser gebäht. Zugleich wurde der Kranken eine potio nitrosa gereicht, und da der Puls an Frequenz und Härte zugenommen hatte, noch eine Quantität von 12 Unzen Blut aus einer Armvene gelassen. Die antiphlogistische Behandlung wurde auch, die Blutentziehung ausgenommen, in den folgenden 5 Tagen fortgesetzt. Ausserdem veranlasste mich den 6. Tag von der Operation an, ein sich durch bittres Aufstossen, unerträgliche Cardialgie und wiederholte Ohnmachten ankündigende Turgescenz der Galle nach oben, mit Gesichtsrose, ein Brechmittel zu geben. Dieses geschah, wie auch später zu wiederholten Malen mit dem bessten Erfolge. Die Geschwulst und Wärme erreichten selbst in den ersten Tagen keinen hohen Grad. Da aber die Spannung des Augenlides nach unten am 4. Tage noch sehr bedeutend war, so wurden die für diesen Theil bestimmten Nadeln herausgezogen und die hier schon vollbrachte Vereinigung, so weit sie die Lederhaut betraf, mit dem Messer gelösst. Den 5. Tag nach der Operation wurden die andern Nadeln herausgezogen. Die Wundränder waren vollkommen vernarbt. Nur die Wunde der Bindehaut war noch offen, wie es der fortwährende Eiterabfluss verrieth. Auch sprossten aus ihr wuchernde Fleischwärzchen hervor, welche bis zum 25. Januar, dem 37. Tage, nach der Operation, solchen Zuwachs bekommen hatten, dass das Augenlid dadurch vom Augapfel ab, und herunter gedrängt wurde. Diese Fleischwucherung wurde noch denselben Tag nach Berathung der genannten Herrn Doctoren und

mit derselben Beihülfe, indem der Augapfel durch ein mit Oel gedrängtes Kartenblatt geschützt war, in der Richtung der Schnittwunde mit dem weissglühenden v. Gräf'schen Eisen berührt. Nur zu Ende der Operation klagte die Frau über Schmerz in dem Augapfel. Auch konnte ich bis zum Abend dieses Tages, den Schorf ausgenommen, keine Veränderung an diesem Auge wahrnehmen, dagegen röthete sich die Bindehaut des rechten Auges, noch denselben Tag bedeutend. Erst den dritten Tag nach der Operation nahm auch das operirte an der wahrscheinlich rheumatisch catarrhalischen Entzündung Antheil. Sie wurde durch warmes Verhalten der Kranken bald beseitigt.

Den 4. Febr., als sich von neuem Fleischwärzchen vordrängten, brachte ich den lapis infernalis in Anwendung; doch nicht zu gedenken des grossen Schmerzes, welchen die Kranke dabei empfand, so war auch die Wucherung in den folgenden Tagen stärker und schneller. Von nun an wandte ich jeden 4. Tag das ferrum candens in derselben Ausdehnung an, als das erste Mal und erlangte so bis zum 5. März, den 39. Tag nach seiner ersten Anwendung, eine vollständige Vernarbung dieser Wunde mit fast vollkommener Heilung des Ectropii. Kaum habe ich daher nöthig noch zu bemerken, dass die Thränen jetzt vollständig zurückgehalten werden, und das Gesicht bedeutend schärfer geworden ist, so dass die Frau schon wieder im Stande ist feine Näharbeiten zu verrichten, und ihr Ansehn erträglicher ist. Den einen Theil der Verunstaltung ihres Gesichts macht, wie oben erwähnt worden ist, die heraufgezogene Oberlippe und der Verlust der Nasenspitze aus, welcher wegen des noch schwankenden Gesundheitszustandes bis jetzt nicht berücksicht werden konnte.

## Zweiter Krankheitsfall von Ectropium des untern Augenlides mit Erschlaffung der sarcomatös entarteten Bindehautfläche und Dehnung des Augenlidrandes bei gleichzeitiger Entartung des Augenlidknorpels.

Carl August Glöckner, 58 Jahr alt, aus Königsbrück, war in seiner Jugend mit Ausnahme der Kinderkrankheiten keiner erheblichen Krankheit unterworfen gewesen. Erst in spätern Lebensjahren überstand er eine sehr hitzige Lungenentzündung und mehrere Anfälle von Wechselfieber, ohne dass jedoch seine Gesundheit durch Nachkrankheit wäre beeinträchtigt worden. Vor ungefähr vier Jahren entwickelte sich bei ihm, ohne dass er sich erinnern konnte, eine besondere Veranlassung gegeben zu haben, eine Entzündung unterhalb des Augenlides rechter Seite, welche sich nachher über den ganzen obern Theil der Wange und die Schläfegegend verbreitete, sich nachher mit Bläschen bedeckte, welche zusammenflossen und nach dem Zerplatzen ein Geschwür zurückliessen, welches zwar zur Vernarbung gebracht wurde, mit der Narbe jedoch, welche sich vom äussern Augenwinkel $\frac{1}{2}''$ unterhalb des Augenlides nach der Mitte desselben hinzieht, noch eine Umstülpung des Augenlides nach aussen hinterliess. Diese Umstülpung wurde späterhin so bedeutend, dass die ganze Bindehaut des untern Augenlides nach aussen gekehrt sichtbar wurde, und selbst bei Schliessung der Augenlidspalte nur zum Theil bedeckt werden konnte. Beständig flossen die Thränen über die Wangen und liessen die Bindehaut des Augenlides sowohl, als die des Augapfels in einem halb trocknen und gereizten Zustande, welche durch Augenwässer wenig gemildert wurde, und sich

zu einer lange dauernden Entzündung steigerte. Diess war sein Zustand als ich den Kranken Ende Juli's 1830 in Dresden zum erstenmale sah. Eine angestellte Ausmessung ergab, dass der Augenlidrand gegen den fühlbaren untern knöchernen Rand der Augenhöhle so weit herabgezogen war, dass dazwischen kaum noch ein Raum von 3‴ bestand und die Bindehaut des Augenlides 3‴ breit vom Blute strotzend, dunkelroth und ungleich aufgelockert nach aussen umgekehrt lag. Der Augenlidrand war indessen frei bis auf die Stelle, wo durch die eben erwähnte Narbe Verwachsung der Lederhaut mit den Schichten des Augenschliessmuskels und den daselbst befindlichen sehnigen Ausbreitungen Statt gefunden. Jedoch die (früher statt gefundene) daher entstandene Spannung der Haut war nicht so stark, dass man die Narbe als noch bestehende Ursache des Ectropii hätte ansehen können. Denn selbst wenn man die Hauttheile unter dem Augenlide in die Höhe drängte, so brachte diess keine Veränderung im Ectropium hervor. Vielmehr war schon damals das sichtbar, wie auch vom Herrn Dr. v. Ammon, welchem ich diesen Kranken zuerst vorzustellen mich beeilte, bemerkt worden, dass eine Verlängerung des Augenlidrandes selbst mit Wucherung des Augenlidknorpels, als eine der Hauptursachen für das Fortbestehen dieses Ectropii angesehen werden müsste.

Da in diesem Falle ein operatives Einschreiten unumgänglich war, so wurde der Kranke beschieden, sich Anfang Septembers wieder einzustellen. Als dem zu Folge der Kranke den 1. September erschien, wurde auch sogleich unter der Leitung des Herrn Dr. v. Ammon eine Abbildung des kranken Auges[1]) gefer-

1) S. Tab. V. Fig. 3.

tigt, und obschon die Ausschneidung eines Stückes aus dem Augenlidrande, wie sie oben erörtert worden ist, dass Meiste versprach, aus dem oben angeführten Grunde beschlossen, die Cur mit der Dieffenbach'schen Operationsmethode anzufangen und so zuvörderst die Ursache von dem aufgehobenen Antagonismus in der Bindehautfläche zu beseitigen.

Diese Operation wurde den 5. September des Morgens ½8 Uhr im Beiseyn des Herrn Prof. Dr. v. Ammon, Dr. Hedenus und Dr. Noack folgendermaassen ausgeführt. — Nachdem der Kranke auf einem hochlehnigen Stuhl gebracht und der Kopf gehörig fixirt war, setzte ich das gewölbte Bistouri 2‴ vom äussern Augenwinkel und 1‴ vom Rande des Augenlides ein, und durchschnitt auf die in der angezogenen Stelle von Herrn Dr. Dieffenbach selbst beschriebene Weise mit einem halbmondförmigen Messerzuge, dessen äusserste Entfernung vom Rande des Augenlides sich bis auf 3½‴ erstreckte, die Haut des untern Augenlides bis auf 3‴ vom innern Augenwinkel, welcher, wie auch die Zeichnung es darstellt, in diesem Falle wegen Erschlaffung des Augenlidbändchens ein sehr gedehntes Ansehn hatte. Hierauf trennte ich die Wundränder vom stratum musculare zuerst nach unten auf 2‴ tief, um den Einfluss der kleinen Narbe vollends zu zerstören; dann nach oben; jedoch nicht über 1‴. — Jetzt erst zog ich das Augenlid so weit als möglich vom Auge ab, und setzte das von Herrn Dr. Dieffenbach an genanntem Orte dazu empfohlene, nach der Fläche gebogene (zweischneidige) lancettförmige Messer am mittelsten und untersten Punkte der Wunde, wie dieser Operateur will, ein, um von unten und aussen in der jenem Punkte entsprechenden Entfernung vom Augenlidrande die Bindehaut des Augenlides zu durchstossen; da jedoch der Wider-

stand von ihr so bedeutend war, dass das Messer sich bog und beim Durchdringen — die Richtung gegen den Augapfel zu nehmen drohte, zog ich es auf Anrathen meiner Herrn Collegen sogleich zurück, und stiess es von oben so nahe dem Uebergange der Bindehaut des Augenlides in die des Augapfels, als möglich in der Richtung ein, dass die Spitze unserm früherm Plane entsprechend an dem entferntesten Punkte der äussern Wunde sich zuerst zeigte. Nachdem es so vollends durchstossen war, erweiterte ich die Wunde in der äussern entsprechenden Richtung nach aussen bis auf 2‴ vom Augenwinkel, nach innen bis auf 3‴, so dass ich über 1‴ von dem Thränenpunkte entfernt blieb. Endlich wurden noch die am meisten hervorragenden Theile der erweichten, fast schwammigen und bläulich roth schimmernden Bindehaut nicht ohne starke parenchymatöse Blutung bis auf 3‴ Entfernung vom innern Augenwinkel durch die bistouriförmig geschliffene Cooper'sche Scheere weggenommen. Dadurch wurden wir der Abtragung des innern und obern Wundrandes, des durchschnittenen Augenlides, wie sie Herr Dr. Dieffenbach, wahrscheinlich um die Vereinigung mit dem untern Wundrande per primam intentionem zu befördern vorschlägt, überhoben.

Erst nachdem diese Wundfläche und die Wundränder völlig ausgeblutet hatten schritt man zur Reposition des umgewandten Augenlides und zum Verbande. Letzterer wurde, wie in dem obigem Falle durch 3 Insektennadeln bewerkstelliget; wovon die zuerst angelegten in der Mitte, die andern beiden 4‴ davon entfernt, alle die drei an einander gelegten Wundränder durchdrangen. Nach vollendetem Verbande wurde das Auge mit eiskalten Umschlägen bedeckt, welche auch bis zum 3. Tage nach der Operation fort-

gesetzt worden sind, und alle 6 Stunden ein Pulver aus 5 gr. nitrum mit der doppelten Quantität des cremor tartari gereicht. Da der Puls bis zum Abend an Beschleunigung zunahm, wurden auch noch 10 Unzen Blut aus einer Armvene gelassen.

### Den 6. September, 1. Tag nach der Operation.

Der Kranke hat unruhig geschlafen, ob er schon nicht den geringsten Schmerz empfunden hatte. Die Geschwulst ging ungefähr 1‴ (Linie) über die Nadeln heraus.

### Den 7. September.

Die Wundränder waren vollkommen vereinigt; nur wo die Nadeln lagen, war eine Spur von Eiterung. Der Meibomische Schleim wurde in grosser Menge abgesondert; die Bindehaut des Augenlides war noch sehr geschwollen und wie die des Augapfels sehr geröthet. Die Nadeln wurden jetzt entfernt und das Auge mit kalten Umschlägen von Goulardischem Wasser bedeckt, womit man bis zum 12. September fortfuhr; an welchem Tage der Kranke, da keine Spur von Entzündungsreiz mehr da war, entlassen wurde, mit dem Bescheid sich nach Verlauf einiger Wochen wieder zu zeigen.

Als er dem zu Folge den 9. November desselben Jahres wieder erschien, wurde sogleich unter Leitung des Herrn Prof. Dr. v. Ammon eine 2. Abbildung veranstaltet, welche mit der früheren, s. Taf. V. Fig. 4., verglichen, zeigt, was man durch die erste Operation gewonnen hat.

Der Augenlidrand ist soweit gegen den Augapfel gebogen, dass von der Bindehautfläche des Augenlides nur noch 2‴ zu sehen ist.

Die Thränen wurden auch besser zurückgehalten. Es war nun unverkennbar, dass die Hauptursache des noch fortbestehenden Ectropii in einer Verlängerung des Augenlidrandes mit Entartung desselben, unabhängig von der Dehnung des Augenlidbändchens begründet sey, wie auch die Ausmessung der Ränder dieses und des linken Auges bewies.

Das Resultat derselben und der zugleich angestellten Vergleichung gab ein Uebermaas von 4‴, daher wurde nach dem Vorschlage des Herrn Dr. v. Ammon beschlossen ein dreieckiges Stück aus der Mitte des kranken Augenlides auszuschneiden, dessen Basis im Rande desselben 4‴ an Länge betrüge; dessen Schenkel jedoch im Verhältniss zu der Entfernung der beabsichtigten Vereinigungspunkte, um 1‴ grösser im Augenlide herabstiegen.

Diese Operation wurde am 11. Nov. Vormittags um 10 Uhr mit Unterstützung der genannten Herren Collegen folgendermaassen von mir ausgeführt.

Nachdem des Kranken Stellung, wie früher vorbereitet und befestigt war, ergriff ich das bezeichnete Stück mit der Pincette so, dass die eine ihrer Branchen über die äussere Augenlidfläche, die andere über die ihr entsprechende Bindehautfläche bis an den untersten Winkel des beschriebenen Dreiecks hinreichte, zog es hervor, vom Augapfel ab, und schnitt es, indem ein Gehülfe das obere Augenlid zurückdrückte, mit zwei der Richtung der beiden herablaufenden Schenkeln des Dreiecks entsprechenden Zügen eines gewölbten Bistouris heraus, und zwar ohne Schwierigkeit von Seiten des Augenlidknorpels, welcher an seiner Schnittfläche aufgelockert und entartet, in einer speckähnlichen Masse sich zeigte. Der Bluterguss aus dem Parenchym und einer kleinern Arterie war bedeutend, hörte jedoch von selbst auf. Der Kranke, welcher

dadurch sowohl, als durch den Schmerz etwas angegriffen war, erhielt etwas Wein. Nach einer kleinen Pause schickte ich mich an, die wieder hervorgedrängten Theile der aufgelockerten Bindehautfläche mit der Cooperschen Scheere zu entfernen und schritt dann sogleich zur Annäherung der Wundränder, wie oben, mittelst umwundener Insektennadeln; wovon die erste, so nahe dem Augenlidrande als möglich, die zweite, 2‴ unterhalb der ersten, durch beide Wundränder gestossen und nach den Regeln für die umwundene Naht befestigt wurde; so dass zwischen inne zu ihrer Unterstützung noch Heftpflaster gelegt werden konnten. Ueber das Ganze wurden Umschläge von kaltem Wasser gelegt, welche in Ermangelung des Eises aller 10 Minuten erneuert wurden. Ueberdiess wurde dem Kranken aller 4 Stunden ein Pulver aus 5 gr. nitrum und doppelter Quantität cremor tartari und sonst eine magere Diät gereicht.

Den Abend desselben Tages war die Geschwulst schon sehr bedeutend, eben so die Wärme des Theils. Der Kranke klagte sehr über stechenden Schmerz.

Den 12. November.

Die Geschwulst hatte sich gesetzt, der Schmerz hatte völlig nachgelassen. Schon war eine Spur von Eiterung an den Nadeln zu bemerken.

Den 13. November

hatte sich die Eiterung so sehr der Hautbedeckungen bemächtigt, dass die Nadeln schon abgestossen waren und die Wunde klaffte, auch die Absonderung des Meibomischen Schleimes war sehr stark; die Bindehaut des Augenlides sowohl, als die des Augapfels sehr geröthet.

Nachdem das Auge vom Eiter und Meibomischen Schleim gereinigt war, wurden die Wundränder durch Heftpflaster einander genähert; und so bis zum 20. desselben Monats unter vorsichtiger Anwendung des pulvis cantharidum durch Granulation zur fast vollkommnen Vereinigung gebracht. Nur eine kleine Furche blieb, welche jedoch wie auch die getreue Abbildung Tab. V. Fig. 5, die nach dieser zweiten Operation aufgenommen wurde, zeigt, — weder der vollkommnen Reposition und Aufrichtung des Augenlides Abbruch gethan hat, noch das vollkommene Schliessen der Augenliderspalte beim Schlafen behindert.

Er wurde den 22sten desselben Monats entlassen.

# Erklärung der Abbildungen

zu

## Herrn Dr. Arnold's Abhandlung.

## Tab. V. Fig. 3, 4, 5.

---

Fig. 3 stellt das Ectropium, welches Glöckner am linken Auge trug, (s. die zweite Operationsgeschichte) vor der Operation dar.

Fig. 4, dasselbe Ectropium, nachdem es durch die Dieffenbachsche Methode operirt worden war. Es ist durch die Einheilung der Schleimhaut der palpebrae inferioris in die allgemeinen Hautbedeckungen nach unten, die Umstülpung bedeutend beseitigt, jedoch kann das Augenlid, da es zu erschlafft, sonach zu lang ist, sich an den untern Theil des Bulbus nicht dicht anschliessen. Sonach ward das dreieckige Hautstücke das zwischen dem Ectropium abgebildet ist, ausgeschnittten, und durch die ziemlich naturgemässe Anschliessung des untern Augenlides an den Bulbus, s. Fig. 5 bewirkt: jedoch ist an diesem in der Mitte des Augenlides die Narbe sehr sichtbar, was daher kommt, dass der verwundete Tarsus sich nie ganz genau wieder vereinigt.

---

# Nachschrift des Herausgebers.

## Andeutungen über die nächste Ursache des Ectropiums und eine neue Art dieser Augenlidkrankheit auf operativem Wege zu beseitigen.

Mit Abbildung, Tab. V. Fig. 6.

So verschieden die Ansichten über die Natur des Ectropiums sind, so kommen sie doch fast alle darin überein, dass die nächsten Ursachen dieses lästigen Augenlidübels eine Umdrehung des Augenlides sey, wodurch die äussere Fläche desselben verschwindet, und die Innere zur äussern werde. Aus dieser Ansicht entsprang der Name Ectropium, Augenlidumstülpung, auf diese Ansicht gründen sich die verschiedenartigen Operationsmethoden zur Beseitigung des Uebels. Es ist nicht der Zweck dieser Abhandlung genau zu bestimmen in welchen Fällen der Ectropien die Umstülpung des Augenlides die nächste Ursache der Krankheit sey, sondern es will der Verfasser dieser

wenigen Zeilen nur darauf aufmerksam machen, dass sehr oft die Ursache des Ectropiums in einer Erschlaffung und eine daraus entstandene Verlängerung des Augenlides, sonach auch des Tarsus bestehen, dass sonach das Augenlid den Bulbus nicht mehr dicht umschliesst, sondern dass zwischen jenen und diesen ein weiter Abstand ensteht, der selbst dann bleibt, wenn man das Ectropium, die Umstülpung des Augenlides, beseitigt. Daher kam es denn auch, dass alle diejenigen Operationsmethoden, welche eine blosse (wenn auch bleibende) Reposition des Augenlides beabsichtigten, den Zweck nie ganz erreichten, sondern dass, wenn auch das umgekehrt gewesene Augenlid nach innen gerichtet ward, doch dasselbe an den untern Theil des Bulbus nie sich anschloss, sondern dass stets ein weiter Abstand zwischen diesen und jenen blieb.

Will man sonach bei einem lange bestehenden Ectropium die grosse Entstellung des Gesichtes nach Möglichkeit durch eine Operation verbessern, so wird man vorzüglich darauf zu sehen haben, dass man aus dem zu sehr ausgedehnten Augenlide ein so grosses Stück entferne, dass dann das durch Nähte vereinigte Augenlid die normale Grösse habe, und an den untern Theil des Bulbus sich straff anlege. Dieses Verfahren ist wohl das einzige, welches Nutzen schaffen kann, denn alle diejenigen Operationsmethoden, durch die blos bleibende Reposition des Ectropiums bezweckt wird, sind erfolglos, ein Vorwurf, der auch die Dieffenbach'sche, sonst sehr geniale Methode trifft. Dieses Ausschneiden eines dreieckigen Stücks aus den gesammten Theilen des erschlafften Augenlides, sonach aus der Bindehaut, dem Tarsus, und dem äussern Bedeckungen, welches nichts weniger als etwas Neues ist, gewährt aber mancherlei Nachtheile, wenn der Triangel, wie es auch in dem Arnold'schen Falle geschah,

aus der Mitte des erschlafften Augenlides ausgeschnitten wird, von denen vorzüglich der namhaft zu machen ist, dass, wenn selbst mit der grössten Sorgfalt die durch den Ausschnitt getrennt gewesenen Augenlidparthieen vereinigt werden, doch jedesmal eine nicht unbedeutende Narbe an dieser Stelle bleibt, die dem Augenlide das Ansehn eines Coloboma giebt. (S. Tab. V. Fig. 5)

Ich bin, diese Nachtheile zu vermindern, auf den Gedanken gekommen (den ich jedoch erst am Cadaver zu realisiren Gelegenheit gefunden habe) nicht in der Mitte des erschlafften Augenlides, sondern am äussern Ende desselben, sonach am äussern Augenwinkel, ein längliches, dreieckiges Hautstücke so zu entfernen, dass die Basis desselben dem Auge, die Spitze der Wange zugekehrt ist. Auf diese Weise vermindert man die immer sichtbare Narbe in der Mitte des Augenlides, und sonach im Tarsus, und bewirkt am sichersten, das so nöthige Anschliessen des Lides an den Bulbus. Die Art und Weise wie der Ausschnitt aus dem äussern Augenwinkel fallen muss, ist Fig. 6. Tab. V. angegeben. Ist dieses bewirkt, so wird die Wunde vermöge einiger feinen Insektennadeln vereinigt. Sobald ich Gelegenheit habe ein Ectropium zu operiren, werde ich, falls die hier angedeutete Methode, die Herr Prof. Dr. Schlemm in Berlin, in seinen Operationscursus, wie er mir selbst erzählt hat, schon vor Jahren empfohlen, nicht durch Synechien u. s. w. contraindicirt ist, verrichten. Die Grösse des herauszuschneidenden Stückes aus dem ectropischen Augenlide am äussern Augenwinkel kann mit Dr. Friedrich Jäger in Wien da-

1) S. Dreyer's Diss. de nova blepharoplastices methodo. c. tab. II. Vindob 1831. Ich kenne diese Dissertation nur aus einem Auszuge in v. Froriep's Notizen N. 654, Wien 1831 XXX B. N. 16.

durch mit Gewissheit bestimmen, dass man die Länge des gesunden Augenlides mittelst eines Bandes misst, und das Maas dann auf das kranke legt, so viel dieses grösser ist, als das gesunde Augenlid, wird im äussern Winkel abgetragen. Dieses geschieht am besten so, dass man das wegzunehmende Stück mittelst einer scharfen etwas breiten Pincette fasst, es anspannt, und nun, wie es Tab. 5 Fig. 6 abgebildet, mittelst eines kleinen scharfen Messers das dreieckige Hautstück in schnellen kräftigen Zügen ausschneidet.

Dass die hier vorzüglich für das Ectropium des untern Augenlides bestimmte Operationsmethode am äussern Augenwinkel auch auf das Ectropium des obern Augenlides mit Modificationen Anwendung finden kann, brauche ich eben so wenig weiter auszuführen, als dass es Fälle gibt, wo mit der Ausschneidung eines dreieckigen Hautstückes am äussern Augenwinkel noch andere Operationsmethoden, als Lostrennung von Synechieen eines Theiles des Augenlides mit dem Rande der Orbitalknochen Abtragung der aufgelockerten Augenlidbindehaut u. s. w. zu verbinden sind.

## Erklärung der Abbildung.

### Tab. V. Fig. 6.

Stellt ein Ectropium des untern Augenlides dar, wo das überflüssig gewesene Stück des gedehnten untern Augenlides durch einen dreieckigen Schnitt entfernt ist. Es ist eine feine Insektennadel bereits durch die Wundränder geführt, um die dann ein Faden geschlungen wird, die Wundränder zu vereinigen. Der übrige Theil der Wunde wird auf dieselbe Art vereinigt.

# XXXIV.

## Der Epicanthus

ein noch nicht beschriebener gewöhnlich angeborner Fehler des innern Augenwinkels und die Rhinorrhaphe die sicherste Methode denselben auf operativem Wege zu beseitigen

vom

Herausgeber.

(Mit Abbildungen Tab. V.)

Errorum genitrix est aequivocatio semper.

Wenn ich ein, so viel mir bekannt ist, noch nicht beschriebenes angeborenes Leiden des innern Augenwinkels mit einem neuen Namen belege, so liegt das wohl in der Natur der Sache, denn Sachen ohne Namen vorzüglich wissenschaftliche Sachen ohne Namen bleiben selbst bei der trefflichsten Schilderung dersel-

fast immer ohne Beachtung! Ich würde daher gewiss Tadel verdienen, wenn ich bei der Beschreibung eines wie ich glaube bis jetzt übersehenen, angebornen Fehlers des innern Augenwinkels denselben einen Namen zu geben unterliesse, und mich blos damit begnügen wollte meinen Kunstgenossen in der Nähe und Ferne ein Leiden des Augenwinkels zu schildern, ohne es zubenennen! Ein Beispiel vor allen aus der Ophthalmologie anzuführen, wie gross der Einfluss eines bestimmten Namens zur genauen Bezeichung einer bestimmten Thatsache auf die Ausbildung der Wissenschaft und Kunst ist, nenne ich die Benennung der angebornen Irisspaltung durch Coloboma Iridis, die v. Walther vorschlug. Man kannte vor v. Walther diesen Bildungsfehler sehr gut, denn einzelne Beobachter schilderten ihn vor jenem sehr naturgetreu, allein erst nachdem jener hochverdiente Arzt dem Bildungsfehler seinen jetzigen Namen gegeben hatte, zog er die Aufmerksamkeit der Naturforscher und Aerzte im hohen Grade auf sich, und dem Namen vorzüglich verdankt dieser Bildungsfehler die Aufklärung, welche er in der neuern Zeit nach und nach erhalten hat. Nur dann also, wenn Aerzte und Naturforscher neue Namen zur Bezeichnung bereits bekannter Gegenstände bilden, verdienen sie Tadel, dagegen sie diesem nur dann entgehen können, wenn sie eingedenk des alten Hexameters

Errorum genitrix est aequivocatio semper

neuen Gegenständen der Kunst und Wissenschaft, neue passende richtig zusammengesetzte Namen verleihen. Mögen das diejenigen beherzigen, die bei jedem neu gebildeten Namen in den Harnisch gerathen! Mögen sie es nicht übersehen, dass sie nur dann mit Recht erzürnen, wenn alten bekannten Sachen neue Namen verliehen werden, dass es dagegen Ver-

irrung in die Kunst und Wissenschaft bringen würde, wirklich neue Dinge mit alten Namen zu taufen oder sie ohne Namen zu lassen!

Nomina si nescis, perit heu cognitio rerum!

Dass auch hiermit jetzt Missbrauch getrieben wird, wer wollte das leugnen? — aber — abusus non tollit usum.

Das Wesen des angebornen Fehlers des innern Augenwinkels, von dem jetzt die Rede ist, und den ich stets an beiden Augen zugleich, nie blos an einem Augenwinkel beobachtete, besteht in einem Ueberflusse der allgemeinen Gesichtshaut in der Gegend der Nasenwurzel herab bis zum innern Augenwinkel; dabei liegt nun natürlicher Weise die Haut nicht straff auf den in diese Gegend befindlichen Knochen auf, ist an diese nicht fest angeheftet, sondern bildet eine nicht unbedeutende Hautfalte, die vom obern Augenlide nach dem untern, wie eine Schwimmhaut sich erstreckt, oben und unten die Gegend der Augenlider, wo die Thränenpunkte sich befinden, und dann natürlicher Weise auch den ganzen innern Augenwinkel, wie die caruncula lacrymalis bedeckt. Hierdurch ist aber auch das stärkere Oeffnen der Augenlider im innern Winkel öfters gehindert, und Individuen, welche den in Rede stehenden Bildungsfehler haben, verzerren auf eine eigenthümliche Weise bei Anstrengungen zum Oeffnen derselben, die Gesichtszüge. Man findet diese Falte in verschiedener Grösse, Länge und Breite, durch die das Gesicht, vorzüglich aber die Augen einen mehr oder weniger eigenthümlichen, den Calmücken angehörigen Ausdruck bekommen. Einfluss scheint der Augenwinkelfehler in sofern bisweilen auf die Stellung der Augen selbst, zu haben, als ich in einem Falle bei einem dreijährigen Knaben, dabei Strabismus auf dem linken Auge wahrnahm, (die Rhinoptia der

Alten), der durch den Bildungsfehler veranlasst schien. In Fig. 1 Tab. V. ist der kurz beschriebene Augenwinkelfehler gut und naturgetreu dargestellt. Ich nenne ihn Epicanthus (nach der Zusammensetzung des bekannten Encanthis, ἐγκανθος), von ἐπι auf, über, und κανθος der Winkel, Augenwinkel, weil der Fehler seinen Sitz über oder auf dem innern Augenwinkel hat, gleichsam einen zweiten Augenwinkel auf den ersten bildet, sonach wörtlich Aufaugenwinkel.

Diesen angeborenen das Gesicht entstellenden Augenwinkelfehler zu beseitigen, ward ich vor mehrern Jahren von einer Mutter aufgefordert, deren sehr hübsches Töchterchen einen solchen trug, und zwar auf beiden Augenwinkeln, wodurch die schönen blauen und ziemlich grossen Augen, ein kleines unangenehmes Ansehn bekamen. Dieser Fall beschäftigte meine Aufmerksamkeit gar sehr, und bei genauerer Beachtung des Gegenstandes fand ich, dass der Epicanthus nicht selten vorkommt, ich sah ihn auch bei einem im Blindeninstitute zu Dresden lebenden Erblindeten, Namens Kufs, das Uebel bei gänzlicher Atrophie der Augen in Folge chronischer, scrophulöser Ophthalmie, dadurch vergrössert hatte, dass die Augenlider sehr eingesunken waren. Dieser Knabe konnte die Augenlider des Epicanthus wegen fast gar nicht öffnen, was ihm beim Lachen und Essen (und beides liebte er) eine sehr unangenehme Spannung verursachte. Er willigte daher gern ein, als ich ihm vorschlug das Uebel durch eine Operation zu beseitigen. Ich glaubte, dass der Zweck derselben dadurch erfüllt würde, wenn ich mit einem scharfem Messer die lästige Hautfalte über dem innern Augenwinkel spalten würde, und die Wiederverwachsung des Schnittes durch Einlegen von feiner Charpie zu verhindern suchte. Die Operation, die ich auf diese Weise an beiden Augenwinkeln machte,

misslang jedoch. Ich konnte das Zusammenwachsen der getrennten Hautfalte trotz aller Bemühungen nicht verhindern. Nun glaubte ich den Zweck dadurch zu erreichen, dass ich zum zweiten Male den Epicanthus trennte, dann dem Knaben die Augenlider so weit als möglich öffnen liess, und nun durch den kleinen Querschnitt einen Längenschnitt führte, so dass sich beide kreuzten. Hierauf trennte ich die durch den Kreuzschnitt entstandenen kleinen Lappen von ihrer Spitze zur Basis, und schnitt sie dann so ab, dass hierdurch ein viereckiger regelmässiger Verlust der äussern Haut entstand, und zwar von der Grösse einer kleinen Bohne. Für den Augenblick schien diese Operationsweise, wodurch ich Wiedererwachsung des getrennten Epicanthus bezweckte, und bei deren Ausführung unter anderen mein hochverehrter Freund der Dr. Graf, Leibarzt Ihrer Maj. der verw. Königin von Bayern gegenwärtig war, ihren Zweck zu erfüllen, allein die entstehende Granulation gestaltete sich so, dass schon in vierzehn Tagen das alte Uebel, die Hautfalte über dem Augenwinkel, von neuem sich wieder bildete. Bei genauer Untersuchung der Ursache des Uebels, die mir bisher noch nicht ganz deutlich war, bei gespannter Aufmerksamkeit auf das Vorkommen desselben, fand ich nun durch Vergleichung mehrerer Fälle, dass jene in nichts anderem als einer grossen Laxität der Gesichtshaut in der Gegend der Nasenwurzel und in einer mangelnden Anheftung an das os unguis und die ossa nasi bestand, und dass der entstellende Augenwinkelfehler dann am schnellsten und radical beseitigt werden würde, wenn die an dem Hautüberflusse abhängige Bildung von Hautfalten von der genannten Stelle durch Entfernung jenes und dadurch bezweckte und erlangte Anspannung beseitigt wurde.

Ich schnitt aus der Nasenwurzel ein etwas mehr als einen Zoll langes spitzes Hautstück, dessen Grösse und Breite ich vor der Operation dadurch bestimmte, dass ich auf dem Nasenrücken eine Hautfalte bildete. (Fig. 2 Tab. V. ist der nöthig gewesene Substanzverlust angegeben). Hierauf vereinigte ich die Wundränder mittelst vier grosser Insektennadeln nach Herrn Dr. Dieffenbach's Angabe, brachte über sie die umschlungene Nath, und nach 6 Tagen war beim Gebrauch kalter Umschläge, ohne dass sich ein Oedem eingestellt hätte, die Vernarbung geschehen, nachdem ich von Tag zu Tage eine Nadel nach der andern entfernt, und an ihrer Stelle kleine gut klebende Heftpflasterstreifen gelegt hatte. Diese Operation nenne ich Rhinorrhaphe von Rhin ῥιν, die Nase, und ραφη Rhaphe, die Nath, sonach die Nasennath, wie von Walther die Vereinigung des künstlich verwundeten Tarsus, Tarsorhaphie nannte.

Der Erfolg entsprach der von der Operation gehegten Erwartung vollkommen. Die Falte an dem innern Augenwinkel verschwand gänzlich; man sieht jetzt auf das Bestimmteste den innern Augenwinkel und die Thränencarunkel, und Kufs kann ohne Mühe jetzt die Augenlider weit öffnen.

Die Operation des Epicanthus gehört sonach nicht blos zum kosmetischen Theile der Operativchirurgie sondern sie gewährt auch Vortheile für die normale Stellung der Augäpfel, wenn Rhinoptia vorhanden ist, und für die Bewegung, vorzüglich das weitere Oeffnen der Augenlider. Sehr viel gewinnt ferner die ganze Physiognomie durch die Rhinorrhaphe was sich am besten dann zeigt, wenn man ein Gesicht mit dem

Epicanthus (Fig. 1. Tab. V.) mit einem Gesichte aus dem dieser Fehler durch die Rhinorrhaphe entfernt worden ist (Fig. 7. Tab. V.) vergleicht.

---

## Erklärung der Abildungen.
### Tab. V. Fig. 1, 2, 7.

Fig. 1 stellt den Epicanthus an beiden Augenwinkeln dar. Das linke Auge schielt wegen des Epicanthus (Rhinoptia der Alten.)

Fig. 2 zeigt die Rhinoraphe, oder das Ausschneiden eines Stückes ans den allgemeinen Hautbedeckungen der Nasenwurzel, durch das Ausschneiden dieses länglichen Hautstücks und durch Vereinigung der dadurch gemachten Hautwunden mittelst langer Insektennadeln und darum geschlungene Fäden verliert sich der Epicanthus radical.

Fig. 7 stellt das Gesicht nach Beseitigung des Epicanthus durch die Rhinorrhaphe dar. Die Narbe auf dem Nasenrücken und der Stirn ist kaum wahrzunehmen.

---

# XXXV.

# Ophthalmologische Miscellen,

aus

fremder und eigner Erfahrung

mitgetheilt

vom

Herausgeber.

Brevis esse laboro.
Horat.

## 30.

# Ueber einen kreisförmigen dünnhäutigen Kanal in der Verbindungstelle von Sclerotica und Cornea im menschlichen Auge

von

Herrn Prof. Dr. Schlemm
in Berlin.

Herr Prof. Dr. Schlemm schreibt in Rust's theoretisch praktischem Handbuch der Chirurgie. III. Band. 1830. S. 333.

Die Cornea bildet den vordern durchsichtigen, stärker gewölbten und vorspringenden Theil des Augapfels, ist durch ihren schief abgeplatteten Umfang mit der harten Haut verbunden. Ihre andere Seite erscheint, weil sie oben und unten eine halbe Linie breit weiter bedeckt ist, als nach innen und aussen, nicht völlig rund, sondern der Quere nach elliptisch. Die hintere concave Seite endigt sich mit einem kreisrunden Rande, hinter welchem die Sclerotica eine rinnen-

förmige Vertiefung hat, wenn sich der Orbiculus ciliaris einfalzt. In dieser Vertiefung verläuft ein kreisförmiger dünnhäutiger Canal, den ich im Jahre 1827 in einem Auge eines erhängten Mannes dadurch entdeckte, dass er mit Blut angefüllt war, indem sich aber auch eine kleine Borste, nachdem die Cornea und Sclerotica von vorn und hinten durchschnitten sind, leicht einführen lässt. Man muss diesen Kanal nicht mit den Fontanischen verwechseln (Fel. Fontana über das Viperngift. A. d. F. Berlin 1787. S. 412. Tab. VII. Fig. 8 — 10) der im Rinderauge in der Substanz des Orbiculus cilaris sich findet."

## 31.

## Resultate der anatomischen Untersuchung zweier mit Hyperkeratosis behafteter Augen

von

Herrn Prof. Dr. Jäger
in Erlangen.

Herrn Prof. Dr. Jaeger in Erlangen war es vorbehalten die erste Uutersuchung einer Hyperkeratosis an zwei menschlichen Augen zu machen. Der Herausgeber dieser Zeitschrift freut sich diese wichtigen Untersuchungsresultate hier mittheilen zu können, denn mit diesen beginnt in der Lehre vom Ochlodes (so nannte Taylor des Staphyloma pellucidum corneae) eine neue Epoche. Seine Beobachtungen und Untersuchungen, die wir in Carl Schmidt's Inaugural-Abhandlung über die Hyperkeratosis Erlangen 1830 in 8. S. 56 aufgezeichnet finden, sind folgende:

Georg Semmelroth, von Fürth, 39 Jahre alt, von mittler Grösse, starker Körperconstitution, ist von Jugend auf blind, namentlich will er nie Sonne, Mond oder Farben gesehen haben und kann also auch nicht sagen, wie ihm die äussere Welt erscheint. Ein älterer Bruder und eine ältere Schwester starben schon vor 5 und 8 Jahren und sollen ebenfalls von Jugend auf blind

gewesen seyn. Er erinnert sich nie Augenentzündung gehabt zu haben, hatte aber von seinem 6 bis 11ten Jahre einen sehr bösen Kopfausschlag, welcher endlich durch Pechpflaster geheilt wurde; daher ist auch eine partielle Kahlköpfigkeit mit spröder gespannter Kopfhaut und trockenem Haare zugegen. In seinem zehnten Jahre bekam er zufolge eines Schlages auf das Kreuzbein die Epilepsie, welche seit dieser Zeit in der Regel alle 8 bis 10 Wochen meistens Nachts und nach vorher gegangenem Ohrenklingen eintritt und Hirnepilepsie zu seyn scheint. Auf Aderlasse glaubt er dieselbe seltner zu bekommen. Von Urin und Saamenabgang während derselben, weiss er nichts; er scheint keine besonders starken convulsivischen Bewegungen der Extremitäten dabei zu haben und nicht schwer zu fallen; eine geringe Mattigkeit folgt wie gewöhnlich darauf.

Sein Kopf ist viereckig, breit und starkknochig, die Stirn ist klein, der rechte tuber frontale und arcus superciliaris stärker wie der linke. Der Hals ist kurz und dik, es spricht sich der habitus apoplect und epilept aus. Die Augenbraunen sind stark, die Augen liegen tief in den grossen Augenhöhlen, das Fettlager derselben scheint sehr gering zu seyn, so dass man mit einem schmalen Finger zwischen den Augenhöhlenrand und Augapfel sehr leicht eindringen kann; die Augenlidhaare, besonders die obern, sind ungewöhnlich lang. Die beiden Augäpfel zeigen im Allgemeinen eine normale Structur und Consistenz. Das Belladonnaextract machte eine sehr starke Ausdehnung der Pupillen. Die rechte cornea ist gleichmässig etwas kuglich ausgedehnt, und bildet etwa den Durchschnitt einer Halbkugel; es scheint aber die stärkste Entwickelung nicht in der Mitte, sondern etwas nach unten zu seyn. Von oben nach unten geht eine leichte nicht gleichmässige Verdunkelung; durch die Seitentheile kann man vollkommen sehen. Die bräunliche Iris ist leicht concav. Die Pupille ist nicht vollkommen schwarz, sondern etwas rauchig. Nach der Erweiterung derselben sieht man durch die Linse die etwas verdunkelte tellerförmige Grube, sie scheint smaragdgrün zu seyn und zeigt mehrere weisslich glän-

zende von aussen nach unten, nach oben und innen gehende Streifen. Die Cornea des linken Auges ist stärker conisch, die Convexität geht ziemlich gerade vom Cornealrande gegen die Mitte und der höchste Punkt scheint etwas über derselben zu seyn. Unterhalb derselben fängt ebenfalls eine leichte Verdunkelung an; sie ist stärker wie am andern Auge und gleicht einer Eschara vom lap. infernal. Die Iris und Pupille verhalten sich wie die des andern Auges, nur bemerkt man die Streifchen in der Tiefe nicht, eben so die Sclerotica. Beide Augen sind sehr unstät, etwa wie bei der cataracta congenita. Das Funkeln der Cornea, welches andere Beobachter angeben, ist nur bei gewissen Stellen bemerkbar, ausserdem sieht man die Iris und Pupille ziemlich gut selbst von einer mässigen Entfernung.

Herr Prof. Dr. Jäger, machte am 2. März 1830 des Versuches wegen auf dem linken Auge mittelst Beer's Staarnadel die Punction durch die Mitte der Cornea, und fand dieselbe weder dick, noch besonders der Nadel widerstehend. Es stürzte sogleich viele wässrige Feuchtigkeit heraus, die auf die Zunge gebracht ziemlich sauer schmeckte. Die Cornea fiel etwas zusammen und die Iris legte sich besonders an der äussern Seite an dieselbe. Die Sclerotica röthete sich sehr bald. Es wurden desshalb kalte Umschläge gemacht; fünf Stunden nach der Operation hatte sich das Wasser wieder angesammelt, schien aber nicht so durchsichtig zu seyn als früher; die Iris hatte sich auf ihre vorige Stelle zurückgezogen und die Pupille war mässig ausgedehnt. Auf der innern Seite derselben und der entsprechenden Iris bemerkte man einen weisslich grauen linsengrossen, etwas länglichen, flachen Körper, dessen auf der Pupille liegender Theil durchsichtiger war als der andere. Folgenden Tags war derselbe etwas tiefer herabgesunken, länglicher gezogen, nicht nach so circumscript und dicht; es scheint beginnende Recorption auf ihn eingewirkt zu haben. Die Cornea war wieder ausgedehnt, doch nicht ganz so stark wie vor der Operation; die Gefässe in der Conjunctica waren weniger ausgesprützt als gestern, Patient hatte Nachts einen Anfall von Epilepsie.

Am 4. März. Patient klagte über heftigen Druck im Auge, die Sclerotica ist mehr geröthet; der weissliche Körper, höchst wahrscheinlich ein Stück der Linse, liegt noch an der angegebenen Stelle auf der Iris. Man verordnet, um einer vielleicht stärkern Augenentzündung vorzubeugen, eine Venaes. von ℥x. ein starkes purgans aus Natron sulph. und lässt die kalten Umschläge fortsetzen.

Am 5. März. Der Druck im Auge ist verschwunden, die Entzündung der Sclerotica gemässigt, durch die vom vorliegenden sich gleichbleibenden Körper zum Theil verschlossene Pupille scheint der Hintergrund graulich schwarz. Die kalten Umschläge werden fortgesetzt.

Am 12. März. Das operirte Auge ist noch entzündet, die verdunkelte Linse resorbirt sich aber immer mehr, so dass der oberste Theil der Pupille jetzt schwarz erscheint.

Am 8. Mai. Die Pupille desselben Auges ist klein, dehnt sich durch Belladonnaextract nicht aus, und die Iris scheint nach hinten etwas verwachsen. Die Cornea ist wieder so gewölbt, wie vor der Operation, die Narbe der Einstichswunde ist kaum bemerkbar, die Trübung hat etwas zugenommen. Man bemerkt nur noch ein kleines Stückchen von der Linse, welche fast ganz resorbirt ist. Das Sehvermögen hat sich, wie zu erwarten war, nicht im Mindesten gebessert.

Semmelroth hatte schon während seines Aufenthaltes im hiesigen Krankenhaus Zufälle von subacuter Pleuropneumonie und häufig asthmatische Beschwerden. Am 26. July dises Jahres starb er in Furth, am phthisis und am 27. wurde die anatomische Untersuchung in Gegenwart der Prof. Dr. Fleischmann und Dr. Jäger durch den Professor Dr. Rudolph Wagner ausgeführt. Sie resultirte folgendes:

1) Der Bau des ganzen Augapfels und die Einmündung des Sehnervs sind nicht abweichend, die cornea ist bei leichtem Drucke hervorragend. Durch einen Kreisschnitt wurde die Sclerotica durchschnitten und der vordere Theil mit der Cornea von der Chorioidea abgetrennt. An der innern Fläche der Cornea

bemerkte man keine Narbe, die Descemetische Haut ist nicht verdickt und, wie gewöhnlich in feinen durchsichtigen Flöckchen abtrennbar; als man die Cornea zwischen die Finger nahm, bemerkte mau deutlich eine Vertiefung in der Mitte, die von einem dicken Wulst umgeben war. Man schnitt nun die Cornea in der Mitte durch, und fand das mittlere Dritttheil derselben, 3mal dünner als gewöhnlich, ähnlich einem Postpapiere und die zwei äussern Dritttheil bedeutend verdickt und zwar deutlich in den mittleren Lamellen, die äusserste und innerste nicht, die mittlere Substanz ist homogen. Die Verdickung des äussern Theiles verliert sich allmählig in die Verdünnung, so dass der Durchmesser der letztern die Grösse einer mässig erweiterten Pupille hat. Die Chorioidea und der gelbe Fleck sind normal, eben so die Ciliarnerven, die Tunica nervea ist fest; auf der äussern Seite derselben sind mehrere schwarzbräunliche Flecken, die wahrscheinlich von fest klebenden Pigmente herrühren, eben so sind an der innern Fläche der etwas dickern Chorioidea einige schwarze Flecken, die nicht normal sind, die Linse ist normal. Die tellerförmige Grube, wie gewöhnlich, nicht darstellbar, der Glaskörper nicht vollkommen hell und von den, während des Lebens wahrnehmbaren Streifen nichts bemerkbar.

2. Linkes (punktirtes) Auge.

Der obere Theil der Descemetischen Haut und die innerste Lamelle der Cornea hängen mit der Gränze der Iris und dem Ligamentum ciliare fest zusammen; die Cornea ist an den äussern Theilen etwas verdickt, in der Mitte etwa um die Hälfte verdünnt; die Pupille fast ganz verschlossen, die uvea mit der vordern Capsel am Pupillenrande verwachsen, die Chorioidea normal, eben so der gelbe Fleck; die nervea zeigt an der äussern Seite dieselben braunen Flecken und ist ebenfalls fest, der Glaskörper vollkommen durchsichtig, die wässrige Feuchtigkeit in beiden Augen nicht vermehrt, die Linse milchweiss mit einigen kreideähnlichen Punkten, klein und weich, so dass ein Theil derselben verloren gegangen sein muss.

Aus dieser Untersuchung scheint sich der Widerspruch der Beobachter über die Verdickung und

Verdünnung der Cornea auszugleichen, denn wer bei der Punktion in der Mitte einstach, musste sie dünn finden, dick dagegen, wer mehr gegen den Rand hineinstach.

## 32.

## Coloboma Iridis mit einer Paritaltrübung der Linse beobachtet vom Herausgeber beschrieben vom Herrn Dr. Gescheidt[1] in Dresden.

Louise Zimmermann, die zwölfjährige Tochter eines Farbenreibers ist von scrophulöser Constitution, schwächlichem Körperbau und von gesunden Aeltern geboren und gezeugt. Von den exanthematischen Krankheiten, welche vorzüglich in den Kinderjahren aufzutreten pflegen überstand sie nur die Masern. Die Kuhpockenimpfung in der frühesten Zeit unternommen, verlief ganz regelmässig; von ihren ersten Jahren litt sie an einer so heftigen Scrophelsucht, dass sie erst im 4. Jahre laufen lernte, und im 8. endlich von den Zufällen dieser Krankheit befreit wurde. Hierauf erfreute sie sich immer einer leidlichen Gesundheit.

Bald nach der Geburt des Kindes bemerkten die Aeltern eine Verbildung der Iris, bei der jedoch keine Störung des Sehvermögens zu bemerken war. Als aber das Mädchen vor ungefähr 2 Jahren über Schwäche des Gesichis klagte und desshalb einen schwankenden und ungewissen Gang annahm; so suchte die Mutter bei dem Prof. Dr. von Ammon, der auf dem rechten Auge ein Coloboma der Iris fand und die möglichste Schonung der Augen anrieth, Hülfe. Später be-

1) S. dessen Schrift de Colobomate Iridis. Lipsiae 1831 in 4 c. tab. lithogr. S. 10.

merkte auch noch die Mutter, dass die Kleine bei hellem Lichte geblendet wurde und dann das Auge mit dem obern Augenlide zu bedecken pflegte.

Als ich das Mädchen sah, fand ich folgendes: Das linke Auge war regelmässig gebildet, die Convexität der Cornea, die Rundung und Grösse der grauweisslichen Iris und die Form der Pupille normal, die Kleine konnte durch dieses Auge ein mit nicht zu grossen Lettern gedrucktes Buch in einer Entfernung von 12 Zollen lesen. In derselben Entfernung erkannte sie auch die Buchstaben durchs linke Auge, allein mit mehr Anstrengung und besser, wenn sie die Buchstaben nach oben hielt. Die Convexität des linken Bulbus war in so fern verändert, als das untere Segment nicht nur weniger convex, sondern auch von den Seiten etwas zusammengezogen war. Die weisslich graue Iris hatte mehrere Streifen, die von der Peripherie ausgingen, vor dem Pupillenrande aber aufhörten, so dass der Pupillarrand ohne alle Streifen war. Die Pupille war nicht nur tiefer als auf dem rechten Auge, sondern auch mehr nach dem innern Winkel gestellt, das untere Segment der Iris fehlte bis zum corp. cil., die process. cil. waren aber durch die dadurch gebildete Spalte nicht sichtbar. Die Spalte selbst war an dem obern Theil 1½ Linie breit, nach unten aber zugespitzt. Die Pupillarränder der Iris erschienen etwas nach Innen gezogen. Uebrigens reagirte beim Wechsel des Lichts die Pupille des linken Auges ziemlich lebhaft; die Bewegung aber der des rechten, war langsamer; es bewegte sich jedoch nicht blos das obere Segment sondern auch die Schenkel der Spalte.

Nicht weit vom innern Schenkel der Spalte am untern Rand der Pupille bemerkte man eine Cataracta centralis, welche sich in der innern Augenkammer als ein weisser milchigter, ziemlich viereckiger Flecken darstellte und während der Bewegung des Auges zu fluctuiren schien.

Weder die Aeltern noch die Grossältern sollen einen ähnlichen Fehler des Auges gehabt haben.

## 33.

## Merkwürdige Bildungshemmung beider Augäpfel bei einem dreijährigen Mädchen beobachtet vom Herausgeber

beschrieben

von

Herrn Dr Gescheidt[1])
in Dresden.

Rosalie Voigt, Tochter eines hiesigen Böttchermeisters, und Zwillingsschwester eines starken regelmässig gebildeten in der 16. Woche verstorbenen Mädchens, ist 3 Jahr alt, von scrophulösen Habitus und von gesunden, vollkommen wohlgebildeten Aeltern gezeugt und geboren. Sie war die Erstgeborne, ausserordentlich klein, schwach und welk und wurde, da die Geburt etwas schwer von Statten ging, an den Seitentheilen des Kopfes etwas gedrückt. Ausser der auffallenden Kleinheit des ganzen Körpers, der schwachen Muskulatur und welken und runzlichen Haut, zeigte sie hinsichtlich ihrer Bildung höchst interessante Abweichungen; die Augen nemlich waren ausserordentlich klein tief in der Augenhöhle gelagert, die linke Hand nur mit zwei Fingern versehen, am linken Fusse zwei Zehen verwachsen, die linke Brust aber mit zwei grossen Warzen besetzt. Das Säugen wurde durch die Schwäche des Kindes behindert und nur einer höchst sorgfältigen Pflege der aufmerksamen Aeltern war es möglich die schwache Kleine zu erhalten.

Die Aeltern vorzüglich wegen der kleinen Augen besorgt, consulirten Herrn Dr. Weller[2]) und waren

1) S. dessen Schrift De colobomate Iridis, Lipsiae 1831 in 4. c. Tab. lith.

2) Weller (Handbuch über die Krankheiten des menschlichen Auges. Berlin 1830.) erwähnt dieses Kind in den Capitel über den angebornen Mangel und Ueberfluss an Augen (— — ??) und sagt hierin: Einen in seiner Art einzigen

als ihnen dieser versicherte, dass seiner Erfahrung zu Folge solche Augen in spätern Jahren an Volumen zunehmen, wieder etwas beruhigt. Als die Kleine ¾ Jahr alt war, lernte sie laufen, litt aber bald darauf an heftigen Krämpfen und später an Crusta lactea und Tinea capitis. Bei dem Zahnen soll sie nur wenig gelitten haben; bei jedem Zahnsturm aber will die Mutter eine geringe Röthung am innern und äussern Augenwinkel bemerkt haben. Nach einer jeden solchen Röthung soll die Augenlidspalte grösser und länger geworden seyn, und der Augapfel selbst an Grösse und Convexität gewonnen haben; während der linke, die ihm angeborne Kleinheit behauptete. Als ich die Kleine zum erstenmale sah, bemerkte ich folgendes an ihr:

Sie war sehr klein und schwächlich, übrigens wohl gewachsen, der Habitus etwas scrophulös. Der Knochenbau schwach, die Muskulatur schlaf, die Haut blass, welk und runzligt. Das Gesicht ungewöhnlich alt, faltig, der Blick durch das unstäte Rotiren der Augen etwas schielend. Die Augäpfel waren hinsichtlich ihrer Grösse, auffallend verschieden, so dass der rechte, wenigstens um ein Viertel kleiner, als der linke war. Die Augenlider waren normal gebildet, und konnten auf dem linken Auge gehörig geöffnet und geschlossen werden, auf dem rechten dagegen zeigte sich die Augenlidspalte kürzer, und das obere Augenlid hing über den kleinen Bulbus herab, so dass, wenn man das Auge öffnen liess, (wobei das Kind allemal den Mund etwas öffnete) nur ein kleiner Theil des Bulbus zu sehen war. Auf dem linken obern Augenlide, nahe am Arcus superciliaris, sass eine kleine Warze. Die Thränenorgane scheinen gesund zu seyn. Die Carunculeln waren klein, übrigens regelmässig. Auf bei-

---

Fall hatte ich kürzlich bei dem sechswöchentlichen Kinde des Böttchermeisters Voigt zu sehen Gelegenheit. Beide an normaler Stelle sich befindende Augäpfel hatten die Grösse einer Zuckererbse. Die Iris fehlte an ihrem untern Drittheile gänzlich und war an den andern beiden Drittheilen sehr dürftig und schmal. Die Bulbi schielten, waren aber übrigens normal construirt, auch schien das Kind leidlich zu sehen. Der Fehler war angeboren.

den Augen war die Colobombildung ganz deutlich ausgesprochen und zwar so, dass auf dem linken Auge die Schenkel der Spalte parallel neben einander bis zur Vereinigung der Cornea mit der Sclerotica schräg von Aussen nach Innen herabliefen, und ohngefähr einen 1½ Linie breiten Spalt zwischen sich liessen, auf dem rechten kleinern Auge dagegen das untere Segment der Iris nach den innern Augenwinkel zu, ebenfalls ganz fehlte; das obere aber von oben nach unten herabstieg. Es unterschied sich daher das Colobom des rechten Auges von dem des linken dadurch, dass die wirkliche Spaltung fehlte und der Mangel des untern Irissegments nur dadurch bedingt wurde, dass die Iris, die am obern, äussern Rand am breitesten war, sich von oben um die Linse halbmondförmig legte, die spitz zulaufenden Schenkel sich aber nicht vereinigten; während auf dem linken Auge die untern Pupillarränder der Iris einen Winkel bildeten, bevor sie in die Spaltung übergingen. Die Regenbogenhaut beider Augen war braun und zeigte ausser der beschriebenen Bildungshemmung keine andern Fehler. Die Bewegung derselben war träge; auf dem linken Auge bewegte sich sowohl der obere Theil der Iris als auch die Schenkel, letztere jedoch noch langsamer; auf dem rechten Auge dagegen konnte man nur die Bewegung des obern Theiles beobachten, während die untern Theile der seitlichen Schenkel mehr ruhten. Uebrigens war die Convexität des linken Auges normal, die des rechten aber, von der Norm abweichend. Das untere Segment des Bulbus war nicht blos weniger convex als das obere, sondern auch kleiner, so dass es schien als wäre es in der Mitte durch Vernarbung zusammengezogen. Das Sehvermögen auf dem linken Auge war nicht gestört und durch das rechte Auge konnte die Kleine eine Stecknadel in einer Entfernung von 12 Zoll erkennen. Obgleich die geistige Ausbildung der Kleinen nicht zurückgeblieben war, so liessen sich doch weitere Sehversuche wegen der Aengstlichkeit und Verlegenheit der Kleinen, die sie in meiner Gegenwart äusserte, nicht anstellen. — Während der Zeit meiner Beobachtung hatte ich Gelegenheit zweimal ein äusserst

merkwürdiges Phaenomen zu beobachten. An einen trüben Vormittag nemlich bemerkte ich, dass wenn die Kleine vom Licht etwas abgewendet stand, das rechte Auge ein gelblich grünes Licht entwickele und ganz nach Art der Raubthiere leuchte. Durch dieses Leuchten aufmerksam gemacht, untersuchte ich die Pupille des rechten Auges genauer und fand sie von dunkler schwarzer Färbung, die aber bei dem Wenden nach dem Lichte bräunlich wurde. Dasselbe Leuchten, beobachtete ich später bei beginnender Dämmerung.

Weder in der Familie des Vaters noch der Mutter (so viel diese sich zu entsinnen wussten), war irgend ein solcher Fehler vorgekommen.

---

## Ueber eine neue operative Behandlung des Pannus und chronischer Ophthalmieen und Blepharophthalmieen

vom

### Herausgeber.

---

Obgleich ich bei der Berücksichtigung den Pannus mit antidyscrasischen innern Heilmitteln zu bekämpfen, in der Behandlung desselben, vorzüglich bei dem Gebrauche des Olei Jecoris Aselli und in der neuern Zeit bei der Anwendung der Cubeben, allein oder in der Verbindung mit Senega, ziemlich glücklich gewesen bin, so sah ich mich doch nach einem Heilmittel um, von dem eine schnellere Wirkung zu erwarten stand. Fabini's Vorschlag, die auf der innern Fläche der Augenlider befindlichen sarcomatösen oder granulirenden Metamorphosen der Schleimhaut zu entfernen (S. dessen Schrift de praecipuis corneae morbis. Budae 1830 in 8. p. 32 und diese Zeitschrift p. 427) schien mir wichtig. Die Art und Weise diesen Vorschlag in Anwendung zu bringen, blieb mir jedoch desshalb zweifelhaft, weil bei der Anwendung des Messers oder kaustischer Mittel auf die innere Augenlid-

fläche manches zu berücksichtigen war. Ich kam desshalb auf den Gedanken, die Granulation an der innern Fläche des Augenlides, welche stets wie fremde Körper auf den Augapfel wirken, und eine stete Nictation verursachen, dadurch unschädlich zu machen, dass ich die Operation des Ectropii durch Ausschneiden eines Stückes aus der Cutis, sonach ein künstliches nicht bedeutendes Ectropium machte, wodurch die Granulation verhindert wurde, die Augapfelbindehaut zu berühren, hierdurch musste nun auch, wie ich glaubte, die Ursache der steten Nictation entfernt werden, welches gewiss nicht wenig dazu beiträgt den chronisch entzündlichen Zustand zu unterhalten.

Ich habe, durch das Glänzende der Theorie bewogen, bereits zweimal diese Operationsmethode bei Individuen, die am pannus leiden, gemacht, und mit einem so günstigen Erfolge, dass ich mich bewogen fand, dieselbe in einem Falle chronischer scrophulöser Ophthalmie und Blepharophthalmie anzuwenden, wo die Folgen noch bei weiten wohlthätiger waren.

Es würde voreilig seyn, diese, so viel mir bekannt ist, neue Methode den Pannus und chronische Ophthalmieen und Blephorophtalmieen operativ zu behandeln nach dem Resultate, welches drei Fälle gewährten, für bewährt halten zu wollen; so viel ist aber gewiss, dass der Erfolg, der hieraus hervorgeht, von der Art ist, dass sehr häufig, in den angegebenen hartnäckigen Krankheiten, welche die wahre crux medicorum sind, von dieser Methode das Beste zu erwarten steht, und ich empfehle sie desshalb der Prüfung naher und entfernter Kunstgenossen. Ich machte in den angegebenen drei Fällen die Operation nach der bekannten Weise und bediente mich der Dieffenbach'schen Insektennadelsutur, die ich schon seit drei Jahren mit dem besten Erfolge bei allen Operationen an den Augenlidern anwende. Es ist zu rathen, nicht zu viel aus den Hautbedeckungen wegzunehmen, damit kein zu starkes Ectropium entstehe. In einer der angegebenen Fälle ist ein künstliches Ectropium entstanden, das ich, sobald die Heilung des Pannus vollendet ist, dadurch zu beseitigen hoffe, dass ich durch einen Querschnitt dem Augenlide Freiheit verschaffe.

Was das Verhalten der Augapfelbindehaut in den drei genannten Fällen nach der Ectropiumoperation betraf, so fing diese schon nach wenigen Tagen an weniger roth zu seyn, und nach zwei bis drei Wochen hatten sich fast alle Gefässe auf derselben verloren. Ihre völlige Integrität möglichst schnell zurück zu führen, ist dann der Gebrauch der indicirten antidyscrasischen innern Mittel nöthig.

## 35.

## Verwachsung eines Thränenpunktes von den Prof. Dr. Jüngken durch eine neue Operationsweise glücklich geheilt[1])

mitgetheilt

von

Herrn Dr. Gescheidt
in Dresden.

G. P., ein Schmied, 18 Jahr alt, von venös-scrophulöser Constitution, übrigens aber von starken kräftigen Körperbau, überstand in seinen Kinderjahren das Scharlach und die Masern glücklich, und will sich später, ausser dass bisweilen die Drüsen anschwollen, einer blühenden und festen Gesundheit erfreut und nie an einem Augenübel gelitten haben. Am 13. Dec. vergangenen Jahres sprang ihm während seiner Beschäftigung ein Stück glühendes Eisen von der Grösse einer grossen Erbse in den innern Augenwinkel des rechten Auges und verbrannte alle die daselbst gelegenen Theile heftig. Der Kranke machte sogleich kalte Umschläge; demohngeachtet aber nahmen die entzündlichen Erscheinungen, wahrscheinlich weil die kalten Fomentationen zu zeitig ausgesetzt wurden, schnell überhand, so dass der Kranke am 3. Tage gezwungen war, einen Arzt zu Rathe zu ziehen. Von diesem wurden nun, um die Entzündung zu mässigen, Goulard'sches Wasser äusserlich, innerlich aber gelind abführende Mittel

1) Rob. Motherby. de punctorum lacrymalium atresia. Diss. inaug. med. Berolin 1831. 8. pag. 18.

angewendet. Nichtsdestoweniger erfolgte eine sehr reichliche Eiterung, durch welche endlich die Vernarbung, zugleich aber auch ein Verwachsen der in der Nähe gelegenen Theile zu Stande kam, so, dass nicht nur in der Nähe des innern Augenwinkels zwischen den obern und untern Rand des Tarsus eine Membran gebildet wurde, sondern auch eine Verwachsung der Thränenpunkte erfolgte. In diesem Zustand wurde der Kranke von seinem Arzte entlassen. Da jedoch die Ableitung der Thränen auf gewöhnlichen Wege behindert war, die in den Thränensak eingesammelten Thränen fortwährend über die Wangen liefen und die innern Theile des Auges so reitzten, dass eine chronische Ophthalmie, die heftige Schmerzen und grosse Unruhe erregte, entstand, so wurde der Kranke wiederum gezwungen bei seinem frühern Arzt Hülfe zu suchen. Dieser aber die Krankheit verkennend, suchte die Ursache derselben in einer geringen Trichiasis und entfernte nun die Wimpern; war aber nach 3monatlicher Behandlung nicht im Stande die Krankheit zu heben. Der um sein Wohl besorgte Kranke vertrauete sich nun dem Herrn Prof. Dr. Jüngken in Berlin, und dieser beschloss, da das einzige Mittel in der Operation zu suchen war, dieselbe auf folgende Weise zu vollführen:

1) durch das Abtragen eines Theils des untern Tarsalrandes den Canal zu öffnen, und

2) durch eine eingelegte Sonde denselben offen zu erhalten.

In dieser Absicht wurde nun ein Theil des untern Randes des Tarsus, eine Linie breit und 3 Linien lang, nachdem er mit einem Zängelchen gefasst war, mit einem spitzen Messerchen abgetragen. Als dieses geschehen war, konnte man anfänglich die Oeffnung des Kanals nicht erblicken, fand aber dieselbe bei genauer Nachforschung, und führte nun eine dünne Schweinsborste in denselben. Dass man mit der Borste keinen falschen Weg gemacht hatte, zeigte bald darauf das Nasswerden der innern Theile der Nase, und das Ausschnaupfen eines mit Blut vermischten Schleimes. Die Borste wurde nun, nachdem sie beinahe einen Zoll tief eingeführt war, so, dass sie den Thränensack berührte,

mit englischem Heftpflaster an das obere Augenlid befestigt und mit einem Faden nach unten gezogen, damit sie das Auge weniger reize. Sogleich wurden Blutegel und kalte Umschläge an den betheiligten Orten angewendet und zwar mit solchen Erfolg, dass am folgenden Tage die Schmerzen fast ganz verschwanden, die Anschwellung nur noch gering, die Röthe aber ganz beseitigt war. Nach und nach wurde eine immer stärkere Borste eingeführt und nachdem die Vernarbung glücklich erfolgt war, der Kranke nach einigen Wochen geheilt entlassen.

## 36.

## Bemerkungen über den Unterschied des einfach-drittel- und sechstel-essigsauern Bleioxyds als äusserliches Heilmittel vorzüglich als Beimischung zu Augenwassern.

vom

**Herrn Dr. Jakob Tünermann**
zu Fulda.[1])

Sertürner machte vor mehrern Jahren aufmerksam auf den Unterschied der Wirkung des einfach-essigsauern Bleioxyds (Bleizuckers) und des drittel-essigsauern (Bleiextracts)[2]). Bleizucker wird nemlich in der neuern Zeit häufig statt des Bleiextracts zur Bereitung des Goulard'schen Wassers (mit und ohne Weingeist) benutzt in der Meinung, dass jener dieses, zu dessen Bereitung er in der Regel benutzt wird, ersetzen könne, und wohl dieser, wegen grösserer Rein-

1) Medicinisches Conversationsblatt von Dr. Hohnbaum nnd Dr. Jahn 1831. No. 9.

2) Die neuesten Entdeckungen der Physik, Heilkunde und Chemie u. s. w. von Dr. Sertürner. B. I. Hft. 1.

heit und vollkommener Löslichkeit im Wasser vorzuziehen sey. Sertürner führt nun an, dass diess sehr zu tadeln sey, wenigstens bei Anwendung des Goulard'schen Wasser zur Heilung von Geschwüren. Denn diese sonderten fast immer einen scharfen, Säure besitzenden Stoff ab, welcher die Geschwürflächen und deren Umgebung reitzt, wohl gar corrodirt und somit die Heilung der Geschwüre selbst verlangsamt, ja verhindert, meistens aber die Ursache der heftigsten Schmerzen ist. Nun binde bei Anwendung der Lösung von Bleiextract, das überschüssige Bleioxyd dieses basischen Salzes diesen scharfen Stoff, verwandle ihn in einen milden salzartigen Körper und mit einem Male seien in der Regel die vorhandenen Schmerzen verschwunden oder doch sehr vermindert und die Heilung der Geschwüre schreitet rascher fort — Im Bleizucker aber ist das Bleioxyd nicht nur durch die Essigsäure vollkommen gesättigt, sondern sogar, ohne dass Säure mechanisch anhängt, etwas übersäuert. Daher werde bei Anwendung seiner wässrigen Lösung zu Ueberschlägen auf solche Geschwüre eine Bindung des scharfen jauchigen Stoffes von Seiten des Bleioxyds durch die Essigsäure verhütet, folglich auch die Heilung der Geschwüre erschwert oder verhindert, und die Schmerzen der Kranken würden wenig oder gar nicht vermindert Da jedoch die Apotheker nicht selten gegen die Vorschrift ihrer Pharmacopoe, das Bleiextract durch Kochen des käuflichen gelben Bleioxyds (Bleiglätte) mit rohem Essig bereiten, folglich ein mit vielen organischen Stoffen verunreinigtes und desshalb gelb gefärbtes Praeparat darstellen, da andere eben so unpassend Mennige statt der Bleiglätte nehmen, von welchen erstere kaum anders, als insofern sie gelbes Bleioxyd beigemengt enthält, theilweise durch die Essigsäure aufgelösst wird, da man in beiden Fällen keinen Körper von stets gleicher Zusammensetzung und um so weniger erhält, wenn er nicht auf ein bestimmtes specifisches Gewicht zurückgeführt wird; so bediene man sich in Fällen, wo wie z. B. bei Augen und Augenliderentzündungen, ein reines und ziemlich gleichförmiges basisches Bleisalz wünschenswerth ist, folgender Mischung:

℞. Sachar. saturni pur. Drachm. sem.
Solve in
Aquae destillatae Unc. j — ij.
Colat. adde.
Liquor. kali caustici Scrup j.
D.S. Wohl umgeschüttelt äusserlich zu gebrauchen.

In dieser Mischung bildet das Aezkali des Liquor kal. caust. (welcher in einem Scrupel 5 gr. trocknen Aezkalis enthalten soll) mit einem bestimmten Antheile von Bleizucker neutrales und ziemlich mildes essigsaures kali und das abgeschiedene Bleioxyd fällt als $\frac{1}{6}$ essigsaures Bleioxyd nieder, was also noch basischer als das Bleiextract ist. Dieser Niederschlag ist so fein und zart, dass er die Augen nicht im Mindesten drückt. Bei dem angegebenen Verhältniss der Mischung ist stets ein Ueberschuss von Bleizucker vorhanden, wodurch also jede ätzende Wirkung des Kali verhütet wird.

Bei Augenentzündungen, welche mit der Absonderung von vielen und scharfen (beissenden) Thränen verbunden sind, übertrifft diese Mischung alle bekannten Augenwasser. Fast augenblicklich nimmt es die Schmerzen weg, und ich glaube ganz dem vorher erörterten Sertürner'schen Grundsatze gemäss durch Bindung eines scharfen organischen Stoffes der Thränen. Alsdann heilt es aber auch acute Augenentzündungen radical, insofern Bleimittel die organische Thätigkeit herabstimmen, und die Augenentzündung eine idionosomatische, keine auf eine Dyskrasie beruhe n ist, in welchem Falle diese Mischung übrigens nicht minder palliativ vortheilhaft wirkt. Bei grosser Reizbarkeit der Augen kann man derselben Aq. amygd. amar. conc. (oder auch Aqua Lauro — cerasi) Drachm. 1 — ij zusetzen, wodurch die Heilung ungemein befördert wurde, ohne dass es nöthig war, Ableitungsmittel Vesicatorien, Laxanzen etc. mit zu Hilfe zu nehmen. —

37.

# Ophthalmologische Lesefrüchte

mitgetheilt

vom

Herrn Dr. Behr

in Bernburg.

## Ueber das häufigere Erkranken des linken Auges.

Wenn mich eine langwierige Aufmerksamkeit nicht irre führt; so sind Entzündungen des linken Auges weit häufiger und verdrüsslicher, als die des rechten Auges. Sollte der Ursprung der linken Kopfschlagader aus dem Bogen der Aorta, da jene der rechten Seite aus der Schlüsselbeinsschlagader entsteht, etwas hierzu beitragen?

I. van der Haar, über die Beschaffenheit des Gehirns, nebst einem Anhange medicinisch chirurgischer Beobachtungen. Aus dem Holl. von Keup. Stendel. 1794. p. 110.

## Nutzen des Opiums bei schmerzhaften Zufällen nach der Staaroperation.

Schmerzhafte Zufälle, welche nach dem Niederdrücken oder Ausziehn des grauen Staares oder auf andere äussere Verletzungen der Augen so oft folgen, werden am besten durch den reichlich aus- und inwendigen Gebrauch des Mohnsaftes verhüthet oder gestillt. Verkehrt ist, das schon wirklich gereizte Nervensystem solcher Patienten durch Vesicatorien, wie, leider, oft geschieht, noch mehr zu reizen und zu beunruhigen. In vielen andern Fällen sind die Vesicatorien die vorzüglichsten schmerzstillenden Mittel, und der verkehrt angewendete Mohnsaft nachtheilig. Auf Schmerzen folgen Krämpfe, und auf diese Entzündung. Durch Entrückung oder Besänftigung der erstern wendet man die letztern ab.

I. van der Haar a. a. O. p. 133.

## 38.

## Ueber die emporgerichtete Stellung des Kopfes bei Blinden

von

E. T. W. Hoffmann.

In dem v. Kriminalrath Hitzig herausgegebenen Leben E. T. W. Hoffmanns, Berlin 1823. 8. Theil II. findet sich Seite 215 — 266 eine Erzählung: Des Vetter's Eckfenster, welche Hoffmann in der letzten Woche seines Lebens, an Händen und Füssen gelähmt, dictirt hat. In dieser Erzählung kommt Seite 250 folgende Stelle vor:

„Ich. Es ist doch merkwürdig; dass man die Blindheit, sollten auch die Augen nicht verschlossen seyn, oder sollte auch kein anderer sichtbarer Fehler den Mangel des Gesichts verrathen, dennoch an der empor gerichteten Stellung des Hauptes, die den Erblindeten eigenthümlich, sogleich erkennt; es scheint darin ein fortwährendes Streben zu liegen, etwas in der Nacht, die den Blinden umschliesset, zu erschauen.

Der Vetter. Es giebt für mich keinen rührendern Anblick, als wenn ich einen solchen Blinden sehe, der mit empor gerichteten Haupt in die weite Ferne zu schauen scheint. Untergegangen ist für den Armen die Abendröthe des Lebens, aber sein inneres Auge strebt schon das ewige Licht zu erblicken, das ihm in dem Jenseits voll Trost, Hoffnung und Seligkeit leuchtet."

# Kritischer Wegweiser

auf dem Gebiete der neuesten

# ophthalmologischen Litteratur.

Summa premo vestigia rerum
Virgil.

---

Der Herausgeber wird es sich zur Pflicht machen, diesen kritischen Wegweiser sicher und unpartheiisch zu erhalten. Nur erwarte der geehrte Leser hier keine weitläufigen Auszüge! Summa premo vestigia rerum ist ja das Motto! Es dürfte von den Verfassern und Verlegern ophthalmologischer Schriften mit abhängen, ob dieser Wegweiser immer auf das Neueste wird hinzeigen können.

## Physiologie des Auges.

De Functione retinae. Particula prima. Commentatio quam pro licentia summos in arte medica honores rite obtinendi die XV. Februarii hora X antemeridiana palam defensurus est. Auctor Janus Johannes Hiort. Medicinae canditatus respondente Ioanne Andrea Aubert Collega Scholae Christianensis. Christianiae MDCCCXXVI. Typis Lehmanni in 8 p. III c. tab. colorat. De Functione retinae particula secunda Commentatio quam prosummis in artemedica honoritus rite obtinendis die Febr. hora etc. auctor. Janus Johannes Hiort. Medic. licentiatus in exercitu Norvagico medicus legionarius et in nosocomio Norvegiae publico medicus subsidiarius respondent. Joh. And. Aubert Conrectore Scholae Christianensis. Christian. MDCCCXXX. in 8. p. 131 c. tab. colorata.

Eine sehr gründliche Abhandlung, die den Beweiss führt, dass die Leistungen in der höheren Physiologie des Auges, welche in Deutschland in dem letztern Decenium von tiefen ärztlichen Denkern ausgegangen sind, auch ausserhalb den Grenzen desselben einen fruchtbaren Boden gefunden haben. Der Verfasser zeigt grosse Belesenheit in den Schriften der angegebenen Art, und so gern Refer. ihm in dieser Beziehung das grösste Lob ertheilt, so wenig darf er jedoch verschweigen, dass Dr. Hiort den anatomischen Theil, wie den über die Structur, die Genesis etc. der Netzhaut, wenn auch gründlich, doch nicht mit der Vorliebe wie den ersten bearbeitet hat. Obgleich das Büchelchen lateinisch geschrieben ist, so hat doch das Verständniss desselben dabei nicht gelitten und der Verfasser versteht es recht gut selbst schwierige Gegenstände in einem reinen und leichten Latein zu besprechen. Vermisst hat Refer. am Ende dieser beiden Abhandlungen, die auch in academischer Hinsicht

die Gewissheit gewähren, dass man im Auslande nicht leichtsinnig den Doctorhut verleiht, eine kurze Recapitulation der Resultate der hier angestellten Forschungen, ein Gegenstand der bei den Mangel eines Verzeichnisses des Untersuchungsganges u. s. w. doppelt wünschentwerth für den Gebrauch des Buches gewesen wäre.

---

## Ophthalmopathologie und Ophthalmotherapie.

Handbuch der theoretischen und practischen Augenheilkunde von Anton Rosas, d. Med. und Chir. Dr. o. ö. Prof. der Augenheilkunde an der K. K. Universität zu Wien. 3. Bände. Wien bei I. B. Wallishauser 1830 gr. 8. Erster Band mit 1 Kupfertafel XVI & 404., B. II. X & 738 S. und B. III. mit 1 Kpfr. X. & 416 S. (7 Thlr.)

Rosas, einer der besten Schüler Beer's, wollte zu dessen Werke Nachträge geben manches Unrichtige und Unvollendete darin berichtigen und vollenden und das Neuentdeckte hinzufügen; und es entstand vorliegendes gründliche und umfassende Werk.

In der Einleitung des ersten Bandes finden wir auf 16 Seiten eine Geschichte der Augenheilkunde, der wir eine grössere Vollkommenheit und Ausdehnung gewünscht hätten. Beer's Verdienste um die Ophthalmologie werden gehörig gewürdigt, aber schmerzlich vermisste Rec. unter den Namen der noch jetzt lebenden und kräftig wirkenden Augenärzte, den des hochverdienten Jaeger in Wien.

Anatom. physiologische Untersuchung über das Auge. Eine recht gute Zusammenstellung des in vielen Schriften Zerstreuten; mit Vergnügen bemerkte Rec. eine reichhaltige Litteratur, die aber nur bis zu Anfange des J. 1828 reichte. — Die Augenpflege hat einen eignen Abschnitt, der alles Wichtige enthält, und welchen ein Anhang über die Brillen folgt. Voigtländer in Wien fängt die Zählung der Brillen von No. 100, die der Halbnummer mit $7\frac{1}{2}$ bis $2\frac{1}{2}$ an. Die Kupfertafel enthält die Nerven des Augapfels und der Augenmuskeln und das Einfallen der

Lichtstrahlen in das Innere des Auges, beides, wie Rec meint, eine Verkleinerung der bekannten Tafel Soemmering's. —

Wir wenden uns zu dem zweiten ungleich wichtigeren Theile, der die Pathologie und Therapie der Augenkrankheiten umfasst. Leider ist durch die Trennung der Operationslehre (im 3. Bande) von der Therapie eine nicht ganz zu billigende Anordnung entstanden. So steht die Verkürzung des obern Augenlides beim Ectropium durch Aezmittel, im 2. Bande, die durch die Scheere im 3. Bande etc. Desgleichen die Beseitigung fremder Körper im Auge in Bd. II. etc. Unter den allgemeinen Begriffen finden wir die Definition: Augenkrankheit, nenne ich jede, durch schädliche Einwirkung veranlasste, wesentliche und andauernde Veränderung des normalen Baues und der normalen Thätigkeit, wodurch die naturgemässe Entwickelung dieses Organs gestört und die Sehfunktion mehr oder weniger beeinträchtigt oder gänzlich aufgehoben wird. (Periodische Krämpfe in den Augenmuskeln und der Iris, öfter wiederkehrende Lichterscheinung im Auge, rechnen wir ebenfalls zu den Augenkrankheiten, ohne dass durch solche Zustände eine wesentliche und andauernde Veränderung des normalen Baues etc. hervorgebracht würde. Was die Störung der naturgemässen Entwickelung des Auges betrifft, so kann diese wohl nur im Fötuszustande Statt finden, da bekanntlich das Auge dasjenige Organ ist, welches beim Menschen nach der Geburt nur geringe, oder wohl gar keine Entwickelungsstufe zu durchlaufen hat. Die angebornen Abweichungen vom Normalzustande, nennen wir Fehler, Mängel, Hemmungsbildungen, aber nie Krankheiten. Rec.). Es folgen nun nosologische Ansichten, die manches Interessante, z. B. über die Anwendung des Galvanismus etc. enthalten, aber nach des Rec. Ansicht nicht hierher gehören. Wünschenswerth war wohl eine Anweisung zur zweckmässigen Untersuchung des kranken Auges und eine Zusammenstellung der Erfordernisse eines guten Augenarztes. Der Herr Verf. richtet sich bei Eintheilung der Augenkrankheiten nach der anatomischen

Folgereihe, wie vor ihm es Plenk (auch Himly in seinen Vorlesungen) gethan hat.

I. Krankheiten der Augenlider. A.) Entzündungen. Zu den idiopathischen rechnet Hr. R. das gewöhnliche Gerstenkorn, die Augenliddrüsenentzündung, Erysip. und Phlegmone; zu den sympathischen, die exanthematischen, gastrischen, scrophulösen, gichtischen, syphilitischen Augenentzündungen (welche R. jedoch nur nennt und auf die Therapie der genannten idiopathischen Entzündungen und des Allgemeinleidens verweisst, welches bei der Eigenthümlichkeit jeder der genannten Augenkrankheiten Rec. nicht billigen kann), den Augenlidcarbunkel (den durch Milzbrand entstandenen, sah der Herr Verfasser wohl nicht, er kommt am häufigsten am untern Augenlide vor, und erfordert eine sehr bestimmte Behandlung, durch Ausschneiden des Brandigen, Anwendung von Aezmitteln, reizende Cataplasmen, um bedeutenden Substanzverlust, ja oft Zerstörung des ganzen untern Augenlides zu verhüten. Rec.), die mit Crusta lactea (schlimmer noch die mit Cr. serpiginosa) verbundene Augenlidentzündung. —

B. Nevroses. Blepharspasmus. Unter mehrern topischen Mitteln empfiehlt Hr. R. zwei Tropfen von Ol. amygd. Dr. j. Acet. morph. gr. Vj. S. einige Male täglich in die Augenbrauengegend einzureiben. Blepharoplegia, hieher Blepharoptosis, Logophthalmos. — C. Curheriae. Tumores (Phlyctaena, milium, Chalazion, Tylosis, Tumores cystici, Emphysema, Oedema, Ecchymoma, Scirrhus) welche verschiedene Krankheiten! Zu den Auswüchsen: Warzen, Muttermäler, die äussere Maulbeere, Blutaderknoten. Es folgt die Beschreibung, der nach ihren Charakter verschiedenen, idiopathischen und sympathischen Geschwüre. D. Organische Fehler. Anchyloblepharon, Verletzung, Lagophtalmos, Atonia palpebralis, Ec- und Entropium. In einem Anhange beschreibt der Herr Verf. mehrere krankhafte Zustände der Augenbraunen und Wimpern. Die Madarosis entsteht oft durch Filzläuse, (Plattläuse nach R.) zuweilen auch bei Phthiriasis Rec.) Ptilosis, Trichiasis & Distichiasis.

II. Krankheiten der Bindehaut. Auch sie theilt Hr. R. wie die unter I. in vier Klassen. Gegen furunculus conj. Opiumtinctur. Das Erysipelas geht bei nicht gehöriger Beachtung leicht in Opthalmia rheumatica, oder auch wohl in eine gefahrvolle Opthalmoblenorrhöe über. — Conjunctivitis catarrhalis idiopathica. Ophthalmia aegyptiaca gehört hierher. Hr. R. sagt: Es giebt Fälle, wo die Krankheit ohne Ansteckung entstanden und doch in ihrem Verlaufe ansteckend wurde. (Eine zur Contagion gesteigerte miasmatische Krankheit Rec.) Der leicht acute und chronische Bindehautcatarrh steckt nur durch Berührung, der heftig acute aber auch in der Entfernung an. Bei der ungleichen Disposition der Aufnahme des Contagiums steckt oft schon ein schwaches Gift an, während in andern Fällen selbst ein kräftiger Ansteckungsstoff unwirksam bleibt." R. theilt die Krankheit in Lippitudo, Blepharoblenorrhoea und Ophthalmoblennorrhoea. Kräftige und allgemeine örtliche Blutentleerungen, starke Abführungen und kalte Wasserumschläge über die entzündeten Augen hält R für die besten Mittel gegen die fürchterliche Ophthalmoblennorrhoe. Giebt sich die Entzündung nicht, das Calomel; Speichelfluss verschlimmert das Augenübel. — Die idiopatisch rheumatische Bindehautentzündung (die beschriebene Krankheitsform gehört mehr der Sclerotica an.) Phlegmone conj. idiopath.

Unter den sympathischen Entzündungen der Bindehaut findet sich die Ophthalmia catarrhosa-rheumatica, gastrica, variolosa, morbillosa, scarlatinosa, psorica. Die Conjunctivitis scrofulosa fast ganz nach Beer. Zu den antiscrof. Mittel, die Herr R. ziemlich vollständig angibt, rechnet Rec. die dreiste innerliche Anordnung des kali caustici. Die Conj. syphilitica zeichnet sich durch zahlreiche speckige Geschwüre an und hinter dem Augenlidrande aus. Die Ophthalmoblennorrhoa syphilitica ist nur ein höherer Grad der syphil. Bindehautentzündungen und muss, wie die idiopathische Ophthalmoblennorrhoe, und durchaus nicht mit Mercurialien behandelt werden (?). — Conj. arthritica.

Bald zu den idiopathischen, bald zu den sympathischen Augenentzündungen rechnet der Hr. Verf. die Ophthalmia neonatorum, aegyptiaca, bellica, die er deshalb auch zuletzt beschreibt. Die Ophth. neonat. ist katarrhalischen Ursprungs (? die schlimmern Formen dieses Uebels scheint Hr. R. nicht gesehen zu haben) Ophth. aegyptiaca. R. glaubt, dass die franz. und engl. Soldaten, die in Aegypten von dieser Augenkrankheit befallen wurden, nicht von Augenkranken angesteckt waren, sondern die Krankheit durch schädliche Einflüsse erwarben. Ihm ist es auch viel wahrscheinlicher, dass die italien. Truppen nicht durch ein Catagium aus Aegypten, sondern durch schädliche Einflüsse in ihrem Vaterlande erkrankten. So hält er auch die Augenkrankheit unter den Preussen, so wie die ganze Ophth. bellica für eine Abart der catarrhalischen Ophthalmie. (Sehr auffallend war es dem Rec., dass hierbei Werneck's vortrefflicher Aufsätze in v. Gräfe & v. Walther Journal Band VI. und VIII nicht gedacht wurde, da Hr. R. sie doch wohl zur Gnüge kennen musste. Ueberhaupt sind durch die Arten des Hr. R. Schrift keineswegs geschlossen.) — Das innere Hagelkorn soll bei Behandlung mit Aetzmittel leicht in Scirrhus und Krebs übergehen?). — Das Trachoma ist gut beschrieben. Pterygium & Pannus. (Einige Male nützten dem Rec. der längere Zeit fortgesetzte Gebrauch grosser Dosen von Salmiak und rad seneg. in Pulverform). Auf sehr belehrende Weise wird die Beseitigung der verschiedenen fremden Körper im Auge gezeigt.

III. Krankheiten des Thränenorgans. Die Dacryoadenitis ist sehr selten und kommt dann meistens bei scrophulösen Mädchen von 7 — 14 Jahren vor. Wenig wird über das Xeroma gesagt, von dem wir wegen seiner Seltenheit aber überhaupt noch nicht viel wissen.) Die übrigen Krankheiten sind meist nach Schmidt beschrieben. Es folgt die Entzündung des Schwamms Scirrhus und Krebs der Thränencarunkel. Die Krankheiten des abführenden Thränenorgans schienen mit besonderer Vorliebe bearbeitet zu seyn und erfreuen sich desshalb einer seltsamen Vollständigkeit hinsichtlich ihrer Beschreibung.

IV. Krankheiten der im Hintergrunde der Augenhöhle befindlichen Weichgebilde und der Augengrubenknochen. Die Entzündungen dieser Theile führen bei verfehlter Diagnose und unrichtiger Behandlung oft Zerstörung des Auges, ja zuweilen selbst den Tod herbei. Mit Belehrung hat Rec. die von Selbstbeobachtung zeugenden Bemerkungen des Herrn Verfassers gelesen. Krampf und Lähmung der Augenmuskeln, die verschiedenen weichen und harten Geschwülste der Orbita, die Caries und Verwundungen derselben beschliessen diesen Abschnitt. —

V. Krankheiten des Augapfels. Es sind auch hier wieder die oben angegebenen Abtheilungen. Die idiopathische Ophthalmitis theilt Hr. R. a) in Ophth. idiop. anterior und beginnt hier mit der Keratitis, der die Iritis und Kerato-iritis folgen. Die Primär-Keratitis entsteht fast nur bei scrophulösen Subjecten und wird durch Antiphlogistica Ableitungen, Calomel etc. beseitigt. Iritis. Die Iris entzündet sich primär in Folge schneller Lichteinwirkung, bedeutender Anstrengung der Augen und nach Verwundungen. Die Veränderung der Farbe des Pupillarrandes der Iris entsteht wohl nicht im Anfange der Krankheit, wie Hr. R. angiebt, sondern erst nach dem Beginnen des Exudationsprozesses. Zuweilen entstehen Re- ja Intermissionen und es bildet sich eine chronische Iritis aus. Dieses ist wohl nur sehr selten der Fall bei der idiopathischen Iritis, sondern mehr bei der rheumatisch gichtischen etc. Hier ist sie dann der Mondblindheit der Pferde etc. ähnlich Rec.) Neu war dem Rec., dass Myodesopsia & Visus reticulatus durch Bildung von Lymphfäden entstehen soll, die sich bei Iritis chron. vor der Pupille zeigen! Die Ausgänge der Iritis sind der Natur getreu beschrieben. Die Behandlung könnte bestimmter angegeben seyn.

Die Kerato-iritis lässt zwei Grade unterscheiden. Im ersten ist die Capsula humor. aq., im zweiten das Parenchyma corneae und iridis selbst ergriffen. Gern würde Rec. die treue Schilderung beider Grade mittheilen, doch nimmt er schon zu viel Raum in Anspruch. — b) Ophth. idiop. posterior. Scleroti-

tis. Chorioiditis. Neben der Lichtscheu fand Rec. auch Photopsia. — Entzündung der Retina ist kaum je auf die ganze Retina verbreitet, sondern vier Sectionen zeigen (hätte es doch dem Herrn Verf. gefallen dergleichen mitzutheilen! Rec.) in der Regel auf den Umfang des gelben Fleckes beschränkt. — Hyalitis, Phacodeitis, Ophthalmitis id. port. totalis. — c) Ophthalmitis totalis. Die sympatische Ophthalmitis. Aus der grossen Zahl sympathischer Augapfelentzündungen will Hr. R. nur die vier vorzüglicheren, die exanthematische, scrophulöse, syphititische und gichtische ausheben. (In einem Handbuche der Ophthalmologie erwartet man eine kurze Beschreibung aller.) Bei den exanthematischen Ophthalmieen sind alle topischen Mittel schädlich. Unter Ophth. scrof. versteht der Herr Verf. die Keratitis scrofulosa. Mit Recht warnt er vor dem Gebrauche des Calomels, und empfiehlt von den narkotischen Mitteln, das Bilsenkraut. (Rec. zieht die von Himly und später von Dzondi empfohlene Cicuta vor und macht auf die Abhandlung Froriep's de corneidite scrofulosa aufmerksam). Die syphilitische Form tritt nach R. meist als Kerato-iritis auf (nach Rec. häufiger als Iritis chronica). Ophth. athritica wird musterhaft beschrieben. — Nevroses. Spasmus iridis. (Einen ausgezeichneten Fall behandelte Rec. durch Einstreuen des Morphiums, später des Atropins in eine gute Vesicatorstelle des Oberarms sehr glücklich und hielt auf diese Weise den wahrscheinlichen Uebergang in Ophthalmia arthritica ab. Rec.) Iridoplegia. — Amaurosis (Bei zwei Männern enstand schwarzer Staar auf beiden Augen durch das Betrachten einer partiellen Sonnenfinsterniss mit ungeschützten Augen. Eine andere nicht ganz seltne Gelegenheitsursache zu dieser Krankheit findet man in Unterdrückung stinkender Fussschweisse. Rec.) Die Mouches volantes hält Hr. R. für einen amaurotischen Gesichtsfehler (vide oben), welches mit der Erfahrung nicht übereinstimmt. Rec. kennt Personen, die ein gutes, scharfes Gesicht besitzen, und schon länger als 30 Jahre an diesem Augenübel leiden. Oxyopia, Chropsia, Diplopia, Visus nebulosus, partialis, dimidiatus,

interruptus beschreibt der Herr Verf. als zu Amaurose gehörig, und möchte Rec. erinnern, dass der Visus dimidiatus und interruptus oft Zeichen des heranahenden Todes, als Folge von Hirnlähmung beobachtet wird. Zu den periodischen Amaurosen rechde R. die Hemeralopia und Nyctalopia, (Zustände, ie lange noch nicht genau beobachtet sind und von welchen wir kürzlich durch Reisende interessante Bemerkungen erfahren haben,) und vorzüglich die Febr. intermit ens amaurotica. Der Herr Verfasser theilt die Amaurose, in idiopathische und sympathische und diese wieder in 1) die durch krankhafte Veränderung anderer Gebilde des Sehsystems und dessen nächsten Umgebungen; 2) jene durch einen krankhaften Zustand der Organe der Schädelhöhle. 3) Die von Abnormitäten der Unterleibseingeweide. 4) vom Leiden der Geschlechtstheile; 5) von Krankheiten des Hautorgans; 6) von allgemeinen Leiden des Nerven-; 7) des Gefässsystems und 8) der gesammten Reproduction. — Bei Amourose durch unterdrückten Schnupfen, wenn die Nase sehr trocken ist, Aufschnaupfen von ℞. Mannae canell. gr. x solve in lactis calid. unc iv — vj. und später erst Niessmittel. Zu No. 2 der Amaurosenspecies hätte der Hr. Verf. die durch Tuberkeln im Gehirne rechnen können, die Rec. erst kürzlich beobachtete. — Trat Amaurose durch Unterdrückung der Menstruation ein, so ist nach nutzloser Anwendung der antiphlogistischen Mittel, die Elektricität den Strom durch das Becken geleitet, von Nutzen. — Die Amaurosis rheumatica ist vorzüglich beschrieben. Bei der durch Unterdrückung von Kopfausschlägen entstandenen Amaurose fehlt die durch Abschneiden des Weichselzopfes erzeugte. Mehr Einfluss auf die richtige Behandlung derselben hat die Eintheilung in Amaurose von Säfteanhäufung und die von wahrer Schwäche, welche letztere in die erethische und torpide Nervenamaurose zerfällt. (Beer's amourotisches Katzenauge wird nicht besonders erwähnt. Desgleichen vermisste Rec. die Resultate über die Anwendung des Galvanismus bei Amaurose, da Beer doch oft von denselben Gebrauch macht, und vielen Nutzen davon gesehen haben wollte. Rec.).

— Cachexien Hydrophthalmus anterior posterior & mixtus. Das Ultimum refugium ist fast immer fa- Paracentese. Cachexia bulbi lymphat., sanguinea (bei Scorbut) parenchymatosa (Cirsophthalmie Beer's). Fungus medullaris. Der Herr Verf. erprobte in drei Fällen, von denen er das Nähere in den Annalen seiner Klinik geben wird, folgendes Verfahren als nützlich: Bei stärkern Reizungsphänomen, etwa bestehenden Congestionen des Blutes nach dem Kopfe, allgemeine oder auch örtliche Blutentleerungen, (Blutegel im Nacken oder der Zitzengrube) angemessene Purgirmittel, kühlende Getränke, kalte Wasserumschläge an Stirn und Augengegend, ableitende Fussbäder, in der Folge Calomel, Aethiops antim., Tart. stib., Hb. Cicut., Digital., Aconiti, zuweilen durch eine Verte drastisches Purgans unterbrochen; dann Einreibungen das Ungt. Hydrargyn mit Opium in die Supraorbitalgegend und Ungt. stibiat. in den Nacken, und dabei angemessene Diät. — Ist die Krankheit schon mehr ausgebildet, so kann man durch diese Mittel nur eine langsamere Entwickelung des Uebels, ja selbst zuweilen den glücklichen Ausgang in Atrophie bulbi bewirken. Hat aber der Markschwamm schon den höchsten Grad der Ausbildung erreicht, so muss man nur die lästigsten Zufälle beseitigen, besonders die zuweilen eintretenden heftigen Schmerzen durch Narcotica, durch Reinhalten der Nebengebilde vor der Einwirkung der scharfen Gauche schützen, und endlich durch nahrhafte Diät, stärkende Mittel, z. B. Lich. isl., Rad. calam. ar., China den unvermeidlichen Tod länger hinausschieben. Die Exstirpation des Augapfels verwirft er, der fung. medull. entsteht nach R. aus dem krankaften Nerv opticus, der Fungus haematodes aus der krankhaften Chorioidea. Letztere Krankheit hält er für eben so unheilbar, als den Krebs des Auges. — Atrophia bulbi. — Organische Fehler. Synechia anter. et. poster, Atresiae-pupillae, Verwachsung des Krystallkörpers mit dem Ciliarkörper etc. Wunden, Quetschungen und chemische Verletzungen, Trübungen des Augapfels. a) Der Cornea. Bei den lymphatischen Trübungen hüte man sich, sogleich zu topischen, besonders reizenden oder alterirenden Augenmitteln seine Zuflucht zu nehmen, da sie meist

durch noch vorhandene Cachexien entstanden sind. Erst dann, wenn die innerlich angezeigten Heilmittel nutzlos gebraucht sind, schreite man zu den topischen und fange mit den milden Oelen an. Später bittere Extracte, Kali, oder Nat. carb. in Wasser und später erst die Resorptionskraft erregende Mittel. Eine ganze Reihe Arzneiformeln zu Wasser, Salben und Pulver, und Vorschriftsmaassregeln zum zweckmässigen Gebrauche derselben beschliessen diese reichhaltige Abhandlung. — Es werden dann die übrigen Trübungen Onyx, Cicatrix etc. erwähnt. — b) des Humor aqueus. Das Blutauge, anfangs nasse Kälte, später trockne Wärme. Hypopyum, (nicht zu viele und zeitraubende Versuche dürfen zur Zertheilung gemacht werden. Man vergleiche Gierli's wackre Abhandlung des Hypopyon etc. zu Augsburg 1828, welche der Hr. Verf. nicht zu kennen scheint. Rec.) Das Milchauge entsteht zuweilen bei Milchversetzungen, und erfordert, wenn es nicht bald resorbirt wird, ebenfalls die Operation. Das Lymphauge (Nachstaar). Der graue Staar. Dass der Centralkapselstaar eine häufige Folge der Ophthalmie neonat. sey. bestätigte R. durch Beobachtungen. Die schwarzbraune Stelle des Baumstaares hält R. für Folgen einer vorausgegangenen Kapselentzündung und ganz identisch mit der Pannusausbildung. (wie entsteht die schwarzbraune Farbe durch die Entzündung einer durchsichtigen Haut? Rec. bekennt sich zu Beer's Ansicht.) Den hintern Kapselstaar sah der Verf. zweimal bei Erwachsenen ohne die mindesten Spuren anderer Augenleiden. Benedict sah ihn nur immer als angebornes Uebel mit Atrophia bulbi. — Es werden die verschiedenen Staararten genau durchgenommen, die Ursachen und Complicationen angegeben, und endlich auf die Heilung ohne Operation hingewiesen. Leider, sind wir aber hier noch auf einer sehr niedrigen Stufe der Kunst! — Das Glaukom kommt in Folge von Gicht, unterdrückten Weichselzopf etc. häufig bei Weibern und besonders bei Juden, zuerst am linken und dann am rechten vor, und wird selten, ja wohl nie geheilt. — Organische Geschwülste des Augapfels. Die Hornhauterschlaffung (wie

kommt eine Erschlaffung unter die Geschwülste?). Das Staphyloma pellucidum (Hyperkeratosis, Himly) sah R. mehrmals bei 14jährigen scrophulösen Mädchen. Der Hornhautbruch. Herr R. widerstreitet die von mehrern Augenärzten und auch von Rec. gemachte Beobachtung, dass der Gebrauch der Bleimittel bei Hornhautverletzungen, Brüchen etc. leicht weisse undurchsichtige Narben mache. — Prolapsus iridis. Staphyloma corneae, St. Scleroticae. Hernia scleroticae. Prolapsus chorioideae. Varices chorioideae machen den Beschluss dieses zweiten Theiles.

Dritter Theil. Die Lehre von den Augenoperationen. Die Pflichten des Operateurs, Ort, Zeit, Vorbereitung zur Operation, Anstellung der Gehülfen dabei, werden gehörig erörtert. Die sitzende Stellung hält Hr. R. für den zu Operirenden und den Operateur am zweckmässigsten. — Die Operationen an den Augenlidern, die des Hagelkorns, der Balggeschwülste. Der Herr Verfasser verwirft die Behandlung derselben mit Aezmitteln und zieht mit Recht, die mit dem Messer vor, kann man den Balg ganz abschälen, so thue man es immer, obschon dieses einige Operateure bei dyscrasischen Personen verwerfen. Der Erfahrung Rec. widerstreitet, dass durch völlige Auslössung leichter Nachkrankheiten das Sehorgan befallen. — Die Operation der Augenlidwarzen, das Anchyloblepharon. Nach der Trennung legt R. eine, wie ein künstliches Auge geformte, mit frischem Mandelöle bestrichne Wachsplatte 24 Stunden ein und verhühtet so die Wiedervereinigung. Coloboma, Lagophthalmos. R. sah bei keiner Operationsmethode Vortheil und bezweifelt denselben auch bei der von Fricke angegebenen. Die Operation zur Verkürzung des obern Augenlides wird nach Himly und Beer angerathen. — Ectropium. Das neue von Dieffenbach angegebene Verfahren hat R. noch nicht versucht; die Abtragung der Cilien nach Jäger empfiehlt er. — Die Operation an der Bindehaut. Die Scarification derselben macht R. mit einer auf der Fläche gebogenen Scheere, nachdem er mit einer Pincette die Bin-

dehaut aufgehoben hat. — Die Operation des Symblepharon, des innern Hagelkorns, des Pterygium. R. schneidet das Flügelfell an seiner Basis durch und präparirt es mittelst einer Scheere (warum nicht mit einem Messer?) bis zur Spitze ab. Zuweilen gnügt die Scarification (oder Aetzung) der Wucherung am Hornhautrande. — Die Operation der Thränenorgane. Die der Hydatide, der Thränendrüse, des Dacryops, der Thränendrüsenfistel, der Ausrottung der Thränencarunkel (gänzliche Ausrottung hält R. für nützlicher als theilweise). Die Eröffnung des Thränensacks. Die Oper. der Thränensackfistel und des Thränennasenkanals (R. zieht das Verfahren Petit's dem Anel's vor) die Durchbohrung des Thränenknochens, die Zerstörung des Thränensacks. — In der Augenhöhle werden Abscesse und Balggeschwülste auf die vielfachste Weise operirt. —

Operationen am Augapfel. Paracentesis corneae, bei Augenentzündungen unternahm R. diese Operation nie, weil die Versuche Beer's ungünstig ausfielen. Parac. Scleroticae. Oper. cataractae. Der Hr. Verf. operirt nur dann das staarblinde Auge eines mit dem andern Auge gut sehenden Menschen, wenn dieser es sehnlichst wünscht. Nur ein geübter Operateur sollte beide Augen auf einmal operiren (aber auch dieser kann nicht alle Folgekrankheiten verhüten, Rec.) Das sehende Auge (nach Rec. auch das blinde nicht zu operirende) wird besser bei der Operation verbunden. Ophthalmostaten schaden mehr als sie nützen. Die Extraction. Mit einem Höcker begabte Staarblinde sollen in der Regel nicht zur Extraction geeignet seyn (? Die Einwendungen, die man gegen die Ausübung der Extraction aufgestellt hat, werden gehörig widerlegt, und die Behauptung aufgestellt, dass in allen Fällen, wo nur einige Wahrscheinlichkeit(?) eines guten Erfolges der Extraction einleuchtet, diese Methode allen andern vorzuziehen ist. Das Beer'sche Messer ist nach R. das vollkommenste. Die Gründe zur Vergleichung des Hornhautschnittes nach unten, oben und nach der Seite, und die Resultate seiner eignen Erfahrung veranlassen R. zu erklären, dass die Ectraction nach oben, die zweckmässigste Staaraus-

ziehungsmethode sey; die nach unten (Beer) ist nur Ergänzungsmethode, die zur Seite (le Brux) aber entbehrlich. — Rec. würde bei einer durch Reizbarkeit des Gesammtorganismus des Staarblinden bewirkte bedeutende Pupillenverengung die Spaltung des Pupillarrandes nach oben mit der Scheere Maunoiri's nicht machen, sondern eher Belladonnaextractauflössung anwenden, oder eine andere Staaroperation machen. Solche Spaltungen schliessen sich freilich sehr schnell, aber oft zugleich die Pupille. — Die Zerschneidung des Staares durch die Hornhaut zieht R. der durch die Sclerotica vor, womit Rec. nicht übereinstimmt. Durch letztere vermeidet man bestimmt, die oft den sonst glücklichen Ausgang der Operation aufhebende Verdunkelung der Hornhaut, die zuweilen noch sehr spät durch Dyscrasie auch wohl neue Krankheit entsteht. Ueberhaupt setzt der Herr Verfasser diese Operationsmethode auf eine zu tiefe Stufe. Auffallend war es dem Rec. immer, dass in den südlichern Gegenden mehr extrahirt, in den nördlichen mehr zerstückelt und reklinirt wird. Alles kommt auf Uebung an; so sah Rec. den sonst so sehr geschickten, und namentlich in Extrahiren unübertrefflichen Beer mehrmals die Keratonyxis auf die ungeschickteste Weise ausüben und den unglücklichen Ausgang der Operation, dieser Methode beimessen. Die Depression nimmt den letzten Rang unter den Staaroperationsmethoden ein, am besten ist noch die durch die Sclerotica (die älteste aller Staaroperationen, die noch in Indien von den Eingebornen mit seltner Fertigkeit und gleichem glücklichem Erfolge ausgeübt wird. Die Depression und Reclination scheint Hr. R. für gleichbedeutend zu halten, da er die letztern gar nicht nennt und die Operationsweise nicht angiebt. — Vor Sehversuche nach vollbrachter Staaroperation warnt der Hr. Verf. mit Recht. Ruhe ist das Haupterforderniss zur Gelingung der Kur. Lobenswerth sind die Vorsichtsmaasregeln nach der Operation. Die übeln Folgen nach der erwähnten Staaroperation und deren Behandlung sind grösstentheils schon im 2. Theile angegeben und hier wiederholt.

Die künstliche Pupillenbildung ist nur dann bei Vorhandenseyn eines guten Auges in dem kranken angezeigt, wenn die künstliche Pupille in der Mitte angelegt und die gesunde Linse geschont werden kann. (Rec. glaubt, dass man sie auch dann noch verweigern müsse, weil die gesunde Linse selten nach einer solchen Operation gesund bleibt.) Selten ist die Pupillenbildung in beiden Augen zugleich anwendbar, weil selten die Pupille in beiden Augen in der Mitte angelegt werden kann, und ausserdem ein sehr entstellendes Schielen entstehen würde.) Kann man die Pupille nicht in der Mitte des Auges anlegen, so versuche man es nach der innern Seite, dann nach unten, nach aussen, am wenigsten zweckmässig ist die nach oben. Die Coretomie ist sicher die einfachste Operation, die durch Cornea (Maunoir) zieht R. der durch die Sclerotica (Cheselden) vor. Corectomia nach Beer hat noch mehr Vorzüge. Die Lostrennung der Iris, vom Ciliarrande durch die Sclerotica (nach Schmidt, Scarpa, verbessert durch Himly.) Die Irido-encleisis (Langenbeck). R. verwirft das Coreoncion und dergleichen Instrumente und glaubt mit dem einfachen Häckchen am besten zu operiren. Die Iridecto medialysis (Assalini) übt R. nach Langenbeck und zieht sie der Iridodialysis vor. (Das Verziehen der Pupille bei einem Hornhautflecken vor der Pupille erwähnt der Herr Verf. nicht. Himly macht mit einem eignen sichelförmigen Messer einen Hornhautstich, zieht den Pupillarrand mittelst eines Häckchens in die Wunde und heilt sie daselbst ein. Desgleichen erfahren wir von der Pupillarbildung in der Sclerotica wenig. Rec.) Ueber die Ausrottung der Hornhaut, die partielle und totale Exstirpation des Augapfels das Bekannte. — Die Einlegung künstlicher Augen und eine Angabe der Litteratur über Augenkrankheiten im Allgemeinen beschliessen das Werk, welches sich durch Gründlichkeit auszeichnet, und den besten ophthalmologischen Arbeiten beizuzählen seyn dürfte!

B—r.

## Ophthalmologische Dissertationen der Universität Erlangen.

1) Inauguralabhandlung über die Hyperkeratosis von Carl Schmidt. Erlangen 1830 in 8. p. 56.
2) Inauguralabhandlung über den angebornen und gänzlichen und theilweisen Mangel der Iris, besonders über das Coloboma Iridis von Heinrich v. Escher. (lithograph. Tafel) Erlangen 1830 in 4. S. 14.
3) Dissert. inauguralis ophthalmiatrica de staphylomate scleroticae nec non de melanosi et cataracta nigra nonnulla exhibens auct. Feodor. Alexi Rosenmüller (c. t. aeri incisa.) Erlangae in 4, p. 31.

Das rege wissenschaftliche Leben der chirurgisch-augenärztlichen Klinik zu Erlangen, welches Herr Prof. Jaeger angefacht hat und fortdauernd unterhält, hat auf die jungen dort practicirenden Aerzte seinen wohlthätigen Einfluss nicht verfehlt, und ihm verdankt die ophthalmologische Litteratur, (von der chirurgischen kann hier nicht die Rede seyn) schon manche, sehr schätzenswerthe Beiträge zur Förderung dieses wichtigen Theiles der Medicin, deren häufige Fortsetzung Rec. mit Gewissheit entgegensieht. Die genannten drei ophthalmologischen Probeschriften besprechen sehr wichtige Gegenstände in einer Art, welche die nachbessernde Hand des Hr. Professor Jäger, oder doch die unmittelbare Leitung nicht verkennen lässt, und wodurch natürlich der Werth derselben erhöht wird. Letztere Bemerkung soll jedoch für die Verfasser dieser schönen Abhandlungen kein Vorwurf seyn, als wenn sie der Selbstständigkeit entbehrten.

No. 1. Ist eine mit grossem Fleisse, wenn auch nicht mit einer im Innern durchaus zu billigenden Ordnung, gemachte Zusammenstellung aller Meinungen über die Natur, der immer noch so dunkeln Hyperkeratosis, deren Resultate mit Sachkenntniss und an der Hand der Erfahrung zur Begründung einer rationellen Ansicht über die Natur dieser dunklen Krankheit benutzt werden. Schon in dieser Hinsicht würde diese Arbeit, wenn sie auch nicht die erste in der Art wäre, ihren

Verfasser Ehre machen, allein sie erhält dadurch einen bleibenden Werth, dass sie die Untersuchungsresultate zweier mit Hyperkeratosis behaftet gewesenen Augen liefert, die der Herr Prof. Dr. Jäger dem Verfasser mitgetheilt hat. Wie wir in den Miscellen dieses Heftes, wo jene einverleibt worden sind, erwähnt haben, und hier wiederholen, beginnt hiermit eine neue Lehre in der Hyperkeratosis. Zu bedauern ist es, dass der Verfasser vergessen hat durch Abbildungen den Werth seiner Probeschrift noch zu erhöhen.

No. 2. Diese Abhandlung, welche einen sehr schwierigen aber höchst wichtigen Gegenstand bespricht, würde mehr Vollständigkeit erhalten haben, wenn dem Verfasser derselben Dr. Behr's gründliche Arbeit (s. Hecker's Annalen B. XIII) und Refer. anatomisch pathologische Untersuchungen (S. Heft I p. 55 d. Z.) nicht unbekannt geblieben wäre. Nichts desto weniger ist diese Thesis schon der neuen Beobachtungen wegen, die sie über das Coloboma Iridis enthält, eine sehr lobenswerthe Zugabe zur Litteratur und zur Forschungsgeschichte der Bildungsfehler des Auges.

No. 3. So wenig Refer. mit der Idee einverstanden seyn kann, dass das Staphyloma Scleroticae mit den melanotischen Leiden des Auges, z. B. der cataracta nigra u. s. w. in eine Krankheitsklasse zu setzen sey, so gern giebt er doch dieser Probeschrift das Zeugniss, dass sie ohne Bedenken den besten zuzuzählen ist, welche in der letztern Zeit auf den Universitäten Deutschlands erschienen sind. Dieses Urtheil stützt sich auf die Correctheit des Stils, auf die Gründlichkeit der Untersuchungen und auf die Litteratur-Kenntniss, die in Verbindung mit eigner Beobachtung auf jeder Seite der Abhandlung entgegentritt. Der beigefügte illuminirte zinkographische Druck stellt anatomisch-pathologische Untersuchungen über die Melanose des bulbus, die Cataracta nigra, das Staphyloma Scleroticae etc. dar, und ist gelungen zu nennen. Eine Uebersicht des Inhalts wird die Reichhaltigkeit der Schrift, die kein Augenarzt ungelesen lassen sollte, sowie den gründlichen Gang der Untersuchung am besten darthun.

Litteratura. I. Introductio. De Staphylomate in genere. §. 1. Etymologia. §. 2. Definitio. §. 3. Distributio. II. De Stphylomate scleroticae in specie. §. 4. Auctoritates variorum scriptorum de staphylomate scleroticae §. 5. De staphylomatis scleroticae ratione. §. 6. Staphylomatis scleroticae definitio. §. 7. Definitio specierum ejus singularum. §. 8. Symptomata. A. Staphylomatis scleroticae antici. 1) partialis, a. racemosi, b. annularis, c. globosi. 2) totalis, a. ophthalmiae scorbuticae, b. hydophthalmiae atque synchyseos, c. cataractae nigrae, d. conditio anatomica. §. 11. Aetiologia. 1) Causae remotae, a. praedisponentes, b. occasionales, c. causa proxima. §. 12. Pognosis §. 13. Therapia. Explicatio tabulae.

# Namenregister.


Albers, pag. 125. 499. 507.
Albin, 17.
Ammon, A. F. v., 1. 28. 55. 65. 80. 103. 108. 151. 170. 183. 230. 258. 319. 419. 510. 510. 529. 533. 554. 577.
Andrae, 409.
Arnold, 509.
Autenrieth, v., 190. 235. 486. 505.

Backhausen, 424.
Baer, v., 233. 499.
Berens, B. F. 2. 164.
Baier, 69.
Barth, 382. 439. 452.
Barthelemy, 248.
Bauer, 430.
Bech, A. Casp., 147.
Behr, in Altona, 37. 120. 561.
Behr, in Bernburg, 56. 238.
Beer, 123. 163. 188. 194. 455. 486.
Bell, 397. 441.
Benedict, 36. 73. 274.
Beranger, 441.
Bischoff, 284.
Blaue, 286.
Blaine, 249.
Blasius, 247.
Blumenbach, 411.
Bouttalz, F., 412.
Briggs, 32.
Broussais, 296.
Bürger, 240.
Burdach, 233. 498.
Burgmann, 411.
Buzzi, 498.

Camper, v., pag. 1.
Carus, 61. 127. 231. 232. 234. 500. 507.
Casamatta, 441.
Cassebohm, 1. 30.
Cat. le., 12, 441.
Cavolini, 500.
Celsus, 14.
Cerutti, 282.
Chelius, 261.
Clarus, 400.
Cloquet, 179.
Cuvier, 496. 499.

Darwin, 177.
Daviel, 455.
Delarue, 133. 492. 493.
Demours, 57. 441.
Denny, 293.
Dieffenbach, 172. 177. 190. 405. 488. 510.
Diemerbroeck, 32.
Döllinger, 3. 15. 19. 32.
Dreyer, 531.

Eble, 263. 307. 350.
Ehrmann, 494.
Emmert, 234.
Erdmann, 55. 284.
Escher, v. 505.

Fabini, 426. 555.
Fallop, 14. 33.
Farmer, 247.
Faure, 146.
Feron, 293.
Ferrein, 30.
Flandrin, 33.

Flarer, pag. 431.
Fleischmann, 547.
Fontana, 544.
Fränzel, 18. 334.
Freycinet, 278.
Fricke, 278.
Frochaux, 194.
Froriep, v., 146, 234.
Froriep, Rob., 429.

Galen, 14. 30.
Gescheidt, 549. 551. 556.
Gibson, 167.
Girardi, 496.
Glina, 454.
Gräfe, v., 119. 151. 334. 417.
Grüllich, 336.
Gruelmann, 432.
Guthrie, 415.

Haar, 561.
Haase, 413.
Hallardi, 189.
Haller, v., 12. 13. 17. 30. 234.
Harless, 298.
Harp, la, 424.
Hedenus, d. jüng., 334.
Heiberg, 188. 227. 432.
Heinlein, 412.
Heister, 1. 17.
Helling, 55.
Henzschel, 52.
Herzberg, 417.
Heusinger, 30.
Heuermann, 32.
Heyfelder, 55. 480. 484.
Hildebrandt, 12. 13.
Himly, 192. 240. 261. 486.
Hiort, 565.
Hoffmann, 562.
Hohnbaum, 258. 558.
Homann, 315.
Home, 500. 507.
Horrebow, 2.
Hovius, 17.
Hueck, 423.
Huschke, 232. 233. 234. 498.

Jacob, 21.
Jacobs, 502.
Jacobson, 26. 30. 330. 334. 424.
Jäger, pag. 65. 505. 531. 541. 556.
Jahn, 257.
Janin, 167.
Jung, 454. 455.
Jüngken, 45, 194, 509.

Kersten, 424.
Keup, 561.
Kielmeier, 501.
Kieser, 61. 231. 233. 499.
Knox, 599. 507.
Kopp, 266. 268.
Kuhl, 427.
Kuhlemann, 244.

Lafaye, 454.
Lawrence, 282.
Lauth, E. A., 3. 494.
Leblanc, 245. 278. 279. 296.
Lerche, 258.
Lechla, 91, 149, 253. 330.
Leiblin, 3.
Lieutaud, 30.
Lobé, 32.
Lobstein, 494.
Lorenz, 190.
Lusardi, 131. 225.

Malpighi, 235. 505.
Marchetti, 32.
Martini, 340.
Maunoir, 146.
Meckel, Fr., 3. 12. 13. 19. 28. 33. 61. 235. 496. 499.
Michaelis, 502.
Mohrenheim, 152.
Möller, 32.
Möhring, 32.
Mösner, 177. 424.
Morgagni, 32.
Morand, 167.
Morrison, 492.
Motherby, 556.
Müller, J. B., 486.
Müller, Joh., 179. 230. 413.

Nauche, 133.

Onsenoort, 188.
Oken, 240.

Panizza, 330.

Pauder, pag. 499.
Plemp, 32.
Pott, 397.
Pomart, 441.
Prinz, 118.

Radius, 164. 424.
Rau, 17. 81.
Rathke, 232.
Reuss, 2.
Reissinger, 172. 189.
Richter, A. G., 349, 351. 397. 412. 440. 453.
Richter, H. J. E., 424. 439.
Riecke, 196.
Ritterich, 433. 493.
Rohlwes, 245. 280. 281. 293.
Rosas, 194. 307. 493. 566.
Rosenmüller, 19. 33.
Rudolphi, 3. 28. 33. 180. 320. 596.
Rumpelt, 441.
Ruppius, 345.
Ruysch, 17.

Sachs, 321. 403.
Salomo, 3.
Salomon, 337.
Saunder, 133.
Scarpa, 146.
Schlemm, 12. 21. 213. 331. 544.
Schmid, 192.
Schmidt, J. Ad., 263. 350.
Schmidt, Carl, 544.
Schmitt, W. J., 351.
Schmalz, 260.
Schmucker, 442.
Schneider, 3. 30.
Schreiber, 424.
Schröder, 237.
Schön, 30. 56. 81. 120. 151. 173. 190. 313. 319. 347.
Seiler, 22. 237.
Sertürner, 558.
Siegerist 453.
Sind, psg. 246.
Sömmerring, S. Th., 1. 15. 28. 32. 33. 164. 235. 505. 507.
Sömmerring, W., 1.
Sperber, 118.
Sprengel, 284.
Stark, 495.
Stöber, 290.
Sybel, 152.

Taylor. J., 123. 208.
Tennecker, 246. 266.
Tenon, 454.
Treviranus, 233. 500.
Tünermann, 558.

Ullmann, 196.
Unger, 319.

Varlez, 415.
Veith, 246. 249. 280. 287.
Vesal, 33.
Verheyen, 32.
Verle, 26.

Wagner, 30. 55.
Wagner, Rud., 547.
Walther, Ph. v., 36. 58. 55. 61. 119. 125. 151. 270. 505.
Wanzel, 500. 502. 507.
Wardrop, 65. 73. 152. 167.
Weber, J. W., 3. 15. 21.
Weber, E. H., 20. 337.
Weber, I. S., 194.
Wedemeyer, 108. 237.
Weller, 118. 152. 551.
Wenzel, 452.
White, 245. 282.
Wiggers, 298.
Winslow, 17. 30.
Wolf, 235.
Wutzer, 255. 270. 417.

Zinn, 12. 13. 14. 16. 32. 165.

Yves, St. 217.

# Sachregister.


Adhaesionen der Cataracta, pag. 374.
Aezmittel bei Excrescenzen der Sclerotica, 345.
Amaurose, 175.
— geheilt, 340.
— in Folge ang. Fehler im Gehirn, 409.
Anatome oculi colobomate affecti, 56.
— oc. atrophia labor, 84.
— oc. staphylomate globos. labor. 98—99.
— oc. glaucomate affect. 310.
— oc. Hyperkeratosi affect. 544.
Arcus senilis mit Trübung der Linse u. Linsenkapsel, 151.
Atresiae ductuum. excretor. glandulae lacrymalis phaenomenon, Xerophthalmos. 73.
Atresia ductuum lacrymalium incompleta, 74.
Atrophia oculorum. 313.
Augenheilkunde Rosas, 469.
Augenhalter, Bells, 441.
Augenkrankheit, Definition derselben, 567.
Ausdehnung, ausserordentl. der Conjunctiva, 412.
Augenpulver, Benedicts, 274.

Bedingungen eines guten Staarmessers, 449.
— einer guten Staarnadel, 448.
Befestigung der Augenlider, 438.
— des Auges.
Begriff der Cataracta, 351.
Behandlung operative des Pannus und chronischer Ophthalmien und Blepharophthalmien, 554.
Belladonna bei Trübung der vordern Augenkammer, 121.
Bildung der Cataracta in Bezug auf die Zeit, 352.
— der Cataracta in Bezug auf die Gegend der Linse, 353.
Blepharoplastik, 47.
Blepharospasmus per consensum, 84.
Blutergiessungen, spontane im Innern des Auges, 103.
Butyrum autimonii, 346.

Canalis, Fontanae, 24.
Caries marginis orbitalis, 36.
Cataracta centralis 147.
— centralis cum Synechia anteriori, 86.
— congenita, 131.
— crystallina, 355.
— capsularis, 355.
— Liq. Morgagni, 555.
— Definition derselben, 350.
— dura, 359.
— mollis, 359.
— liquida, 360.
— lacticolor, 360.
— capsularis arida siliquata, 362.

Cataracta capsularis pyramidata, pag. 361.
— capsularis cystica tremula 362.
— capsularis natatilis 362.
— — cum bursa ichorem continente, 363.
— capsularis cum zona, 364.
— capsularis arborescens, 363.
— nigra, 578.
Chamaeleonen, 182.
Choroidea, 15.
Chlorkalk gegen Ophthalm. neonat. und purulent. 413.
Coloboma iridis 230.
— — mit Cataracta, 253.
— — mit Partialtrübung der Linse, 549.
Cometenpupille 56.
Complicationen der Cataracta, 369.
Consensus inter corneam lentem crystal. et capsulam lentis, 119.
— palpebrarum, 175.
Consistenz des Linsenstaares bei Durchsichtigkeit der Cataracta, 359.
— des Linsenstaares bei undurchsichtiger Kapsel, 361.
Corectomie, 77.
Coremorphosis, 188. 227. 432.
Coreontion von Langenbeck, 225.
Coreontii nova forma, 432.
Coretomie, 77.
Cornea, 14.
— conica, 122.
— morbi, 429.
Corneitis scrophulosa, 429.
Cystitom Lafaye's, 454.

Defectus iridis, 490.
Depression, 395.
Diathesis purulenta, 38.
Distichiasis, 431.
Druckverband beim Abscessus orbitae, pag. 44.

Echymosen bei der Inflamm. tunicae humoris aquei, 108.
— — b. Medullarsarcom, 105.
— — bei Desorganisation der Iris des Ciliarkörpers und Choroidea, 109.
Echymose im Auge mit Exophthalmos, 110.
Ectropium a carie marginis orbitalis, 36.
— — anguli oculi externi, 36.
— — partiale, 42.
— — sarcomatosum, 43.
Einlegen der Iris in die Hornhautwunde, 467.
Entropium, 69. 509. 431.
Epicanthus, 533.
Erkranken, häufigeres des linken Auges, 551.
Enothes, 77.
Excision der Centralleucome, 177.
Excrescenzen d. Sclerotica, 345.
Exophthalmos durch Fleischschwamm in der Orbita entstanden, 263.
— — mit Amaurose, durch einen Polypen in der Higmorshöhle bedingt, 307.
Extractum conii maculati, 268.
Extraction der Cataracta, 395.

Farben des Staares, 366.
Fingerhuth, Rumpels, 441.
Fingerhufeisen, Demours, 441.
Flocculi pigmenti nigri, 240.
Foramen centrale retinae 28. 115.
Fossae orbitales superiores et inferiores, 37.
Functio retinae, 565.
Fungus haematodes incipiens, 492.
— — medullaris, 429.
Geckonen, Augen und Thränenwerkzeuge derselb. 179.
Genesis bulbi oculi, 62.
— der Irisspaltungen, 254.

Geräthe zur Operation der Cataracta, pag. 446.
Gerontoxon, 120. 170.

Hacken, Berangers, 441.
Handgriffe, Barths, zur Befestigung des Auges, 412.
Häute des Auges, 10.
Henosis, 77.
Herausstürzen des Glaskörpers, 467.
Hornhautschnitt, zu kleiner, 462.
Hyperkeratosis, 122. 344.

Jahreszeit, welche der Staaroperation günstig ist, 394.
Incidenzien, ungünstige, während der Staaroperation, 461.
— — ungünstige, nach der Staaroperation, 472.
Inflammatio periorbitae scrophulosa, 38.
Instrumente zur Zerschneidung der Kapsel und Linse, 452.
— — zur Ausziehung der Cataracta, 454.
— — ad obstructionem canalis nasalis tollendam, 493.
Iridis defectus, 52.
Iridectome dialysis, 77.
Iridencleisis, 77.

Kadmium sulphuric. 267.
Kanal in der Verbindungsstelle von Sclerotica und Cornea im menschl. Auge, 543.
Knopfstachel, Glina's, 454.
Krankheiten der Augenlider, 568.
— — der Bindehaut, 569.
— — d. Thränenorgane, 570.
— — der im Hintergrunde der Augenhöhle befindlichen Theile, 571.
— — des Augapfels, 571.
Kritik der Staaroperationsmethoden, 396.

Lagophthalmos, 36. 67.
Lamina serosa corneae, pag. 12.
Lehre von den Augenoperationen, 576.
Lymphgeschwülste, 38.

Macula lutea, 28.
— — — das Centralloch u. die Falte der Netzhaut, 495.
Malacia conjunctivae, 66.
Mangel der Iris, gänzlicher und theilweiser, 1.
Marasmus corneae et lentis crystallinae, 119.
— — senilis der Kapsel und Linse, 151.
Medullarsarcom des Auges in Atrophia bulbi ausgehend, 117.
Melanosis, 581.
Membrana humoris aquei, 13.
— Ruischiana, 20.
— Jacobsii, 21.
Mondblindheit, 238. 277.
Mydriasis prodromus eines bösartigen Scharlachs, 124.

Nadel Tenons, 454.
— Jung's, 454.
Nachbehandlung bei Staaroperationen, 470.
Nebenverhältnisse, zufällige, der Theile des Auges zur Cataracta, 370.
Nerven der Cornea, 113.
Nothwendigkeit, nach der Keratonyxis die Keratomie zu machen, 127.

Ochlodes, 122.
Oeffnung d. Abcess. orbitae, 43.
Operation der Cataracta, 371.
— des Hornhautstaphyloms, 80.
Operationsmethode, neu vorgeschlagene zur Keratoplastik, 172. 189.
Ophthalmia arthritica, 84.
— — equi periodica, 238.
— — mercurialis, 120.
— — neonatorum, 513.
— — purulenta, 413.
Opium, 270.

Orbiculus capsulo-ciliaris, pag. 413.

Periorbita, 37.
Phyllurus, 182.
Pinguecula, 72.
Prolapsus oculorum, 411.
Praecipitat-Salbe Wutzers, 418.
Psychischer Zustand Erblindeter, 403.
Pupillenbildung, künstl. 579.
Pupille, dreifach, 258.
— verzogen durch Myocephalon, 260.

Retina, 28.
Regeneration des Glaskörpers nach Verletzung der Glashaut, 312.
Rhinorrhaphe, 533.

Salbe gegen Photophobia scrophul. 417.
Sclerectom. Autenrieth's, 191.
— v. Ammon's, 199.
Sclerectomie, 183. 486.
Scleritis, 183.
Scleronyxis, 183.
Sclerotica, 12.
Sehen, das, seinem äussern Processe nach entwickelt, 423.
Spaltung der Iris, Choroidea u. Retina, 55.
— — der Oberlippe des obern Augenlid's und der Iris, 480.
Spalte der Augenhäute in den Fischen, 232. 498.
— — der Augenhäute in den Amphibien, 234. 499.
— — der Augenhäute in den Vögeln, 233. 499.
— — der Augenhäute in den Säugethieren, 500.
— — der Augenhäute bei den Menschen, 255. 505.
Spies, Casamaata's, 441.
— Pomart's, 441.
Staarnadeln, Lusardi, 225.
Staphyloma globosum, 92. 94.
— racemosum corneae, 90.
— pyramidale, 81. 84. 88.
— ulcerosum, 87.
Staphyloma totale, pag. 53.
— scleroticae, 148.
Stellung des Patienten und des Arztes bei Staaroperationen, 437.
— — emporgerichtete, des Kopfes bei Blinden, 562.
Synblepharon partiale, 68. 77.
Synechia anterior, 90.
Synechia palpebrae, 36.

Tarsoraphie, 36.
Telangiectasien der Augenlider, 484.
Tendo musculi orbicularis, 37.
Thränenfistel, geheilt durch Hautüberpflanzung, 405.
Tinctura Galbani gegen Augenschwäche, 266.
Trichiasis, 431.
Trübung der vordern Augenkammer in Folge des Merkurialmissbrauchs, 121.
Tunica serosa Scleroticae, 12.

Ueberhäutung der Conjunctiva, 67.
Unterschied des einfach drittel und sechstel-essigsauern Bleioxyds, 558.
Untersuchung eines Stücks Cornea, durch die Operat. des Staphyloms abgetragen, 82. 91. 95.
Ursache des Lagophthalmos, 40.
— — der Xerosis conjunctivae, 75.
— — des Ectropiums, 558.

Varietäten der Cataracta in Bezug auf die entmischten u. verdunkelten Theile, 355.
— — in Bezug auf die Consistenz der Linse, 359.
Verfahren bei der Catar. capsul. pyramidata, 456.
— — bei der Catar. capsul. arrida siliquata, 356.
— — bei der Catar. capsul. natatilis, 457.
— — bei der Catar. capsul.

cum bursa ichorem continente, pag. 458.
Verfahren bei der Catar. capsul. cum zona 458.
— — bei der Catar. capsul. arborescens, 459.
— — bei Adhaesionen der Cataracta, 459.
Verhältnisse, nothwendige, der Theile des Auges zur Cataracta, 371.
— — zweckmässige, der Theile des Auges zu einander, 389.

*Fig I.*



*Fig. II.*

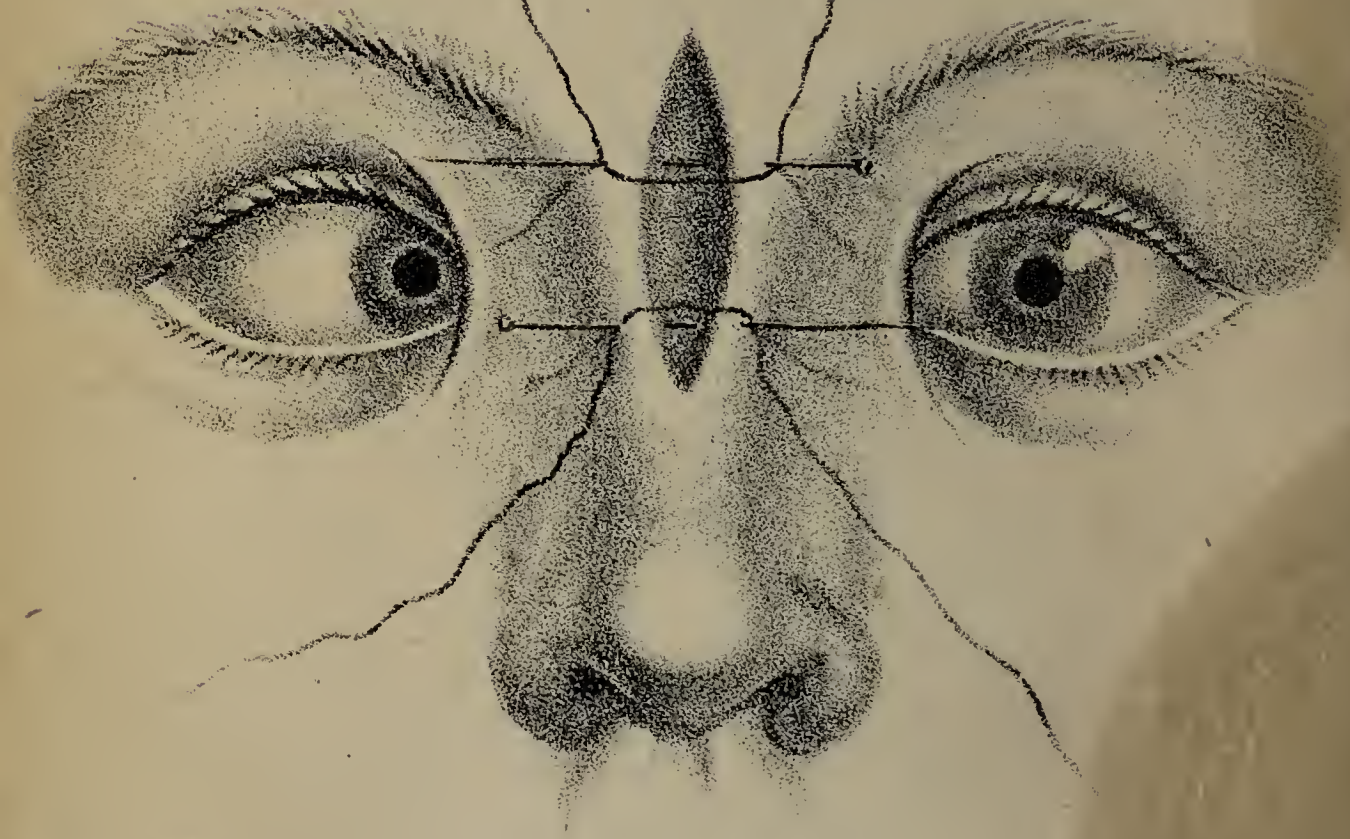

Tab. V.

Fig. III.

Fig. IV.

Fig. V.

Fig. VI.

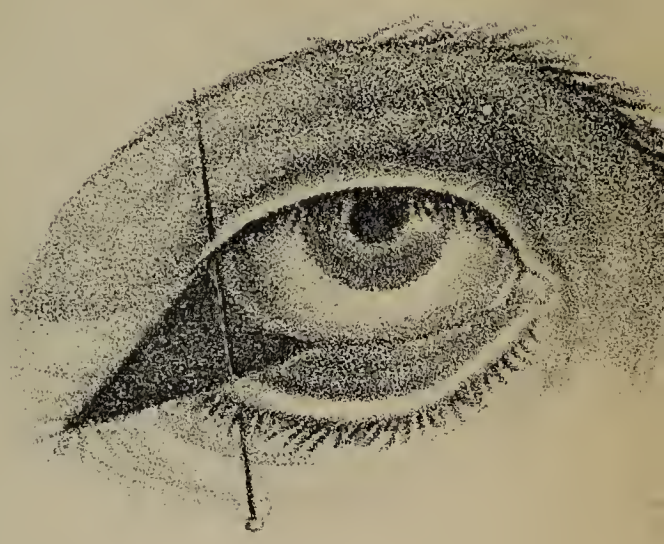

Fig VII.

gez. u. lith. v. Kranz.

der Ophthalmologie gehörig.